

Opći principi ustroja središnjega živčanoga sustava i razvojni procesi

Petanjek, Zdravko; Hromatko, Ivana; Sedmak, Dora; Hladnik, Ana

Source / Izvornik: **Dječja i adolescentna psihijatrija, 2021, 2 - 14**

Book chapter / Poglavlje u knjizi

Publication status / Verzija rada: **Published version / Objavljena verzija rada (izdavačev PDF)**

Permanent link / Trajna poveznica: <https://um.nsk.hr/um:nbn:hr:131:811978>

Rights / Prava: [Attribution-NonCommercial-NoDerivatives 4.0 International/Imenovanje-Nekomercijalno-Bez prerada 4.0 međunarodna](#)

Download date / Datum preuzimanja: **2024-07-07**



Sveučilište u Zagrebu
Filozofski fakultet
University of Zagreb
Faculty of Humanities
and Social Sciences

Repository / Repozitorij:

[ODRAZ - open repository of the University of Zagreb
Faculty of Humanities and Social Sciences](#)



Opći principi ustroja središnjega živčanoga sustava i razvojni procesi

Zdravko Petanjek, Ivana Hromatko, Dora Sedmak, Ana Hladnik

SADRŽAJ

1.1.	Opći principi ustroja središnjega živčanoga sustava	3
1.1.1.	Opći pregled	3
1.1.2.	Telencefalon je evolucijski najrazvijeniji dio mozga u čovjeka	4
1.1.2.1.	Neuroni kore velikoga mozga	4
1.1.2.2.	Kemijska anatomija neurotransmitorskih sustava telencefalona	6
1.2.	Razvojni procesi u prenatalnom i u razdoblju djetinjstva i adolescencije	7
1.2.1.	Opći pregled	7
1.2.2.	Rani procesi: morfogeneza i histogeneza, migracija neurona	7
1.2.3.	Stvaranje neuronskih veza	9
1.2.3.1.	Rana sinaptogeneza	9
1.2.3.2.	Prekomjerna produkcija sinapsi tijekom razvoja	10
1.2.4.	Diferencijacija kortikalnih neurona i produljena prisutnost prolazne organizacije telencefalona	11
1.2.4.1.	Ekstenzivan i produljen razvoj prolaznih neuralnih elemenata obilježje je razvoja fetalnog mozga u čovjeka	11
1.2.4.2.	Regionalne i arealne razlike	12
1.3.	Upute za roditelje/nastavnike	12
1.4.	Često postavljena pitanja	12
1.5.	Pitanja	13
1.6.	Literatura	13

1.1. Opći principi ustroja središnjega živčanoga sustava

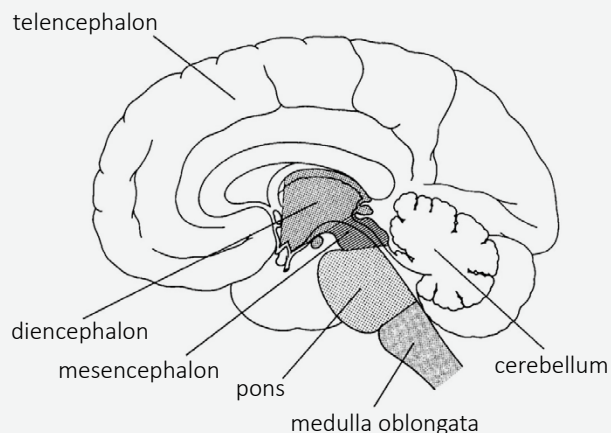
1.1.1. Opći pregled

Središnji živčani sustav sastoji se od mozga (encephalon) i kralježnične moždine (medulla spinalis) (v. sliku 1.1.).

Slika 1.1.

Temeljni dijelovi ljudskog odraslog mozga

Slika preuzeta uz dopuštenje iz udžbenika Judaš M, Kostović I, ur. Temelji neuroznanosti. Zagreb: MD; 1997, str. 3



Legenda: Mozak (*encephalon*) sastoji se od velikog mozga (*cerebrum*), što obuhvaća krajnji mozak (*telencephalon*) i međumozak (*diencephalon*), malog mozga (*cerebellum*) te moždanog debla (*truncus encephalicus*), što obuhvaća srednji mozak (*mesencephalon*), most (*pons*) i produljenu moždinu (*medulla oblongata*). Produljena se moždina razvija od mijelencefalona, most i mali mozak od metencefalona, a strukture velikog mozga od prosencefalona.

Dakle, na slici su prikazani temeljni dijelovi ljudskoga odrasloga mozga, koji uz kralježničnu moždinu čine središnji živčani sustav. Mozak obuhvaća dijelove koji se nalaze unutar lubanjske šupljine, a to su moždano deblo (*truncus encephalicus*), mali mozak (*cerebellum*) i veliki mozak (*cerebrum*). Veliki mozak sastoji se od dvaju glavnih dijelova: golemoga krajnjeg mozga (*telencephalon*), koji oblikuje moždane polutke, i manjeg međumozga (*diencephalon*) smještenog u središnjem dijelu.

Veliki mozak (*cerebrum*) ima nabrani vanjski dio, koru, i supkortikalne nakupine sive tvari, od kojih su najveće striatum (tzv. bazalni gangliji) i amigdala, no postoji i velik broj manjih skupina neurona (npr. septalne i dijagonalne jezgre, bazalna Meynertova jezgra). Kora velikoga mozga dijeli se na četiri režnja: frontalni, parijetalni, okcipitalni i temporalni, a u klasičnoj ter-

minologiji izdvaja se još i limbički režanj koji uključuje bazalno-septalno područje kore, cingularnu vijugu, parahipokampalnu vijugu s hipokampusom, te inzulu. Bazalni gangliji sudjeluju u izvođenju motoričkih zadataka (automatizirane motoričke radnje), hipokampus u učenju i pamćenju, a jezgre amigdala u autonomnim i endokrinim odgovorima na emotivne podražaje.

Svaki režanj ima specijalizirani sklop funkcija: frontalni je uključen u radno pamćenje te u planiranje i kontrolu pokreta, parijetalni je povezan s tjelesnim osjetom i formiranjem slike tijela i bliske okoline, okcipitalni s vidom, temporalni sa sluhom, a njegovi duboki dijelovi, hipokampus i amigdala, s učenjem i pamćenjem te emocijama. Dvije važne odrednice organizacije moždane kore jesu: (a) svaka je polutka (hemisfera) zadužena za obradu kontralateralnih osjetno-motornih podražaja; (b) unatoč tomu, obje su međusobno povezane na više mjesta asocijativnim komisuralnim vlaknima.

Kaudalni kraj središnjega živčanog sustava čini kralježnična moždina koja prima i obrađuje osjetne podražaje s kože, zglobova, mišića trupa, udova i dijela vrata. Dijeli se na vratni (cervikalni), prsni (torakalni), slabinski (lumbalni) i križni (sakralni) dio. Rostralno se moždina nastavlja na moždano deblo (*truncus cerebri*) koje čine produljena moždina (*medulla oblongata*), most (*pons*) i srednji mozak (*mesencephalon*). Moždano deblo prima osjetne informacije s kože i mišića glave i vrata te kontrolira odgovore na relaciji moždina – mozak, a regulira i stanje budnosti i uzbuđenja kroz retikularnu formaciju. Unutar moždanog debla smještene su jezgre kranijalnih živaca odgovornih za osjet i motoriku mišića i kože glave i vrata, kao i specijalizirane osjete poput sluha, ravnoteže i okusa. U produljenoj se moždini nalaze ključni centri za autonomne funkcije, kao što su probava, disanje te kontrola srčanog ritma. Rostralnije smješten most prenosi informacije o pokretima od velikoga prema malom mozgu. Mali se mozak nalazi dorzalno od mosta, a s moždanim je deblom povezan velikim krakovima koji sadržavaju motoričke puteve. On modulira jačinu i opseg pokreta te je uključen u učenje motoričkih vještina. Srednji mozak, smješten rostralno od mosta, kontrolira osjetne i motorne funkcije kao što su pokreti očiju te koordinacija vidnih i slušnih pokreta, kao i refleksa. Međumozak spaja srednji s krajnjim mozgom, a čine ga talamus, koji procesira većinu informacija koje odlaze prema kori velikoga mozga iz

drugih dijelova središnjega živčanog sustava, i hipotalamus, koji regulira autonomne, endokrine i visceralne funkcije.

1.1.2. Telencefalon je evolucijski najrazvijeniji dio mozga u čovjeka

Telencefalon, koji obuhvaća moždanu koru, hipokampus, olfaktorni bulbus, bazalne ganglije i amigdala, najsloženiji je i evolucijski najrazvijeniji dio ljudskog mozga. On je sjedište viših spoznajnih funkcija, što uključuje i pohranu informacija, integraciju između osjetne i motorne komponente te **kompleksnu modulaciju afektivnog odgovora**. Moždana kora također upravlja našim kreativnim procesima, omogućuje donošenje racionalnih odluka i planiranje budućnosti (Aboitiz i Montiel 2007; Groenewegen i Uylings 2000, Kostović i sur. 2008; Rakic 2009).

Telencefalon izgrađuju dvije velike polutke i mali skriveni septalni dio. Najveći dio površine telencefalona, a ujedno i velikog mozga, prekriva moždana kora (cortex cerebri). Ispod moždane kore nalazi se bijela tvar (*substantia alba cerebri*) u čijoj su dubini smještene moždane komore i uz njih velike nakupine sive tvari. Na temelju razvojnih kriterija, unutrašnje slojevite građe i topografije, svaka polutka telencefalona može se podijeliti u tri temeljna područja: lateralno, limbičko i mediobazalno područje.

Konveksna (**lateralna**) **strana velikog mozga**, lateralni dio baze i dio medijalne strane velikog mozga dorzalno od limbičkog područja čini lateralni, najveći dio telencefalona. Izgrađuju ga frontalni, temporalni, parijetalni i okcipitalni režanj s vijugama i brazdama. Moždanu koru lateralnog područja telencefalona čini šesteroslojni, filogenetski noviji neokorteks, a pripadajuću bijelu tvar asocijativni putevi, projekcijski putevi (*corona radiata*) i komisuralni putevi (*corpus callosum*). Osim kore mozga, neuroni su smješteni i supkortikalno, gdje je najveća struktura *corpus striatum*, koji čine *nucleus caudatus*, *putamen* i *nucleus accumbens*. Uz strijatum, brojne manje supkortikalne jezgre smještene su na bazalnim i septalnim dijelovima telencefalona.

Na medijalnoj strani hemisfera, oko korpusa kalozuma i diencefalona, vidljivo je **limbičko područje** telencefalona. Moždana kora limbičkog područja jest limbički korteks, koji se prema građi dijeli na troslojni arhikorteks i prijelazni mezokorteks. Budući da, makroskopski, limbički korteks djeluje kao režanj, opi-

suje se kao rubni režanj, *lobus limbicus*. Pripadajuću bijelu tvar čine projekcijski putevi (*fornix*), asocijativno-projekcijski putevi (*cingulum*) i komisure (*commissura hippocampi* i *commissura anterior*). Amigdaloidna skupina jezgara definira se kao supkortikalna jezgra limbičkog područja, iako je jedan dio te jezgre smješten na površini.

Najmanje područje jest **mediobazalno područje** koje se na bazi mozga vidi lateralno i rostralno od hijazme i traktusa optikusa te je prekriveno vrhom temporalnog režnja. Rostralno-medijalno prelazi u septalno i limbičko područje. Moždana je kora mediobazalnog telencefalona jednostavne dvoslojne građe, filogenetski najstariji paleokorteks, a pripadajuća bijela tvar vrlo je oskudna. Supkortikalna siva masa čini dio amigdaloidnog kompleksa i uklopljena je u *substantia innominata* koja se nalazi u dubini *substantia perforata anterior*. Na rostralnom kraju mediobazalnog telencefalona, neposredno rostralno od linije koja povezuje interventrikularni otvor i prednji rub hijazme smješteno je malo područje, *septum telencephali*. Dorzalni tanki dio jest *septum pellucidum*, a ventralni zadebljani je *septum verum*. Jezgre septalnog područja nalaze se u području dna septuma (*nucleus septi lateralis*), u dubokom sloju paraterminalnog girusa (*nucleus septi medialis*), u dijagonalnom girusu (*nuclei diagonalis*) i u donjem produžetku nukleusa kaudatusa (*nucleus accumbens septi*).

Unutar telencefalona zasebno se opisuje i dio mozga, *rhinencephalon*, koji preko *tractus olfactorius* prima izravne niti iz *bulbus olfactorius* i povezan je s funkcijom njuha. U čovjeka taj dio zauzima vrlo malo područje na centralnom dijelu bazalne površine mozga.

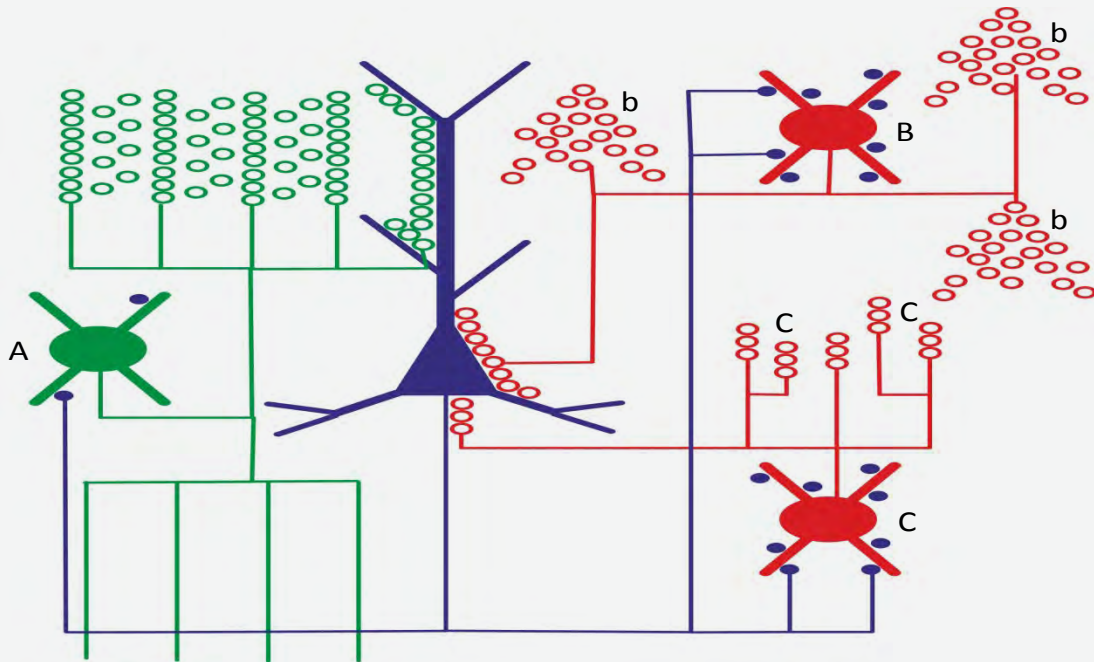
1.1.2.1. Neuroni kore velikoga mozga

Neki od najviše istraživanih telencefaličkih neuralnih krugova (način na koji su neuroni sinaptički povezani) jesu **neuralni krugovi** moždane kore (v. sliku 1.2.).

Dakle, slika donosi shematski prikaz osnovne interakcije neurona unutar krugova kore velikoga mozga. Oko 70 do 80 % neurona kore velikoga mozga čine ekscitacijski (sintetiziraju glutamat kao neurotransmitor) neuroni s projekcijama u druge dijelove kore ili supkortikalne strukture. Većina tih neurona (plavo na slici 1.2.) ima tijelo konastog oblika, debeli apikalni dendrit usmjeren prema pijačnoj površini, gdje se

Slika 1.2.

Neuralni krugovi moždane kore



Legenda: Kao primjer dendritičke kontrole prikazani su tzv. *double bouquet neuroni* (A) koji imaju akson i dendrite razgranane kroz sve slojeve u kolumnarnom rasporedu. Tijelo, kao i početne dijelove dendrita, a na kojima nema ekscitacijskih sinapsi, kontroliraju tzv. košarasti neuroni (B); terminalna (presinaptički čvorić) razgranjenja aksona košarastih neurona oblikuju oko tijela i početnih dendrita piramidnih neurona spletove nalik na košarice (b), a jedan košarasti neuron sudjeluje u stvaranju nekoliko stotina takvih spletova. Postoje i akso-aksonski GABA-ergički neuroni (C) koji stvaraju sinapse oko početnog dijela aksona piramidnog neurona; zbog specifične orijentacije (c) akson tih neurona ima razgranjenje u obliku svijećnjaka ili luster, pa se stoga i nazivaju „chandelier“ neuroni.

razgranjuje, tanje kose dendrite koji izlaze na proksimalnom dijelu apikalnog dendrita, te relativno pravilno razgranane dendrite koji polaze s baze tijela. Aktivnost projekcijskih neurona kontroliraju inhibicijski GABA-ergički neuroni koji se lokalno razgranuju unutar kore velikoga mozga. Oni su molekularno, morfološki i funkcionalno izrazito raznolika populacija neurona koji vrlo precizno i selektivno pristupaju na određene dijelove dendritičkoga stabla projekcijskih neurona. S obzirom na neurotransmitor koji sintetiziraju, dvije su osnovne skupine neurona kore velikoga mozga: **ekscitacijski glutamatergički i inhibicijski GABA-ergički neuroni** (DeFelipe 2011; DeFelipe i sur. 2002; DeFelipe i Jones 1988; Nieuwenhuys 1994).

Glutamatergički ekscitacijski neuroni čine barem 70 do 80 % svih kortikalnih neurona, a smješteni su poglavito u II., III., V. i VI. sloju moždane kore. Za glutamatergičke neurone najčešće se upotrebljuje sinonim piramidni neuroni (DeFelipe i Farinas 1992; Zaitsev i

sur. 2012) jer većina ima čunjasto tijelo od čijeg se vrha prema pjalnoj površini penje apikalni dendrit, a od baze odlazi nekoliko bazalnih dendrita. Bazalni su dendriti kod pravilnih piramidnih neurona većinom ravnomjerne debljine i razgranjenja. Apikalni je dendrit mnogo deblji od bazalnih dendrita i u najvećem se broju slučajeva grana u sloju I. Neke populacije piramidnih neurona imaju kraći apikalni dendrit koji ne doseže do pjalne površine. Na početnom dijelu apikalnog dendrita izlaze, pod relativno oštrima kutom, tanji kosi dendriti. Dendriti piramidnih neurona prekriveni su dendritičkim trnovima, a akson im je usmjeren prema bijeloj tvari i projicira se u druga područja kore velikoga mozga (kortiko-kortikalne projekcije) ili druge strukture središnjega živčanog sustava (kortiko-supkortikalne projekcije). Još u moždanoj kori aksoni daju brojne pobočne ogranke (kolaterale). Mnogi piramidni neuroni pokazuju razlike u morfoloiji ovisno o laminarnom rasporedu i o veličini tijela pa se prema nekim klasifikacijama oni mogu podijeliti u skupinu

tipičnih i modificiranih piramidnih neurona (Banovac i sur. 2019; Braak i Braak 1985). Skupini modificiranih piramidnih neurona pripadaju piramide koje znatno odstupaju od pravilnog ustroja dendrita te se ovamo ubrajaju posebne vrste piramida sloja V. koje su specifične za neka područja (Betzovi gigantski neuroni u primarnom motornom korteksu, Meynertovi piramidni neuroni u primarnom vidnom korteksu) te bipolarni i multipolarni neuroni sloja VI. No sve te neurone karakterizira akson koji napušta odgovarajuće područje kore. Dio piramidnih neurona tijekom razvoja potpuno transformira dendrite. Nakon što poprime oblik tipične piramide, dolazi do povlačenja apikalnog dendrita, a usto se povlači i glavna grana aksona koji napušta korteks. Ovo se događa kod glutamatergičkih neurona koji izgrađuju sloj IV. (Nieuwenhuys 1994; Vercelli i sur. 1992). Tako ti neuroni imaju zvjezdasto razgranane dendrite prekrivene trnovima (eng. *spiny stellate cells*) te, za razliku od tipičnih i svih ostalih modificiranih piramidnih neurona, oni nisu projekcijski jer akson uspostavlja sinapse samo lokalno unutar dijela kore gdje su smješteni i ne odlazi u bijelu tvar.

Ovakvo obilježje imaju **GABA-ergički inhibicijski neuroni**, koji, ovisno o kortikalnom polju, području i vrsti, čine 15 – 25 % svih kortikalnih neurona. Smješteni su u svim slojevima moždane kore, a uz glavni neurotransmitor gama-amino-maslačnu kiselinu, sintetiziraju i jedan ili više neuropeptida te za kalcij vežućih proteina. Imaju kratke aksone koji se granaju i uspostavljaju sinapse u izravnoj okolini tijela neurona te se stoga definiraju kao neuroni lokalnih neuronskih krugova. No ipak, manji broj kortikalnih GABA-ergičkih neurona posjeduje aksone koji ulaze u bijelu tvar (Džaja i sur. 2014; Hladnik i sur. 2014) i projiciraju se na udaljene kortikalne ciljeve. Oni najvećim dijelom potječu iz ranih fetalnih funkcionalnih neokortikalnih krugova, ali postoje i masivne GABA-ergičke projekcije koje u obama smjerovima povezuju septum i hipokampus. Kortikalni GABA-ergički neuroni u strukturalnom i funkcionalnom smislu nisu neuroni „umetnuti“ u glavni neuralni krug (kao što je to slučaj u kralježničnoj moždini, gdje je većina inhibicijskih, GABA-ergičkih i glicinskih neurona, u svojstvu interneurona), no ipak se kao sinonim za takve neurone uvriježio i naziv interneuroni. S obzirom na morfologiju, molekularni sastav, specifičnosti veza i funkcionalna svojstva, interneuroni su vrlo heterogena populacija (DeFelipe i sur. 2002). Iako malobrojni, različite morfološko-funkcio-

nalne vrste interneurona pristupaju različitim područjima tijela i dendrita projekcijskih neurona i drugih interneurona te imaju glavnu ulogu u regulaciji aktivnosti neuralne mreže (Khazipov i sur. 2001). Osim toga, GABA-ergički neuroni jesu neuroni koji uspostavljaju prve funkcionalne krugove telencefalona, a u primata tijekom ranog i srednjeg fetalnog razdoblja dolazi do uslozňavanja GABA-ergičke neuralne mreže: osim promjena u zastupljenosti pojedinih subpopulacija i pojave novih populacija, tijekom evolucije nastaju i promjene u njihovu podrijetlu, migraciji, ali i laminarnoj zastupljenosti.

Ovdje treba spomenuti da od kortikalnih neurona prije svega GABA-ergički, ali i drugi neglutamatergički neuroni središnjega živčanog sustava, često uz klasične neurotransmitore (male signalne molekule) sintetiziraju i sinaptički otpuštaju peptide i proteine, kao što su neuropeptid Y (NPY), vazoaktivni intestinalni peptid (VIP), kolekistokinin, somatostatin, endorfin, encefalin. Pravilo je da neuroni sintetiziraju jednu malu signalnu molekulu, aminokiselinu ili derivat aminokiseline (**amini i kolini**) te se stoga definiraju kao **kolinergički, katekolaminergički (adrenergički, noradrenergički i dopaminergički) i serotoninergički, glutamatergički i GABA-ergički neuroni**. Također, neke populacije neurona koje sintetiziraju glutamat, mogu sintetizirati i/ili aspartat, a GABA-ergički neuroni glicin.

1.1.2.2. **Kemijska anatomija neurotransmitorskih sustava telencefalona**

Acetilkinolin je neurotransmitor preganglijskih aksona simpatičkog i parasimpatičkog sustava te postganglijskih aksona parasimpatičkog sustava, neurotransmitor motoneurona i neuromišićne sinapse, krupnih interneurona strijatuma, mnogih amakrinih stanica mrežnice, subpopulacije Golgijevih stanica kore malog mozga te jednog dijela pontocerebelarnih vlakana. No acetilkinolin je neurotransmitor i osam specifičnih skupina neurona u mediobazalnom telencefalonu. Ti acetilkolininski neuroni imaju važnu ulogu u moduliranju aktivnosti moždane kore i talamusa te u procesima budnosti i spavanja, pažnje, učenja i pamćenja.

Noradrenalin i dopamin (katekolaminski) te serotonin (serotoninski) neuroni čine monoaminsku skupinu neurona smještenu u moždanome deblu. Svi serotoninski neuroni smješteni su jedino u moždanom deblu

u sklopu jezgara, nuclei raphes. I svi noradrenalinški neuroni smješteni su u moždanom deblu, a dijele se u dvije skupine: skupinu lateralnog tegmentuma koja aksone šalje poglavito u kralježničnu moždinu te sklop locusa coeruleus koji aksone šalje poglavito u moždanu koru. No, dopaminski su neuroni smješteni u mezencefalonu, u diencefalonu, u preoptičkom području i u njušnoj lukovici.

Peptidergički neuroni nalaze se u filogenetski starijim područjima mozga (u središnjoj sivoj tvari mezencefalona, u retikularnoj formaciji, hipotalamusu, olfaktornom bulbusu, habenularnim jezgrama, interpedunkularnoj jezgri, solitarnoj jezgri). Brojni peptidergički neuroni nalaze se i u kori mozga, talamusu, strijatumu i u malom mozgu. Peptidi djeluju kao kotransmitori i imaju modulirajuću ulogu. Mnogi peptidi (kao vazoaktivni intestinalni polipeptid, somatostatin, kolecistokinin) nalaze se i u drugim organima.

Neurotransmitori brze ekscitacije i inhibicije jesu glutamat i gama-amino-maslačna kiselina.

Glutamat je, kao što je već spomenuto, neurotransmitor piramidnih neurona moždane kore pa time i svih asocijacijsko-komisurnih i projekcijskih vlakana moždane kore. Glutamat je neurotransmitor i talamokortikalnih aksona, primarnih aferentnih vlakana, fotoreceptora, bipolarnih i ganglijskih stanica mrežnice te aksona dugih uzlaznih osjetnih putova. Također je neurotransmitor projekcijskih neurona suptalamičke jezgre, zrnatih interneurona kore malog mozga, kao i ekscitacijskih interneurona moždane kore (spinozne zvjezdaste stanice).

Gama-amino-maslačna kiselina (GABA) glavni je inhibicijski neurotransmitor u cijelome živčanom sustavu, a u kralježničnoj moždini i donjem dijelu moždanog debla tu ulogu, uz GABA-u, ima i glicin. GABA je neurotransmitor većine interneurona središnjega živčanog sustava (svih inhibicijskih interneurona moždane kore, strijatuma, diencefalona te moždanog debla i malog mozga). Većina tih neurona, uz GABA-u, sintetizira i barem još jedan neuropeptid (somatostatin, kolecistokinin, neuropeptid Y, tvar P, enkefalin, galanin, vazoaktivni intestinalni polipeptid) ili za kalcij vežući protein (kalbindin, kalretinin, parvalbumin). Također, GABA je i neurotransmitor većine projekcijskih neurona bazalnih ganglija i malog mozga: projekcijskih neurona kore malog mozga (Purkinjeove stanice), projekcijskih neurona retikularnog dijela supstancije nigre (*fibrae nigrotectales*, *fibrae nigrothalamicae*), projekcijskih neurona globusa palidusa (*fibrae*

pallidothalamicae, *fibrae pallidosubthalamicae*) i projekcijskih neurona strijatuma te projekcijskih neurona retikularne jezgre talamusa, jedine jezgre talamusa koja se ne projicira u moždanu koru, nego u sve ostale jezgre talamusa.

1.2. Razvojni procesi u prenatalnom i u razdoblju djetinjstva i adolescencije

1.2.1. Opći pregled

Razvoj mozga u čovjeka je dinamičan, složen i dugotrajan proces koji započinje prenatalno i ne prestaje rođenjem, nego se nastavlja i tijekom prva tri desetljeća života. Dok u ranijim razdobljima prenatalnog razvoja velikog mozga prevladavaju procesi proliferacije i migracije neurona, u kasnijim razdobljima prevladavaju procesi diferencijacije i sinaptogeneze. No jedno od karakterističnih obilježja razvoja velikog mozga u čovjeka jest dugo razdoblje kada se istodobno velik broj neurona stvara, migrira ili započinje s diferencijacijom i sinaptogenezom (Kostović i Judaš 2015; Rakic, 2009; Rakic i sur. 2009). Razlike u intenzitetu, trajanju i posebnim obilježjima spomenutih histogenetskih procesa u svakome pojedinom području moždane osnove omogućuju podjelu razvojnoga procesa u niz stadija, faza i razdoblja, koji služe kao vremenski pokazatelji za praćenje histogenetskih procesa, ali i pri utvrđivanju kritičnih razdoblja, vulnerabilnosti i stupnja razvojnog poremećaja nakon djelovanja različitih patogenetskih čimbenika.

Budući da brojni neurološki i psihijatrijski poremećaji imaju razvojno podrijetlo, poznavanje specifičnih obilježja i mehanizama koji omogućuju oblikovanje složene **neuralne mreže kore velikoga mozga** u čovjeka ključno je za razumijevanje patofizioloških mehanizama spomenutih poremećaja.

1.2.2. Rani procesi: morfogeneza i histogeneza, migracija neurona

Osnova živčanog sustava nastaje prije osnove drugih organa (O'Rahilly i Muller 2006). Oko 23. dana nakon začeća može se uočiti prva vidljiva naznaka razvoja živčanog sustava, neuralna ploča. Lateralni rubovi neuralne ploče uzdignu se u neuralne nabore koji se spoje te tako nastane neuralna cijev. Njezina je stijenka izgrađena od nediferenciranih stupićastih neuroepitelnih stanica čijim se umnažanjem (prolife-

reguliran pravilnim slijedom aktivacije velikoga broja gena, na što mogu utjecati brojni i različiti vanjski čimbenici. Proces migracije vrlo je intenzivan gotovo tijekom cijele trudnoće (Judaš i Kostović 1997), a sindromi koji nastaju kao posljedica poremećene migracije mogu uzrokovati preuranjenu smrt fetusa, epileptičke napadaje te suptilne promjene u funkcioniranju mozga (Gleeson i Walsh 2000; Kostović i sur. 2007; Ross i Walsh 2001).

1.2.3. Stvaranje neuronskih veza

1.2.3.1. Rana sinaptogeneza

Pojava i razvoj neuronskih veza ključan je histogenetski proces u središnjemu živčanom sustavu (Kostović 1990 a,b; Kostović i Judaš 1994, 1995, 2002, 2007, 2009, 2015). Taj proces uključuje nekoliko povezanih događaja – rast presinaptičkih aksona, zatim razvoj postsinaptičkog elementa i na kraju razvoj samih sinapsi, tj. sinaptogenezu (v. sliku 1.4.).

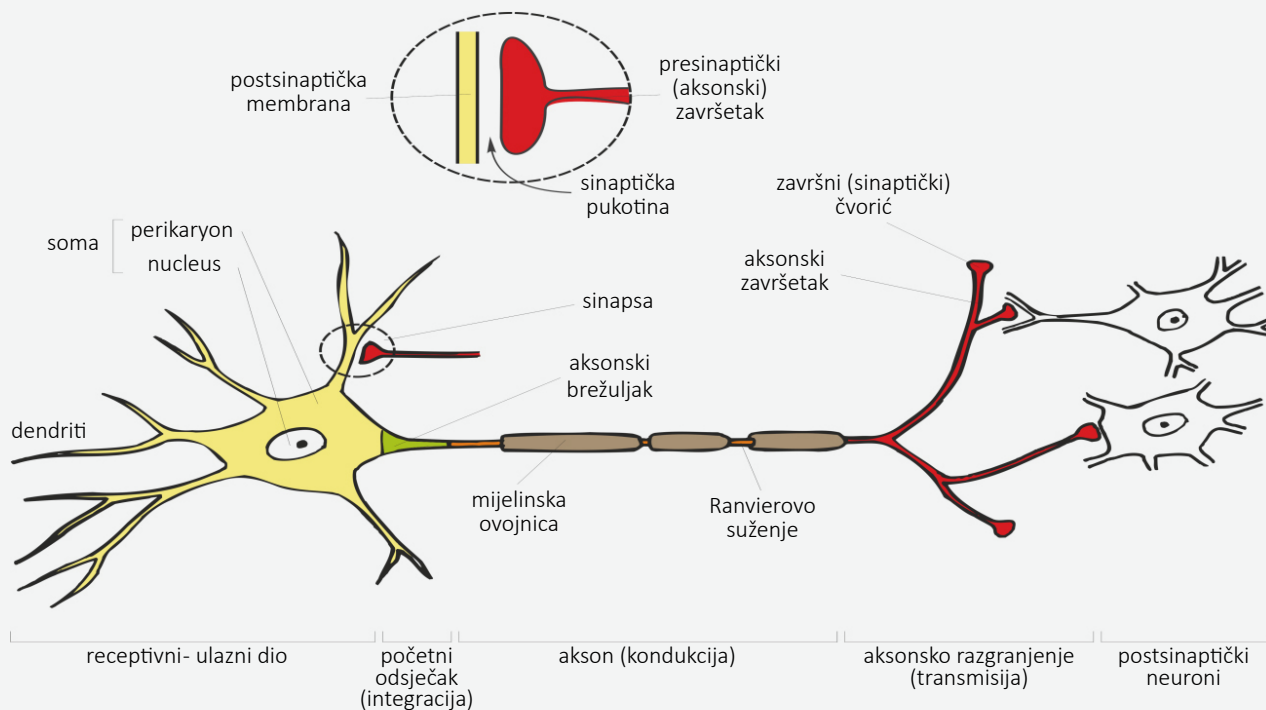
Dakle, na slici su shematski prikazani temeljni dijelovi neurona i princip organizacije sinapsi. Općenito, monoaminske skupine neurona moždanog debla (koje sintetiziraju noradrenalin, dopamin ili serotonin) sazrijevaju vrlo rano i svoje projekcijske aksone šalju u druga područja mozga, pa tako i u fetalni telencefal. Slično tomu, aksoni acetilkolinških neurona bazalnog telencefalona i talamokortikalni aksoni rano urastaju u osnovu moždane kore. Ti aksoni mogu sadržavati neurotransmitore i prije no što uspostave prve sinapse. Glavna postsinaptička mjesta u ranome fetalnom mozgu jesu dendriti te su stoga rane sinapse obično aksodendritičke.

U fetalnom telencefalonu čovjeka prve sinapse pojave se vrlo rano, već potkraj 8. postkonceptijskog tjedna (Molliver i sur. 1973). U to vrijeme većina budućih neurona moždane kore još nije ni rođena (Bystron i sur. 2006), a kamoli migrirala u kortikalnu ploču pa se rane sinapse prvo pojave u dvjema odvojenim zonama: iznad kortikalne ploče (u marginalnoj zoni, MZ) i ispod

Slika 1.4.

Temeljni dijelovi neurona i princip organizacije sinapsi.

Slika preuzeta uz dopuštenje iz udžbenika Judaš M, Kostović I, ur. Temelji neuroznanosti. Zagreb: MD; 1997, str. 54



Legenda: Shema idealiziranog neurona. Svaki neuron ima četiri temeljna strukturno-funkcionalna dijela: receptivni (soma i dendriti), integracijski (aksonski brežuljak i početni odsječak), kondukcijski (akson) i transmissijski (presinaptički aksonski završetak). Sinapsa je specijalizirano mjesto dodira i kemijskog prijenosa signala između dva neurona; taj prijenos signala je jednosmjernan, pa kažemo da je sinapsa funkcionalno asimetrična ili polarizirana. Neurotransmitori su signalne molekule što omogućuje sinaptičku transmisiju.

nje (u sloju pod pločom, *subplate* zona, SP), a tek u kasnijim stadijima i u samoj kortikalnoj ploči (CP).

Sinaptogeneza se u kortikalnoj ploči intenzivno odigrava tijekom dvaju razdoblja: između 12. i 16. te između 22. i 26. postkonceptijskog tjedna. Gotovo sigurno postoji i treće, kasno razdoblje moćne sinaptogeneze, u doba početnog oblikovanja konačne slojevite građe moždane kore. To, treće razdoblje kortikalne sinaptogeneze započinje u posljednjih nekoliko tjedana trudnoće i u čovjeka je najvjerojatnije mnogo masivnije negoli u prethodnim dvama razdobljima jer je vezano za razvoj kortiko-kortikalnih veza koje u odraslome ljudskom mozgu čine više od 90 % aferentnih aksona.

Pozornost treba obratiti na činjenicu da, za vrijeme dok neki neuroni uspostavljaju sinapse, drugi tek migriraju kroz intermedijalnu zonu (IZ) ili se još nisu niti rodili u ventrikularnoj (VZ) ili subventrikularnoj zoni (SVZ). To značajno preklapanje proliferacije, migracije i sinaptogeneze karakteristično je obilježje razvoja velikoga mozga majmuna i čovjeka – u ljudskom mozgu to preklapanje traje čak 5 do 6 mjeseci.

Privremeni oblici organizacije kortikalnih neuronskih krugova tijekom kasnoga fetalnog razdoblja neurobiološka su podloga privremenih oblika funkcionalne aktivnosti i obrazaca ponašanja u nedonoščadi pa je njihovo detaljno poznavanje iznimno važno za razumijevanje razvoja moždane kore u čovjeka (Banojac i sur. 2020; Bobić-Rasonja i sur. 2019). Treba naglasiti da većina kortikalnih aferenata (kortiko-kortikalna vlakna) urasta nakon 28. postkonceptijskog tjedna, dakle tijekom razdoblja prematurusa, te se intenzivno nastavlja i tijekom prvih nekoliko mjeseci nakon rođenja, posebice u asocijativnim područjima kore velikoga mozga. Opseg urastanja kortiko-kortikalnih vlakana znatno se razlikuje čak i između čovjeka i rezus-majmuna, a još veće razlike mogu se opaziti i u razvoju veza tijekom prvih nekoliko godina života. U razdoblju između 2. i 6. godine života vrlo je intenzivan rast kratkih kortiko-kortikalnih aksona (Petanjek i sur. 2008; Sedmak i sur. 2018), kao i razvoj intrakortikalnih veza ekscitacijskih projekcijskih neurona (Bystron i sur. Boulder Committe revisited 2008).

1.2.3.2. **Prekomjerna produkcija sinapsi tijekom razvoja**

Prekomjerno stvaranje sinaptičkih elemenata (presinaptičkih aksona i postsinaptičkih dendritičkih trnova) i samih sinapsi te njihovo kasnije odstranjiva-

nje, dio su normalnog razvoja mozga (Rakic i sur. 1986, 1994). Već u novorođenčeta gustoća sinapsi blizu je odraslim vrijednostima, a između 8. mjeseca i 3. godine života ukupan broj sinapsi veći je nego što će biti u odrasloj dobi. Nakon tog se razdoblja broj sinapsi smanjuje, a odrasle vrijednosti u većini područja dostižu se tek nakon puberteta. Prekomjerno stvaranje i posljedično nestajanje prekobrojnih sinapsi, posebice u asocijacijskim područjima moždane kore, vezano je za procese „finog podešavanja“ asocijacijskih i komisurnih veza između neurona moždane kore, a najintenzivnije se zbiva tijekom djetinjstva. Posebno je zanimljivo da najviša asocijativna područja prolaze kroz završnu reorganizaciju sinaptičke mreže koja je obilježena masivnim gubitkom sinapsi na dendritičkim trnovima tek u trećem desetljeću života.

Razvojna eksperimentalna psihološka istraživanja pokazala su da je za normalno oblikovanje **neuralne mreže**, tj. za stvaranje strukturne podloge ključne za funkcionalnu specijalizaciju određenih kortikalnih polja, potrebno da tijekom određenog razvojnog razdoblja (vremenski prozor) postoji odgovarajuća **stimulacija iz okoline**. **Vremenski prozor** je termin koji se smatra prikladnijim od prije rabljenih termina „kritičnog ili senzitivnog razdoblja“.

Vremenski prozor specifičan je za svaku psihološku funkciju, a nakon završetka tog razdoblja okolinska stimulacija nema važniju ulogu u strukturnom oblikovanju uz tu funkciju vezanih kortikalnih krugova (Petanjek i Kostović 2012). Smatra se da je mehanizam ovoga procesa selektivna stabilizacija sinaptičkih kontakata koja se događa tijekom razdoblja prekomjerne produkcije. U korteksu ta stabilizacija obuhvaća glutamatergičke sinapse smještene na dendritičkim trnovima, a molekularni mehanizam sinaptičke stabilizacije najvjerojatnije je vrlo sličan molekularnim promjenama koje se događaju na sinapsi tijekom procesa učenja i pamćenja (Petanjek i sur. 2011). Brojnost sinaptičkih kontakata regulira ciljni neuron pa promjene u produkciji odgovarajućih proteina u njemu dovode do potrebe za smanjivanjem broja sinapsi na dendritičkim trnovima. Zbog toga nestaju one sinapse koje nisu molekularno stabilizirane. Na ekspresije gena koji reguliraju proces kemijske maturacije najvjerojatnije utječu promjene u inervaciji ciljnog neurona. Tako se smatra da promjene dopaminergičke inervacije piramidnih neurona asocijativnih kortikalnih područja tijekom kasne adolescencije i rane odrasle dobi imaju ključnu ulogu u masivnoj sinaptičkoj eliminaciji koja je završni proces strukturne

maturacije ljudskoga mozga (Petanjek i sur. 2019). Opisana događanja čine mehanizam kojim dolazi do „**finog podešavanja**“ **kortikalne neuralne mreže**.

Vremenski je **prozor** dakle razdoblje u kojemu su određeni dijelovi neuralne mreže posebno plastični i bez utjecaja okoline neće doći do oblikovanja arhitekture neuralne mreže koja će omogućiti normalno procesiranje informacija, a u skladu s tim i punu funkcionalnost određenog područja ili neuralnog sustava. Važno je razumjeti da okolinski utjecaj tijekom tog razdoblja može determinirati strukturnu podlogu kognitivnih, emotivnih i drugih mentalnih kapaciteta te time imati važnost u nastanku psihijatrijskih i neuroloških odstupanja i bolesti.

1.2.4. Diferencijacija kortikalnih neurona i produljena prisutnost prolazne organizacije telencefalona

1.2.4.1. *Ekstenzivan i produljen razvoj prolaznih neuralnih elemenata obilježje je razvoja fetalnog mozga u čovjeka*

Neuroni **marginalne zone (MZ)** i **sloja pod pločom (SP)** imaju isti princip diferencijacije kao i neuroni **kortikalne ploče (CP)**, ali, kako se oni ranije rađaju i ranije završe s migracijom te se nalaze u slojevima koji već tijekom ranog fetalnog razdoblja uspostavljaju brojne sinaptičke kontakte, proces njihove intenzivne diferencijacije odigrava se usporedo s navedenim događanjima. Stoga su neki od tih neurona potpuno diferencirani i funkcionalni tijekom ranoga fetalnog razdoblja, a većina maturira najkasnije do sredine trudnoće. Zbog toga su neuroni marginalne zone i sloja pod pločom najbolje razvijeni tijekom kasnoga fetalnog razdoblja i druge polovice trudnoće, kada stvaraju brojne aferentne i eferentne kontakte, koji su dio neuralne mreže odgovorne za različite prolazne oblike fetalnog ponašanja. Postupan nestanak fetalnih obrazaca ponašanja, koji se zbiva tijekom ranoga postnatalnog razdoblja i potpuno nestaje tijekom prviju dviju godina života, odraz je morfološke i funkcionalne regresije ove neuralne mreže. Stoga govorimo o **prolaznim neuronima i prolaznim neuralnim krugovima**. Dugo se predmnijevalo da ti neuroni velikim dijelom umiru, no danas prevladava stajalište da smrt tih neurona u čovjeka nije dominantna sudbina, pogotovo ne tijekom ranih stadija postnatalnog života. Brojni neuroni sloja pod pločom ostaju i u odrasloj dobi kao dio funkcionalne neuralne mreže bijele tvari

(intersticijski neuroni) i supkortikalnog sloja VI. (sloj VI. b). Slično je i s neuronima marginalne zone (Cajal-Retziusove stanice), za koje je zanimljivo da se, iako sa značajnim obilježjima regresije, mogu uočiti tijekom adolescencije, ali ne i kasnije.

Moguće je stoga da mnogi prolazni neuroni i njihovi neuralni krugovi u čovjeka perzistiraju mnogo dulje nego što je u drugih vrsta (čak i do rane odrasle dobi), što je povezano s produljenim razvojem kortiko-kortikalnih veza. U tom je kontekstu zanimljivo spomenuti da tijekom druge polovice trudnoće malokad možemo pronaći znakove morfološke i funkcionalne regresije ovih neuralnih populacija, a neki od njih nastavljaju i s rastom dendrita sve do novorođenačke dobi. Mozak čovjeka obilježavaju neuralna heterogenost i povećana debljina marginalne zone i sloja pod pločom koja se najjasnije može uočiti tijekom kasnoga fetalnog razdoblja. Dodatno je obilježje i njihova produljena maturacija i morfo-funkcionalno postojanje tijekom druge polovice trudnoće i ranoga postnatalnog razdoblja, posebice u asocijativnim područjima kore velikoga mozga. Ova su razvojna obilježja specifičnost fetalnog razvoja čovjeka i povezana su s ekstenzivnim razvojem kortiko-kortikalnih veza u stadiju prematurusa i u perinatalnom razdoblju koje je u čovjeka produljeno intenzivnim rastom kortiko-kortikalnih veza tijekom prve godine života i produljenim finim preustrojanjem sve do rane odrasle dobi.

Osim toga, dramatične se razlike u čovjeka mogu uočiti i u proliferativnim zonama te putevima migracije kortikalnih neurona. Stoga su za ljudski fetus specifična i druga razvojna događanja: masivna produkcija neurona u **subventrikularnoj zoni (SVZ)**, masivna produkcija interneurona u dorzalnim proliferativnim zonama, telo-diencefalička migracija, masivna migracija interneurona unutar marginalne zone (Al-Jaberi i sur. 2013; Hladnik i sur. 2014; Judaš 2011; Malik i sur. 2013; Petanjek i sur. 2009a,b; Zečević i sur. 2005). Sva ta događanja daju i posebna histološka obilježja fetalnom telencefalonu, pa u fetusa čovjeka nalazimo iznimno dobro razvijenu vanjsku subventrikularnu zonu, postoji ganglio-talamičko tijelo sastavljeno od neurona ganglijskog brežuljka (GE) koji migriraju u talamus, ali i brojni aksonski podslojevi pa je sredinom trudnoće vidljiv i subpijalni granularni sloj koji oblikuju migratorni neuroni. Ovdje treba napomenuti da se, iako ova obilježja postaju jasno izražena tek tijekom kasnoga fetalnog razdoblja i nastavljaju se u postnatalnom razdoblju, već u najranijim embrionalnim stadijima može u telencefalonu čovjeka uočiti specifična

neuralna organizacija (npr. prisutnost „predecessor“ stanica) (Bystron i sur. 2006).

1.2.4.2. *Regionalne i arealne razlike*

Prve regionalne i arealne razlike unutar moždane kore pojavljuju se početkom druge polovice trudnoće. Posljednji stadij prenatalnog života jest razdoblje nezrele moždane kore novorođenčeta, u kojoj se odigravaju intenzivni procesi histogenetske reorganizacije (Kostović i sur. 2002). U tom razdoblju započinje postupno nestajanje i/ili transformacija fetalnih slojeva i vrsta neurona (npr. u nekim područjima počinje nestajati „subplate“ zona, u budućim agranularnim područjima moždane kore nestaje fetalni IV. sloj) te se događa opsežna histokemijska reorganizacija talamo-kortikalnog, a poslije i kortiko-kortikalnog sustava. No ti se procesi nastavljaju još dugo nakon rođenja. Primjerice, u asocijacijskim područjima moždane kore tijekom prvih 6 mjeseci nakon rođenja jasno je razvijena „subplate“ zona, što je vjerojatno povezano s produljenim rastom i trajnom preraspodjelom kortiko-kortikalnih (asocijacijskih i komisurnih) aksona te s postnatalnim oblikovanjem tercijarnih vijuga. Nakon 28. postkonceptijskog tjedna glavni sastojak „subplate“ zone jesu „čekajući“ asocijacijski i komisurni aksoni. Važno obilježje kasnoga fetalnog i perinatalnog razdoblja jest i pojava Brodmannova temeljnog šestoslojnog tipa moždane kore (fetalni kortikalni slojevi I. – VI.), no i ti slojevi podliježu znatnoj postnatalnoj reorganizaciji te se tek nekoliko godina nakon rođenja razvije „odrasli“ oblik Brodmannove kortikalne mape.

1.3. *Upute za roditelje/nastavnike*

- ✓ Središnji živčani sustav sastoji se od mozga (*encephalon*) i kralježnične moždine (*medulla spinalis*).
- ✓ Telencefal, koji obuhvaća moždanu koru, hipokampus, olfaktorni bulbus, bazalne ganglije i amigdala najstroženiji je i evolucijski najrazvijeniji dio ljudskog mozga. On je sjedište viših spoznajnih funkcija, uključujući i pohranu informacija, integraciju i obradu senzornih i motornih funkcija, kompleksnu modulaciju afektivnog odgovora.
- ✓ Razvoj mozga u čovjeka dinamičan je, složen i dugotrajan proces koji počinje prenatalno i ne

prestaje rođenjem, nego se nastavlja i tijekom prva tri desetljeća života.

- ✓ Budući da brojni neurološki i psihijatrijski poremećaji imaju razvojno podrijetlo, poznavanje specifičnih obilježja i mehanizama koji omogućuju oblikovanje složene neuralne mreže kore velikoga mozga u čovjeka ključno je za razumijevanje patofizioloških mehanizama spomenutih poremećaja.
- ✓ Pojava i razvoj neuronskih veza ključan je histogenetski proces u središnjem živčanom sustavu.

1.4. *Često postavljena pitanja*

■ **PITANJE:** Zašto je telencefal, koji obuhvaća moždanu koru, hipokampus, olfaktorni bulbus, bazalne ganglije i amigdala, najstroženiji i evolucijski najrazvijeniji dio ljudskog mozga?

ODGOVOR: Zato što se smatra da je sjedište viših spoznajnih funkcija, uključujući i pohranu informacija, integraciju i obradu senzornih i motornih funkcija, kompleksnu modulaciju afektivnog odgovora. Moždana kora također upravlja našim kreativnim procesima, omogućuje donošenje racionalnih odluka i planiranje budućnosti.

■ **PITANJE:** Koji je princip organizacije kortikalnih krugova?

ODGOVOR: Kortikalne krugove oblikuju dvije vrste neurona: brojniji ekscitacijski glutamatergički neuroni koji akson većinom šalju u druge dijelove mozga, te inhibicijski GABA-ergički neuroni koji moduliraju aktivnost piramidnih neurona. Modulaciju aktivnosti projekcijskih neurona također rade i aksonski sustavi koji potječu od neurona moždanog debla i mediobazalnog telencefalona. To je uzlazni aktivirajući sustav u kojemu nalazimo dopaminergičke, noradrenergičke, serotoninergičke i kolinergičke aksone.

■ **PITANJE:** Zašto je važna prisutnost prolazne organizacije telencefalona, npr. primjer „subplate“ zone?

ODGOVOR: „Subplate“ zona ima zrele neurone koji sintetiziraju različite neurotransmitore i neuropeptide, glavno je mjesto rane sinaptogeneze i služi kao čekao-nica za različite sustave aferentnih aksona koji trebaju urasti u moždanu koru. Privremeni oblici organizacije

kortikalnih neuronskih krugova u toj zoni čine neurobiološku podlogu privremenih oblika funkcionalne aktivnosti i obrazaca ponašanja u nedonoščadi pa je njihovo poznavanje iznimno važno za razumijevanje razvoja moždane kore u čovjeka.

1.5. Pitanja

- 1 Navedite osnovne dijelove središnjeg živčanog sustava.
- 2 Kako su organizirani kortikalni krugovi?
- 3 Navedite pojedinu kemijsku anatomiju neurotransmitorskih sustava telencefalona.
- 4 Navedite osnove razvojnih procesa u prenatalnom razdoblju i u razdoblju djetinjstva i adolescencije.
- 5 Navedite osnove razvoja samih sinapsi, tj. sinaptogenezu.

1.6. LITERATURA

1. *Aboitiz F, Montiel J.* Origin and evolution of the vertebrate telencephalon, with special reference to the mammalian neocortex. *Adv Anat Embryol Cell Biol* 2007;193:1-112.
2. *Al-Jaberi N, Lindsay S, Sarma S i sur.* The Early Fetal Development of Human Neocortical GABAergic Interneurons. *Cereb. Cortex* 2013;25:631-645.
3. *Banovac I, Sedmak D, Džaja i sur.* Somato-dendritic morphology and axon origin site specify von Economo neurons as a subclass of modified pyramidal neurons in the human anterior cingulate cortex. *J Anat* 2019;235:651-669.
4. *Banovac I., Sedmak D., Rojnić Kuzman M. i sur.* Axon morphology of rapid Golgi-stained pyramidal neurons in the prefrontal cortex in schizophrenia. *Croat Med J* 2020; 61:354-365.
5. *Bobić Rasonja M, Orešković D, Knezović V i sur.* Histological and MRI Study of the Development of the Human Indusium Griseum. *Cereb Cortex* 2019;29:4709-4724.
6. *Braak H, Braak E.* Golgi preparations as a tool in neuropathology with particular reference to investigations of the human telencephalic cortex. *Prog Neurobiol* 1985;25, 93-139.
7. *Bystron I, Blakemore C, Rakic P.* Development of the human cerebral cortex: Boulder Committee revisited. *Nat Rev Neurosci* 2008;9:110-122.
8. *Bystron I, Rakic P, Molnar Z i sur.* The first neurons of the human cerebral cortex. *Nat Neurosci* 2006;9:880-886.
9. *DeFelipe J.* The evolution of the brain, the human nature of cortical circuits, and intellectual creativity. *Front Neuroanat* 2011;5:29.
10. *DeFelipe J, Elston GN, Fujita I, i sur.* Neocortical circuits: evolutionary aspects and specificity versus non-specificity of synaptic connections. Remarks, main conclusions and general comments and discussion. *J Neurocytol* 2002;31: 387-416.
11. *DeFelipe J, Farinas I.* The pyramidal neuron of the cerebral cortex: morphological and chemical characteristics of the synaptic inputs. *Prog Neurobiol* 1992;39:563-607.
12. *DeFelipe J, Jones EG.* Cajal on the Cerebral Cortex, An Annotated Translation of the Complete Writings. New York, Oxford: Oxford University Press;1988.
13. *Dzaja D, Hladnik A., Bicanic I i sur.* Neocortical calretinin neurons in primates: increase in proportion and microcircuitry structure. *Front Neuroanat* 2014;8:103.
14. *Gleeson JG, Walsh CA.* Neuronal migration disorders: from genetic diseases to developmental mechanisms. *Trends Neurosci* 2000;23:352-359.
15. *Groenewegen HJ, Uylings HB.* The prefrontal cortex and the integration of sensory, limbic and autonomic information. *Prog Brain Res* 2000;126:3-28.
16. *Hladnik A, Dzaja D, Darmopil S, Jovanov-Milosevic N, Petanjek Z.* Spatio-temporal extension in site of origin for cortical calretinin neurons in primates. *Front Neuroanat* 2014;8:50.
17. *Judaš M.* Prenatal Development of the Human Fetal Telencephalon. U: Prayer, D, ur. *Fetal MRI.* Berlin Heidelberg: Springer; 2011, str. 81-146.
18. *Judaš M, Kostović I, ur.* Temelji neuroznanosti. Zagreb: MD; 1997.
19. *Khazipov R, Esclapez M, Caillard O, i sur.* Early development of neuronal activity in the primate hippocampus in utero. *J Neurosci* 2001;21:9770-9781.
20. *Kolasinski J, Takahashi E, Stevens AA i sur.* Radial and tangential neuronal migration pathways in the human fetal brain: anatomically distinct patterns of diffusion MRI coherence. *Neuroimage* 2013;79:412-422.
21. *Kostović I.* Structural and histochemical reorganization of the human prefrontal cortex during perinatal and postnatal life. *Prog Brain Res* 1990;85:223-239; discussion 239-240.
22. *Kostović I, Jovanov-Milošević N, Krsnik Z i sur.* Laminar organization of the marginal zone in the human fetal cortex. *Neuroembryol Aging* 2004;3:19-26.
23. *Kostović I, Jovanov Milošević N, Petanjek Z.* Neuronal migration and cortical migratory disorders. *Paediatr Croat* 2007;51:179-190.
24. *Kostović I, Judaš M.* Prenatal and perinatal development of the human cerebral cortex. U: Kurjak, A. and Chervenak, FA., ur. *Fetus as a Patient.* Casterton: Parthenon Publishing Group; 1994, str 35-55.
25. *Kostović I, Judaš M.* Prenatal development of the cerebral cortex. U: Chervenak FA. i sur., ur. *Ultrasound and the fetal brain (Progress in obstetric and gynecological sonography series).* New York/London: The Parthenon Publishing Group; 1995, str 1-26
26. *Kostović I, Judaš M.* Correlation between the sequential ingrowth of afferents and transient patterns of cortical lamination in preterm infants. *Anat Rec* 2002;67:1-6.

27. *Kostović I, Judaš M.* Early development of neuronal circuitry of the human prefrontal cortex. U: Gazzaniga MS, ur. *The cognitive neurosciences*. Cambridge/London: A Bradford Book, The MIT Press; 2009, str 29-47
28. *Kostović I, Judaš M, Radoš M i sur.* Laminar organization of the human fetal cerebrum revealed by histochemical markers and magnetic resonance imaging. *Cereb Cortex* 2002; 12:536-544.
29. *Kostović I Zentralnervensystem.* U: Hinrichsen, KV i sur., ur. *Humanembryologie: Lehrbuch und Atlas der vorgeburtlichen Entwicklung des Menschen*. Berlin Heidelberg: Springer; 1990. Str. 381-448.
30. *Kostović I, Judaš M.* Transient patterns of cortical lamination during prenatal life: Do they have implications for treatment? *Neuroscience & Biobehavioral Reviews* 1990; 31:1157-1168.
31. *Kostović I, Judaš M.* Embryonic and Fetal Development of the Human Cerebral Cortex. U: Toga AW, ur. *Brain Mapping*. Waltham: Academic Press; 2015, str. 167-175.
32. *Kostović I, Judaš M, Petanjek Z.* Structural development of the human prefrontal cortex. U: Nelson, CA, Luciana, M, ur. *Handbook of developmental cognitive neuroscience*. Cambridge: MIT Press; 2008, str 213-235.
33. *Malik S, Vinukonda G, Vose LR, i sur.* Neurogenesis continues in the third trimester of pregnancy and is suppressed by premature birth. *J Neurosci* 2013;33:411-423.
34. *Molliver ME, Kostović I, van der Loos H.* The development of synapses in cerebral cortex of the human fetus. *Brain Res* 1973;50:403-407.
35. *Nieuwenhuys, R.* The neocortex. An overview of its evolutionary development, structural organization and synaptology. *Anat Embryol (Berl)* 1994;190:307-337.
36. *O'Rahilly R, Müller F.* The embryonic human brain. An atlas of developmental stages. New York: Wiley-Liss; 2006.
37. *Petanjek Z, Judaš M, Šimić G, i sur.* Extraordinary neoteny of synaptic spines in the human prefrontal cortex. *Proc Natl Acad Sci USA* 2011;108:13281-13286.
38. *Petanjek Z, Kostović I.* Epigenetic regulation of fetal brain development and neurocognitive outcome. *Proc Natl Acad Sci USA* 2012;109:11062-3.
39. *Petanjek Z, Judas M, Kostovic I i sur.* Lifespan alterations of basal dendritic trees of pyramidal neurons in the human prefrontal cortex: a layer-specific pattern. *Cereb Cortex* 2008;18, 915-929.
40. *Petanjek Z, Berger B, Esclapez M.* Origins of cortical GABAergic neurons in the cynomolgus monkey. *Cereb Cortex* 2009a;19:249-62.
41. *Petanjek Z, Kostović I, Esclapez M.* Primate-specific origins and migration of cortical GABAergic neurons. *Front Neuroanat.* 2009b;3:26.
42. *Petanjek Z., Sedmak D, Džaja D i sur.* The Protracted Maturation of Associative Layer IIIC Pyramidal Neurons in the Human Prefrontal Cortex During Childhood: A Major Role in Cognitive Development and Selective Alteration in Autism. *Front Psychiatry* 2019;10:122.
43. *Rakic P, Bourgeois JP, Goldman-Rakic PS.* Synaptic development of the cerebral cortex: implications for learning, memory, and mental illness. *Prog Brain Res* 1994;102, 227-243.
44. *Rakic P, Bourgeois JP, Eckenhoff MF i sur.* Concurrent overproduction of synapses in diverse regions of the primate cerebral cortex. *Science* 1986;232(4747):232-5.
45. *Rakic P.* Evolution of the neocortex: a perspective from developmental biology. *Nat Rev Neurosci* 2009;10: 724-735.
46. *Rakic P, Ayoub AE, Breunig, JJ i sur.* Decision by division: making cortical maps. *Trends Neurosci* 2009;32: 291-301.
47. *Ross, ME, Walsh, CA.* Human brain malformations and their lessons for neuronal migration. *Annu Rev Neurosci* 2001;24:1041-1070.
48. *Sedmak D, Hrvoj-Mihic B, Dzaja D i sur.* Biphasic dendritic growth of dorsolateral prefrontal cortex associative neurons and early cognitive development. *Croat Med J* 2018;59: 189-202.
49. *Vercelli A, Assal F, Innocenti GM.* Emergence of callosally projecting neurons with stellate morphology in the visual cortex of the kitten. *Exp Brain Res* 1992;90:346-358.
50. *Zaitsev AV, Povysheva NV, Gonzalez-Burgos G i sur.* Electrophysiological classes of layer 2/3 pyramidal cells in monkey prefrontal cortex. *J Neurophysiol* 2012;108: 595-609.
51. *Zecevic N, Chen Y, Filipovic R.* Contributions of cortical subventricular zone to the development of the human cerebral cortex. *J Comp Neurol* 2005;491:109-122.