

Paleopatologija gornjopaleolitičkih lovaca-skupljača na prostoru Europe

Bekafigo, Andrea

Master's thesis / Diplomski rad

2022

Degree Grantor / Ustanova koja je dodijelila akademski / stručni stupanj: **University of Zagreb, Faculty of Humanities and Social Sciences / Sveučilište u Zagrebu, Filozofski fakultet**

Permanent link / Trajna poveznica: <https://urn.nsk.hr/urn:nbn:hr:131:126895>

Rights / Prava: [In copyright](#)/[Zaštićeno autorskim pravom.](#)

Download date / Datum preuzimanja: **2024-07-19**



Sveučilište u Zagrebu
Filozofski fakultet
University of Zagreb
Faculty of Humanities
and Social Sciences

Repository / Repozitorij:

[ODRAZ - open repository of the University of Zagreb
Faculty of Humanities and Social Sciences](#)



SVEUČILIŠTE U ZAGREBU
FILOZOFSKI FAKULTET
Odsjek za arheologiju

DIPLOMSKI RAD

**PALEOPATOLOGIJA GORNJOPALEOLITIČKIH LOVACA-SKUPLJAČA NA
PROSTORU EUROPE**

Andrea Bekafigo

Mentor: dr. sc. Ivor Karavanić

Komentor: dr. sc. Ivor Janković

Zagreb, 2022.

Veliko hvala svima koji su na neki način pridonijeli i pomogli u izradi ovog diplomskog rada. Primarno zahvaljujem mentorima prof.dr.sc. Ivoru Karavaniću i prof.dr.sc. Ivoru Jankoviću na pomoći u utvrđivanju i sužavanju teme rada te na dugotrajnoj podršci, strpljenju, stručnim savjetima, prijedlozima, izdvojenom vremenu i ustupljenoj literaturi. Hvala prof.dr.sc. Hrvoju Potrebici za sudjelovanje u komisiji i izdvojeno vrijeme.

Od srca se zahvaljujem svima koji su mi razgovorom i savjetima olakšali pristup ovom radu. Zahvalna sam na svim prijateljstvima koja sam stekla tijekom studija. Hvala prijateljima, kolegama i Kristijanu na kontinuiranoj podršci kroz lakša i teža vremena.

Naposljetku, hvala i roditeljima i baki koji me sve ove godine podržavaju u studiju i izvan njega. Ovo ne bi bilo moguće bez vaše motivacije i ljubavi.

SADRŽAJ

1. UVOD	1
2. METODOLOGIJA	3
3. KULTURNI KONTEKST	5
4. PREGLED NALAZIŠTA.....	9
5. REZULTATI	54
ORINJASIJEN	55
GRAVETIJEN	57
EPIGRAVETIJEN.....	59
MAGDALENIJEN	60
AZILIJEN I EPIPALEOLITIK.....	62
UKUPNI UZORAK	63
6. RASPRAVA.....	70
7. ZAKLJUČAK.....	94
POPIS LITERATURE	96
POPIS PRILOGA	108

1. UVOD

Paleopatologija je znanstvena disciplina koja nam od 20. stoljeća nadalje pruža alat za bolje razumijevanje bolesti i životnih navika prošlih populacija. Arheolozi i paleoantropolozi na temelju fragmentarnih i različito očuvanih ostataka pokušavaju posložiti, upotpuniti i usustaviti sliku o životu naših predaka. Zbog svoje kronološke udaljenosti i kao razdoblje koje nam je najmanje razotkriveno, paleolitik uvijek pruža mogućnost novih saznanja. Istovremeno, napretkom znanosti i integracijom prirodnih znanosti u arheologiju, pružaju nam se prilike za ponovne analize arheološkog materijala i ispravljanje našeg poimanja prošlosti. Uz litičke artefakte, kosti su jedan od osnovnih izvora informacija koji su nam dostupni iz paleolitičkog doba. Ljudske kosti primarni su pokazatelji bolesti od kojih su patili prapovijesni pojedinci, svakodnevnih aktivnosti koje su neumorno radili i koje su im ostavile tragove na kostima te teških uvjeta s kojima su se borili kako bi preživjeli u tom zahtjevnom okruženju.

Međutim, donošenje širokih i sigurnih zaključaka na temelju podataka o paleopatologiji dobivenih iz osteološkog materijala s arheoloških lokaliteta nezahvalno je i nesigurno. Samo određeni životi fosiliziraju nakon smrti, dajući nam uvid u jako mali udio naših predaka tisućama godina kasnije. Samo određene bolesti i patološka stanja ostavljaju tragove na kostima. Interpretacija tih tragova zahtjevan je pothvat. Što je uzorak stariji, to je teže razlikovati tafonomske procese od antemortalnih promjena. Samo se neke patologije mogu iščitati iz kostiju. Zbog toga u ovom području nedostatak dokaza ne označava nužno i dokaz da određene pojave zaista nije bilo. Zbog prirode samog materijala, očuvanosti i kronološke udaljenosti, za iste uzorke autori vrlo često pružaju različite interpretacije, vode strastvene znanstvene dijaloge ili se pak u potpunosti ograđuju od određivanja etiologije, fokusirajući se na objektivne morfološke promjene.

Paleopatološka literatura relativno je slabo usustavljena. Izvori korišteni u ovom radu obuhvaćaju literaturu od 19. do 21. stoljeća, pri čemu je vidljiva metamorfoza i promjena načina pristupa i analize osteološkog materijala. Međutim, iako se pristup materijalu unapređuje, medij u kojemu se rezultati izvješćuju još je uvijek kompleksan i neusustavljen. Rezultati paleopatoloških analiza prisutni su u literaturi kao poglavlja u monografijama, studije specifičnih slučajeva s pojedinačnih lokaliteta ili, primjerice, usputne napomene u preglednim radovima. Podatci s mnogih lokaliteta često su neusklađeni u različitim publikacijama, a mnogi

rezultati ostaju neobjavljeni ili nedostupni. Sustavnih komparativnih paleopatoloških analiza ili pregleda koji obuhvaćaju široko vremensko razdoblje ili veći teritorij nedostaje.

Stoga je primarni cilj ovog rada pružiti pregled patoloških stanja populacija gornjeg paleolitika koja su dostupna iz odabrane literature. Pregled je ograničen isključivo na podatke iz literature koja je bila dostupna u tijeku izrade diplomskog rada. Važno je imati na umu da se klasifikacija i broj patoloških promjena budućim analizama može mijenjati budući da su paleopatološke analize osteoarheološkog materijala postale rutina tek u posljednjih tridesetak godina (Trinkaus 2018: 11943). Nakon preglednog dijela rada u kojemu su pruženi općeniti podatci o lokalitetima u uzorku i nabrojane patološke promjene svakog uzorka na lokalitetu, rezultati su prikazani relativnom i apsolutnom učestalosti prema kulturama gornjeg paleolitika i regijama Europe. Patološke promjene zabilježene su objektivno, morfološki, a ukoliko je autor predložio potencijalnu interpretaciju, ona je navedena. Patološke kategorije u raspravi se stavljaju u širi kontekst i međusobne odnose te se povezuju sa saznanjima iz literature. Naposljetku je priložen pregled po zasebnim kategorijama koje su pritom razrađene.

2. METODOLOGIJA

Na osnovi dostupne literature obrađeno je 46 lokaliteta iz gornjeg paleolitika i 119 uzoraka. Kronološki je okvir ovog rada gornji paleolitik, koji je trajao od otprilike 40 000 do 10 000 radiokarbonskih godina prije sadašnjosti, dok u geografskom smislu rad obuhvaća cijelo područje Europe podijeljeno na četiri regije, sjevernu, južnu, zapadnu te srednju i istočnu Europu. Granice obuhvaćenog područja su sljedeće (uključujući navedene zemlje): Velika Britanija i Sjeverna Irska na zapadu, Portugal i Španjolska na jugozapadu, Italija i Grčka na jugu, Turska na jugoistoku, europski dio Rusije na istoku te Norveška na sjeveru. Kategorizacija patoloških promjena koja je primijenjena na uzorke u ovom radu modificirana je kategorizacija Donalda J. Ortnera (2003) iz djela *Identification of Pathological Conditions in Human Skeletal Remains*. Podjela je modificirana u odnosu na sastav uzorka i dostupnu literaturu koja je obrađena u radu. U ovom su radu patološke promjene svrstane u sljedeće kategorije:

- Traume
- Osteoartritis i druge degenerativne promjene zglobova
- Kongenitalne i razvojne anomalije
- Dentalne bolesti i patološka stanja čeljusti
- Zarazne i metaboličke bolesti
- Tumori i slične tvorbe
- Upale
- Indikatori nespecifičnog stresa

Kategorija „Indikatori nespecifičnog stresa“ temeljena je uglavnom na podjelama iz radova autora Brigitte M. Holt i Vincenza Formicole (Holt i Formicola 2008) te autorica Isabelle Ribot i Charlotte Roberts (Ribot i Roberts 1996) te je djelomično modificirana. U prvoj se kategorizaciji (Holt i Formicola 2008: 83) u indikatore nespecifičnog stresa ubrajaju hipoplazija zubne cakline, Harrisove linije, periostitis, porotična hiperostoza i *cribra orbitalia*. Iako se u navedenoj relevantnoj literaturi u tu kategoriju ubrajaju i artritis kod odraslih osoba te karijes i periodontalna bolest kod odraslih osoba (Holt i Formicola 2008: 83), oni se u ovom radu ubrajaju u kategoriju patoloških promjena zglobova, odnosno dentalnih bolesti i patoloških promjena čeljusti. Iz rada Isabelle Ribot i Charlotte Roberts preuzete su uglavnom definicije patoloških stanja koja se ubrajaju u kategoriju indikatora nespecifičnog stresa (Ribot i Roberts 1996). Kategorizacije su modificirane zbog ograničenja i sastava uzoraka i podataka,

budući da iz informacija koje su dostupne u relevantnoj literaturi nije uvijek moguće donositi detaljnije zaključke o specifičnim etiologijama ili dijagnozama. Kategorije su stoga proširene i generalizirane kako bi se rezultati pojednostavili i prilagodili opsegu rada.

Rad je koncipiran po uzoru na rad Erika Trinkausa iz 2018. godine pod nazivom *An abundance of developmental anomalies and abnormalities in Pleistocene people* u kojemu autor sintetizira dostupne podatke o kasnopleistocenskim fosilnim ostatcima s tragovima raznovrsnih razvojnih anomalija, stavlja ih u širi kontekst i raspravlja o njihovim implikacijama u različitim sferama pleistocenskog života (Trinkaus 2018). Njegov je rad popraćen dodatkom s detaljnijim prikazima svakog nalazišta koje je uključeno u uzorak s općenitim podacima o dataciji, vrsti ljudi i kontekstu nalaza te razvojnim anomalijama spomenutima u osnovnom radu (Trinkaus 2018 SI).

Osim navedenog rada, na obradu podataka utjecao je i rad *Trauma and Pathology in Western European Hominins: Implications for relative adaptability* autora Samanthe Streuli i Marka Hubbea u kojemu su provedene komparativne analize učestalosti traumi, koštanih i dentalnih patologija u pleistocenskim populacijama te natufijenskim i skandinavskim populacijama lovaca skupljača (Streuli 2014). Podatci o fosilnim ostatcima i patološkim promjenama bilježeni su u pogledu broja pojedinaca s traumatskom ili patološkom promjenom (Streuli 2014).

Zbog izrazito raznolikog broja uzoraka po lokalitetima i broja lokaliteta po razdobljima, na dobivene rezultate velikim je dijelom primijenjena deskriptivna statistika, a učestalost je izražena i u postocima. Rezultati su prikazani grafikonima i tablično. Uspoređena je učestalost kategorija patoloških promjena po razdobljima gornjeg paleolitika i regijama Europe. Podjela na regije Europe preuzeta je s Eurovoca¹, višejezičnog i višedisciplinskog tezaurusa Europske unije.

Rezultati datacija prikazani su u kalibriranom obliku ako je to bilo moguće, a ako nije, u nekalibriranom obliku. To je na svakom mjestu naznačeno. Rad je usmjeren na moderne ljude te stoga ne uključuje neandertalske ostatke koji su u asocijaciji s određenim početnim gornjopaleolitičkim kulturama (npr. šatelperonijen).

¹ <https://op.europa.eu/en/web/eu-vocabularies>, pristupljeno 13. prosinca 2021.

3. KULTURNI KONTEKST

Gornji paleolitik razdoblje je paleolitika koje se veže uz pojavu modernih ljudi i modernih uzoraka ponašanja, a smatra se i vrhuncem lovačko-sakupljačkih kultura. Narav i definicija gornjeg paleolitika kao gospodarstva, tehnološkog i kulturnog kompleksa ili vremenskog razdoblja već je dugo u središtu znanstvenih dijaloga i kontroverza, kao i prijelaz sa srednjega na gornji paleolitik. Povijesno se gornji paleolitik kao pojam odnosi na razdoblje u kojemu su moderni ljudi zamijenili neandertalce na paleolitičkoj sceni (Holt i Formicola 2008: 71). Kulturni paket gornjeg paleolitika pojavio se postepeno i tijekom dugog vremenskog razdoblja te je vidljiv na nizu afričkih i euroazijskih nalazišta. Karakteristike specifične za gornji paleolitik uključuju unaprijeđenu tehnologiju lova i oružje, kao što su bacači koplja, a kasnije i luk i strijela, sve specijaliziranije i raznolikije alatke, proizvodnju sječiva, proizvodnju predmeta od kosti, bjelokosti, roževine i životinjskih zubi, razmjenu sirovina i školjaka na velike udaljenosti, sustavnu upotrebu okera i osobnih ornamenata, kao što su perle ili privjesci od bjelokosti ili školjaka, u svrhu komunikacije društvenog identiteta pojedinaca i skupina, prijenosnu i parijetalnu umjetnost, skladištenje resursa u sjevernim regijama, funkcionalnu prostornu organizaciju u nastambama te namjerne, iako rijetke, ukope s bogatim priložima i ukrasima (Holt i Formicola 2008: 71). Neki elementi, kao tehnologija sječiva ili oblici simboličkog ponašanja i ukopi, pojavljuju se već u srednjem paleolitu, ali tek u kasnijim razdobljima postaju sustavni dio života paleolitičkih populacija (Holt i Formicola 2008: 71).

Gornji paleolitik pojavljuje se prije oko 40 000 godina i proteže se kroz drugu polovicu stadija izotopa kisika (OIS) 3 i cijeli OIS 2 (Holt i Formicola 2008: 71). Nakon prve umjerene polovice OIS 3 dolazi do pogoršanja klimatskih uvjeta. Kraće toplije razdoblje oko 34 kya vodi u ponovno pogoršanje uvjeta koje kulminira oko 20 kya. Ovo je razdoblje globalno zabilježeno naglim padom razina mora, smanjenom količinom padalina, niskim temperaturama i znatnim smanjenjem okolišne produktivnosti, a naziva se posljednji glacijalni maksimum (LGM) (Holt i Formicola 2008: 71). Prije LGM suhi i hladni okolišni uvjeti uzrokovali su deforestaciju većine Europe, što je oblikovalo stepe i tundre koje su činile plodni dom stadima krupne divljači, ali i mesožderima. Iako su okolišni uvjeti u tom razdoblju ograničavali izbor biljaka za ekspolataciju, velika krda sisavaca osiguravala su siguran izvor hrane i resursa (Holt i Formicola 2008: 72). Osim kraćeg razdoblja globalnog pada temperatura oko 11 kya, nakon 16 kya temperature počinju rasti, a time postupno raste i razina mora, što kulminira oko 10 kya i označava kraj posljednjeg glacijalnog razdoblja (Holt i Formicola 2008: 71). Nakon

posljednjeg glacijalnog maksimuma slijedi razdoblje promjenjivih temperatura, povlačenja ledenjaka, rastućih razina mora i pošumljavanja, pri čemu je okoliš još uvijek stepski. Nakon LGM-a stepe naseljavaju krda bizona, sobova i konja, dok mamuti i vunasti nosorozi nestaju (Holt i Formicola 2008: 72). Gornji paleolitik obilježen je snažnim klimatskim oscilacijama koje su uzrokovale okolišnu nestabilnost i utjecale na život, kretanja i strategije ljudskih populacija koje su nastanjivale raznoliki reljef Europe.

U različitim razdobljima gornjeg paleolitika određena područja selektivno su se nastanjivala, ovisno o strategijama, klimatskim uvjetima, prioritetima, izvorima resursa i sirovina. Međutim, određene lokacije, poput Moravske ili Dordogne kontinuirano su naseljavane, vjerojatno zbog dostupnosti poželjnih resursa (Holt i Formicola 2008: 72).

Iako se gornji paleolitik kao cjelina veže za važne tehnološke inovacije, mnoge, poput bacača koplja ili harpuna, nisu se pojavile do nakon posljednjeg glacijalnog maksimuma. To je činjenica koja gornji paleolitik dodatno dijeli na kulture ranog gornjeg paleolitika, od 40 do 20 kya, i kulture kasnog gornjeg paleolitika, od 19 do 10 kya (Holt i Formicola 2008: 72). U rani gornji paleolitik spadaju kulture orinjasijen, uz lokalne inačice poput šatelperonijena (Francuska/Španjolska), bohunicijena (Moravska), seletijena (srednja Europa) i ulucijena (Italija) koji su s njime paralelni, i gravetijen, dok se u kasni gornji paleolitik svrstavaju epigravetijen kao kontinuitet gravetijena, solitrejen i magdalenijen (Holt i Formicola 2008: 72). Rani gornji paleolitik obilježen je većom mobilnosti, relativnom homogenosti materijala i nesigurnim klimatskim uvjetima, dok u kasnom gornjem paleolitu, nakon LGM, materijal postaje heterogen i diversificira se po regijama. Heterogena narav materijalne kulture uvjetovana je većom gustoćom naseljenosti, intenzivnijim iskorištavanjem resursa i manjom mobilnosti (Holt i Formicola 2008: 74).

Orinjasijen je najstarija gornjopaleolitička kultura s nesigurnom asocijacijom s modernim ljudima koja se pretpostavlja na temelju elemenata koji se općenito vežu s njihovim ponašanjem. U zapadnoj se Europi pojavio oko 37 kya i trajao do 28 kya. Njegovu materijalnu kulturu karakteriziraju šiljci s rascijepljenom bazom, obrađena sječiva, njuškolika grebala i ornamenti, a skupovi nalaza raznoliki su (Holt i Formicola 2008: 72-73).

Gravetijen je također kultura ranog gornjeg paleolitika koja se u Europi pojavljuje oko 28 kya, u vrijeme naglog klimatskog pogoršanja (Holt i Formicola 2008: 73). Gravetijen i orinjasijen vjerojatno su se dugo preklapali, rasprostirući se u različitim dijelovima Europe. Tipičan gravetijenski materijal uključuje gravetijenske šiljke te šiljke s produžetkom, šiljke s usjekom

i predmete od mamutove bjelokosti (Holt i Formicola 2008: 73). U gravetijenu su česti višestruki ukopi, kao na primjer trojni ukop DV 13, 14 i 15 iz Dolní Věstonica, te se uz ukope vrlo često prilaže pokretna umjetnost i ukrasi. Gravetijen je izražen i po puno većoj mobilnosti populacija od one srednjeg paleolitika, pri čemu su gravetijenske skupine putovale i više stotina kilometara u potrazi za sirovinama za izradu alatki (Holt i Formicola 2008: 73). Unatoč teškim klimatskim uvjetima u sjevernim predjelima Europe, gravetijenska su se nalazišta održavala i povećavala svoj broj u sjevernoj i srednjoj Europi tijekom rane faze posljednjeg glacijalnog maksimuma. Budući da su se populacije proširile na vrlo široko područje, pokretna umjetnost, između ostalog, koja je pokazivala nevjerojatne razine usustavljenosti i sličnosti, služila je za učvršćivanje i proširenje društvenih veza na velike udaljenosti (Holt i Formicola 2008: 74).

Epigravetijen je arheološka kultura koja se rasprostirala u južnoj i istočnoj Europi – u jugozapadnoj Francuskoj, Italiji, na Balkanu, Kavkazu, u Ukrajini i zapadnoj Rusiji. Pojavio se prije posljednjeg glacijalnog maksimuma, oko 20 kya i trajao je do 10 kya, do kraja pleistocena (Kitagawa et al. 2018: 195). Nadovezao se na gravetijen, a u istočnoj Europi slijedio ga je i u tehnološkom smislu. Iako je geografski varijabilan, sve varijante epigravetijena obilježene su pojavom mikrolita. Najčešće alatke ove kulture uključuju sječiva sa zatupljenim rubom i šiljke i pločice s obrađenim krajevima (Kitagawa et al. 2018: 195). Iako su se vjerojatno koristile za različite aktivnosti, epigravetijenske kamene izrađevine koristile su se i kao vrhovi projektila.

Iako nije uključen u rezultate ovog rada budući da mu nijedan lokalitet iz literature nije bio pripisan, solitrejen je jedna od ključnih faza gornjeg paleolitika koji je vjerojatno nastao kao rezultat veće gustoće naseljenosti i teških klimatskih uvjeta. Traje okvirno od 22 do 16 kya, a karakteristično oruđe čine solitrejenski listoliki obostrano obrađeni šiljci koji su zbog svoje osjetljivosti zahtijevali kvalitetnu sirovinu i veliku specijalizaciju (Holt i Formicola 2008: 74). U ovoj fazi dolazi do promjene strategija iskorištavanja resursa uz razvoj tehnologije bacačkog oružja, kao što su šiljci koji su činili vrhove projektila koji su se bacali bacačem koplja. U prehranu se uključuju ribe, školjke i ptice zbog demografskog stresa. Zbog smanjene dostupnosti iskoristivog teritorija, povećava se intenzivnost iskorištavanja resursa, kao i primjena detaljnije logistike u njihovoj eksploataciji, što je vidljivo u specijaliziranim solitrejenskim kampovima (Holt i Formicola 2008: 74).

Solitrejensku kulturu u zapadnoj Europi zamjenjuje magdalenijen, dok se u srednjoj i jugoistočnoj Europi epigravetijen kontinuirano nastavlja na gravetijen. Početkom

magdalenijenske kulture, oko 16 kya, poboljšavaju se klimatski uvjeti, što dovodi do ponovnog proširenja populacija na sjever (Holt i Formicola 2008: 74). Ova je kultura obilježena masovnim specijaliziranim lovom na određene životinjske vrste i usavršavanjem strategija lova. Osnovni tipovi alatki su mikrolitički šiljci i pločice uglavljene u roževinu te drveni šiljci i geometrijski litički artefakti (Holt i Formicola 2008: 74).

Kasnopaleolitička kultura azilijen prisutna je između otprilike 12 300 i 9 600 radiokarbonskih godina prije sadašnjosti. Karakteriziraju ga pločice i šiljci s hrptom, kratka grebala, dubila i harpuni od roževine jelena, kao i obojeni oblutci (<http://struna.ihjj.hr/naziv/azilijen/31961/>).

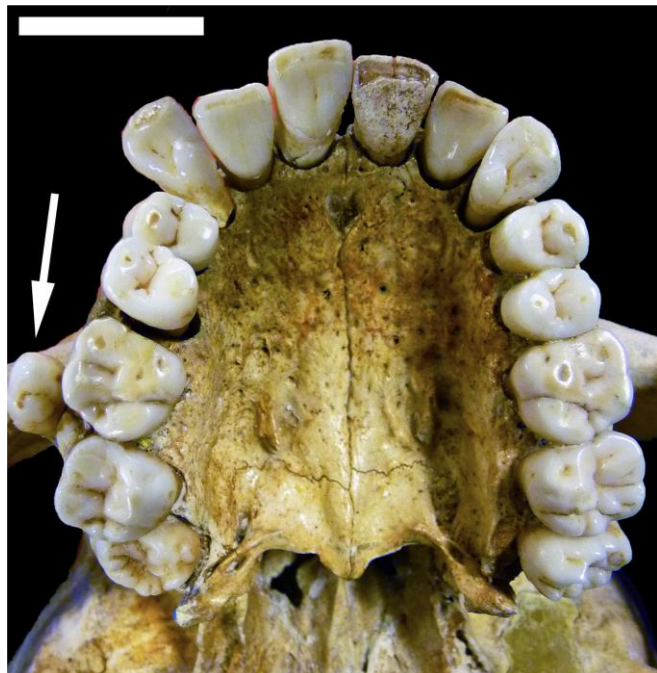
U uzorak su uključeni i lokaliteti iz epipaleolitika, fenomena koji obuhvaća kulture koje nastavljaju tehnološku tradiciju paleolitika u postglacijalnom razdoblju (<http://struna.ihjj.hr/naziv/epipaleolitik/30548/#naziv>).

4. PREGLED NALAZIŠTA

ABRI PATAUD

Abri Pataud špiljsko je nalazište u departmanu Dordogne, u komuni Les Eyzies-de-Tayac-Sireuil u jugozapadnoj Francuskoj, u kojemu su pronađeni djelomični kosturi šest osoba, triju odraslih osoba, dvaju novorođenčadi i jednog djeteta (Trinkaus 2018: 28 SI; Villotte et al. 2018: 154). Dok su odrasle osobe Pataud 3 i 5 identificirane samo u ostacima kostiju gornjih udova, uzorak mlade žene Pataud 1 sastoji se od lubanje, donje čeljusti s gotovo svim zubima, 23 kralješka, 15 rebara, ključne kosti, djelomične nadlaktične kosti, 42 kosti ruke, dijelova zdjelčnih kostiju, bedrene kosti, oba ivera i 33 fragmenta kostiju stopala (Villotte et al. 2018: 154). Sloj 2 u kojemu su ljudske kosti pronađene datiran je u kasni srednji gornji paleolitik, u razdoblje između 28 000 i 26 000 cal BP, odnosno u proto-magdalenijen ili završni gravetijen (Trinkaus 2018: 28; Villotte et al. 2018: 154).

Pataud 1: mlada žena, rane dvadesete godine (Villotte et al. 2018: 154). **Patologije**: dva prekobrojna konična zuba u gornjoj čeljusti, kraj drugog kutnjaka (Slika 1) (Villotte et al. 2018: 155); impaktirani desni treći kutnjak (Villotte et al. 2018: 157); velike alveolarne retromolarne šupljine na donjoj čeljusti (Trinkaus 2018: 28); alveolarni rub resorbiran u velikoj mjeri (Villotte et al. 2018: 154); velike površine novostvorene, sklerotične, grubo satkane kosti na lingvalnoj strani obaju krakova donje čeljusti i podsljepoočnim dijelovima gornje čeljusti (Villotte et al. 2018: 155) (dugotrajna i raširena upala sluznice i periosteuma anteriornog orofarinksa aktivna u trenutku smrti (Villotte et al. 2018: 159)).



Slika 1. Prekobrojni konični zubi u gornjoj čeljusti Pataud 1 (prema: Villotte et al. 2018: 156).

ARENE CANDIDE

Arene Candide velika je pećina dimenzija 70 x 20 m koja se nalazi na području Ligurije, na oko 90 m nadmorske visine na padinama planine Caprazoppa (Riel-Salvatore et al. 2018: 337; Pettitt et al. 2003: 15). Kao groblje završnog/kasnog epigravetijena na kojemu je pokopano otprilike 20 osoba, uključujući primarne i sekundarne ukope, originalno je bilo poznato kao „mezolitička nekropola“, što je potom ispravljeno, ali se kao naziv djelomice zadržalo u upotrebi (Riel-Salvatore et al. 2018: 337; Sparacello et al. 2018: 2). Osim epigravetijenskog groblja, Arene Candide sadržavaju i bogati gravetijenski ukop, parijetalnu umjetnost i ureze iz kasnog gornjeg paleolitika te neolitičke ukope (Riel-Salvatore et al. 2018: 337). Jedan od najbogatijih i najintrigantnijih ukopa na nalazištu, ali i u cijelom razdoblju gornjeg paleolitika ukop je bogato ukrašenog mladog muškarca kojemu je zbog grobnih priloga i ekskluzivnog načina ukopa nadjenut i naziv „Il Principe“. Ukop adolescenta od otprilike 18 godina starosti (Manolis and Mallegni 1996: 100) pronađen je na 6,70 m dubine, 2,5 m ispod epigravetijenske nekropole (Formicola et al. 2005: 1602), položen u crveni oker, s glavom okruženom stotinama perforiranih školjaka i jelenjih očnjaka, što je vjerojatno sačinjavalo svojevrsno pokrivalo za glavu, privjescima od slonovače mamuta, četirima perforiranim štapovima od roga te sječivom dugim 23 cm u desnoj ruci (Pettitt et al. 2003: 15). Nekropola kasnog epigravetijena naizgled je korištena u dvije faze, a nalazi se u istočnom dijelu pećine. Sastoji se od devet primarnih ukopa, tri djelomična, ali poremećena primarna ukopa te pet nakupina kostiju ili sekundarnih ukopa (Sparacello et al. 2018: 2). Kao i u mnogim gornjopaleolitičkim ukopima, uz pokojnike na ovom lokalitetu pronađeni su jelenji zubi, privjesci, drugi osobni ornamenti, perforirane školjke, duguljasti oblutci, noduli crvenog i žutog okera te životinjske kosti u grobovima novorođenčadi, ali i odraslih osoba. Pokojnici su uglavnom polagani na leđa s rukama uz tijelo, a na kostima se također nalaze izrazite koncentracije crvenog okera (Formicola et al. 1990: 425). Korištenje nekropole datirano je u razdoblje između 12 030 i 11 180 cal BP (Sparacello et al. 2018: 1). Naizgled su posmrtni rituali i korištenje špilje u svrhu ukopavanja trajali nekoliko stoljeća, raspoređeni u dvije osnovne faze (Formicola et al. 2005: 1602).

„Il Principe“: adolescent/mladi muškarac, oko 18 godina (Manolis and Mallegni 1996: 100).

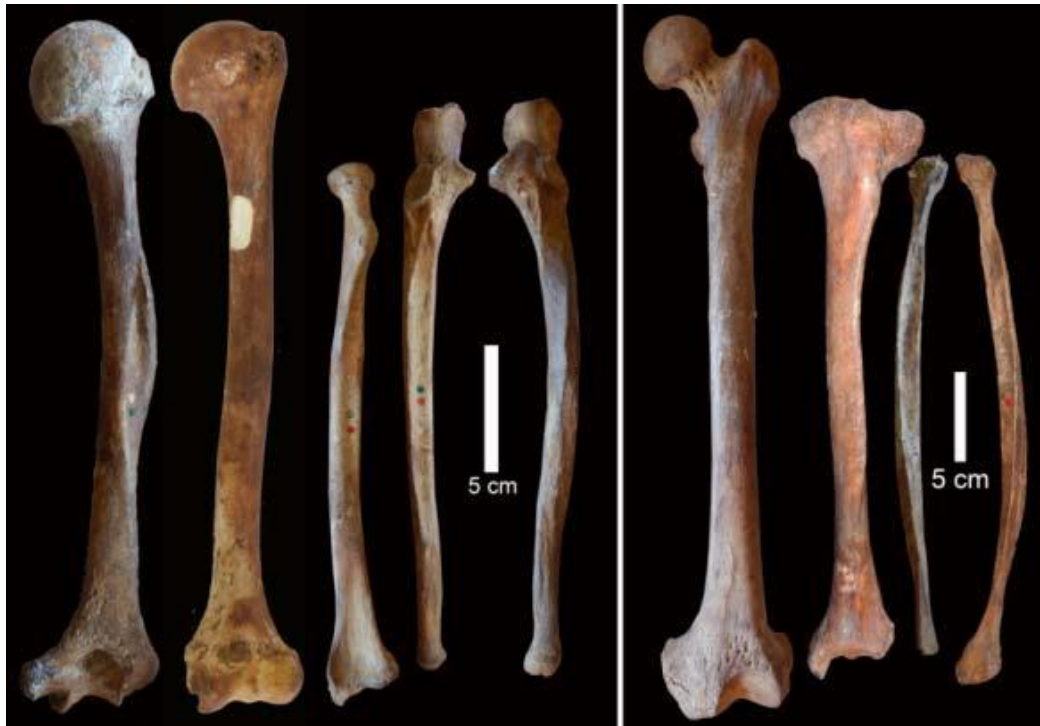Patologije: nedostatak lijevog dijela tijela donje čeljusti i gubitak koštane mase u gornjem lijevom dijelu trupa, u području lijeve lopatice, ključne kosti i glave nadlaktične kosti (vjerojatno trauma) (Holt i Formicola 2008: 80).

Ukop mladog princa pripada gravetijenskom sloju, a apsolutnim metodama datiranja datiran je u 24. tisućljeće uncal BP, odnosno 23 440 +/- 190 uncal BP, na temelju uzorka njegove kosti (Pettitt et al. 2003: 16).

Arene Candide 2: mladi muškarac (Trinkaus 2018: 34). **Patologije**: nepravilno srastanje sinhondroza križne kosti; nedostatak jednog slabinskog kralješka (anomalija u srastanju) (Trinkaus 2018: 35); bilateralni nedostatak malih obrtača na bedrenim kostima (Trinkaus 2018: 35) i vidljivih hvatišta za tetive mišića *m. iliopsoas* (Trinkaus 2018: 35); izbočenje čeone kosti, povećane metafize i zakrivljene duge kosti (rahitis) (Formicola 1995: 408).

Arene Candide 3: muškarac (nepotpuna zdjelica, desna palčana kost, obje lakatne kosti, lijeva bedrena kost, lijeva goljениčna kost, obje lisne kosti i proksimalna falanga palca) (Formicola 1995: 406). **Patologije**: lateralno zakrivljena desna nadlaktična kost s izbočenom deltoidnom hrapavosti (*tuberositas deltoidea*); medijalno zakrivljena lijeva goljениčna i lisna kost (Slika 2); abnormalno zakrivljena lijeva lakatna kost s entezopatijama/koštanim trnovima na prednjem koštanom izdanku (*processus coronoideus*) i hrapavosti (*tuberositas ulnae*) na koju se hvata mišić *m. brachialis* (Trinkaus 2018: 4); abnormalno zakrivljena lijeva bedrena kost (Trinkaus 2018: 4); entezopatije na lingvalnoj strani simfize donje čeljusti, na korakoidnom nastavku (*processus coracoideus*) lopatica i na proksimalnoj falangi palca (Trinkaus 2018: 4; Formicola 1995: 406); Harrisove linije na goljениčnoj kosti i lisnim kostima (Formicola 1995: 407) (umjereni oblik hipofosfatemije ili X-vezanog hipofosfatemičnog rahitisa) (Trinkaus 2018: 5).

Ovaj je ukop radiokarbonski datiran u kalibrirani raspon godina 10 050 BC – 9 300 BC (10 065 +/- 55 BP) s 94,2 % sigurnosti (2s) i spada u mlađu fazu ukopavanja na ovoj epigravetijenskoj nekropoli (Formicola et al. 2005: 1601).



Slika 2. Zakrivljene dijafize dugih kostiju Arene Candide 3 (prema: Trinkaus 2018: 4 SI).

Arenne Candide 12: kranij odraslog muškarca (Sparacello et al. 2018: 23). **Patologije**: neobično izdužen posteriorni dio lubanje (umjetna deformacija ili sagitalna kraniostoza) (Paušić 2020: 20; Vakharia et al. 2018: S515).

Arenne Candide 12 AMS metodom datiran je u kalibrirano razdoblje od 11 050 do 10 650 BC (10 720 +/- 55 BP) s 90,4 % vjerojatnosti, čime je smješten u stariju fazu ukopavanja na nekropoli (Formicola et al. 2005: 1601).

BONN-OBBERKASSEL

Dvojni ukop i ukop psa pronađeni su u kamenolomu Bonn-Oberkassel u zapadnoj Njemačkoj, na desnoj obali Rajne, na rubu Sieben ili Sedam planina. Ukop je pronađen u slojevima koji su sadržavali i nasebinski otpad, a pronađena je i kamena strelica (Giemsch et al. 2013). U grobne priloge ubrajaju se sjekutić crvenog jelena s odrezanim korijenom, penisna kost medvjeda, 20 cm dug koštani duguljasti predmet interpretiran kao ukosnica za kosu, budući da je pronađen uz glavu žene te ukrašeni ulomak figurice od roga koja je vjerojatno prikazivala losa (Giemsch et al. 2013). Par je ukopan uz psa, što upućuje na intimnu i blisku povezanost s tom životinjom.

Svi su se nalazi nalazili na području koje je hematitom bilo obojeno u crvenu boju (Giemsch et al. 2013). Muškarac i žena iz Oberkassela najstariji su gotovo cjeloviti ljudski ostatci Njemačke (Giemsch et al. 2013). Ukop pripada kasnom gornjem paleolitu (Villotte et al. 2015: 762), ali u literaturi se ne navodi specifična kulturna pripadnost. Slojevi su termoluminiscencijom datirani između 12 i 14 000 BP, a strelica je datirana u 13 200 BP (Giemsch et al. 2013). Preciznije, radiokarbonskim datiranjem materijala s nalazišta dobiveni su rezultati od 12 486 +/- 339 do 11 507 +/- 134 cal BC (Giemsch et al. 2012: 78).

Oberkassel 1: odrasli muškarac, 35-45 godina (Giemsch et al. 2013).

Patologije: zarasla fraktura lakatne kosti (Slika 3); osifikacija na ključnoj kosti (pad) (Giemsch et al. 2013); zaživotni gubitak zubi; gnojna infekcija donje čeljusti (Giemsch et al. 2013).



Slika 3. Nepravilno zarasla fraktura lakatne kosti muškarca iz Bonn-Oberkassela (prema: Giemsch et al. 2013).

BRASSEMPOUY

Lokalitet Brassempouy nalazi se u departmanu Landes, u regiji Chalosse, dva kilometra od sela Brassempouy (Henry-Gambier et al. 2004: 49). Sačinjava ga kompleksni krški sustav u Francuskoj koji se sastoji od nekoliko špilja koje čine jednu cjelinu – Grotte du Pape, Grotte des Hyènes, Galerie Dubalen, Galerie du Mégacéros. Ljudski ostatci – 13 zubi, fragment donje čeljusti, fragment lubanje i dvije distalne falange – koji su pripadali i odraslim osobama i djeci pronađeni su u orinjasijenskim slojevima Grotte des Hyènes, Galerie Dubalen i Grotte du Pape (Henry-Gambier et al. 2004: 50). S obzirom na sastav uzorka, na lokalitetu su zastupljene samo dentalne bolesti i patološka stanja čeljusti. Nemoguće je sa sigurnošću odrediti taksonomsku pripadnost ovih osoba jer ulaze u raspon varijacija anatomske moderne ljudi gravetijena, ljudi europskog orinjasijena, ali i neandertalaca iz glacijala Würm II (Henry-Gambier et al. 2004: 50). Rani orinjasijen u špiljama datiran je u razdoblje između 34 000 i 30 000 BP (Henry-Gambier et al. 2004: 50).

Patologije: interproksimalni karijes (mezijalna strana drugog mliječnog kutnjaka 3625) (Henry-Gambier et al. 2004: 66); zubni kamenac (gornji drugi kutnjak 542, gornji pretkutnjak 3040, tri gornja sjekutića 1046, 262, 2206) (Henry-Gambier et al. 2004: 66); hipercementoza

(gornji pretkutnjak 93, prva dva trajna sjekutića 1046 i 2206) (Henry-Gambier et al. 2004: 66); alveolarna resorpcija (korijeni kutnjaka u donjoj čeljusti 909) (Henry-Gambier et al. 2004: 66); displazija zubne cakline (prije 6.-7. godine života) (pretkutnjak 93, drugi gornji sjekutić 262) (Henry-Gambier et al. 2004).

BRNO

Brno je lokalitet u južnomoravskoj regiji Češke Republike, a ukop je otkriven u Francouzskoj ulici u istoimenom gradu (Oliva 1999: 143). Ukop muškarca visokog statusa izvan lokaliteta slučajno je otkriven i djelomično uništen, pri čemu su radnici maknuli neke od postkranijalnih elemenata kostura, dok su se mnogi dijelovi uspjeli spasiti i sačuvati (Oliva 1999: 143). Originalna pozicija ukopa nepoznata je, a uz pokojnika su pronađene kljova i lopatica mamuta, lubanja prekrivena crvenom bojom, oko 600 *Dentalium* školjaka uz lubanju, lubanja i veliki broj rebara nosoroga, konjski zubi, rog jelena s poliranim krajevima, kameni prsten podijeljen horizontalno u dva dijela, 14 diskova od različitih materijala i skulptura muškarca u tri dijela (glava, trup i lijeva ruka) (Oliva 1999: 143-145). Ukop muškarca u Brnu pripisan je kulturi kasnog moravskog gravetijena ili pavlovijena, a kronološki je paralelan s lokalitetima gravetijenskih, odnosno pavlovijenskih lovaca na mamute, kao i drugim bogatim ukopima Italije i Rusije poput Arene Candide ili Sunghira (Oliva 1999: 143; Trinkaus i Svoboda 2006: 16).

Brno 2: odrasli muškarac (Oliva 1999: 143). **Patologije**: akutni periostitis prekriva obje bedrene kosti, nadlaktičnu i lakatnu kost (Slika 4) (zarazno ili metaboličko podrijetlo, kronična upala) (Oliva 1999: 149); naglašeno zakrivljenje središnjeg dijela dijafize lijeve bedrene kosti (Dočkalová i Vančata 2005: 301; Oliva 1999: 149); fistula ispod distalnog korijena prvog kutnjaka; mali karijes na prvom pretkutnjaku (Jelinek et al. 1969: 485); osteom na lubanji (Oliva 1999: 144).

Apsolutno je ukop datiran na 23 680 +/- 200 uncal BP na temelju fragmenta rebra pokojnika (Pettitt i Trinkaus 2000: 149; Oliva 1999: 143).



Slika 4. Lakatna kost Brno II prekrivena periostitisom (prema: Oliva 1999: 144).

CHANCELADE

U komuni Chancelade, u departmanu Dordogne, u blizini gradića Perigeaux nalazi se špiljsko nalazište Raymonden koje sadržava magdalenijenske arheološke slojeve (Munro 1912: 133). Osim magdalenijenskih artefakata, na dnu slojeva iz kamenog skloništa pronađen je i ukop muškarca u dobi od oko 60 godina i visine od oko 1,5 m (Munro 1912: 133-134). Muškarac je bio položen na lijevom boku, s glavom nagnutom prema naprijed te rukama i koljenima savinutima prema licu (Munro 1912: 134-135). Ovakav položaj vjerojatno je postignut vezivanjem osobe pri ukopu (Munro 1912: 134-135). Pokojnik je u procesu ukopa prekriven okerom (Munro 1912: 135).

Chancelade 1: odrasli muškarac, oko 60 godina (Munro 1912: 133-134). **Patologije**: dislokacija desnog ramena (Holt and Formicola 2008: 80); veliki zarasli nepravilni defekt na lijevoj tjemenoj kosti iz kojega se protežu radijalne prijelomne linije (ozljeda uskim i tupim oružjem) (Courville 1967: 617).

CIOCLOVINA USCATĂ

Cioclovina Uscatã dugi je sustav krških špilja koji se nalazi u Boşorodu u Rumunjskoj u županiji Hunedoara (Soficaru 2007: 611). Ljudska aktivnost u špilji tijekom prošlosti je bila minimalna, a u pleistocenu je uglavnom imala ulogu hibernacijske špilje špiljskih medvjeda (Soficaru 2007: 611). Ljudska lubanja pronađena je u asocijaciji s ostacima špiljskog medvjeda, a u špilji su pronađeni i raznovrsni arheološki nalazi i litički artefakti. Litičke izrađevine vjerojatno su orinjasijenskog porijekla. Originalni stratigrafski i arheološki kontekst lubanje nije poznat (Soficaru 2007: 611). Lubanja Cioclovina 1 pripadala je ranom modernom čovjeku, a osim primarno modernih obilježja, nosila je i određene neandertalske arhaične osobine (Soficaru 2007: 611). Na tom je prostoru, u jugoistočnoj Europi, moguće da lubanja i asociirani materijal pripadaju kasnom orinjasijenu ili početnom gravetijenu (Soficaru 2007: 613).

Cioclovina 1: lubanja odrasle osobe nepoznata spola, u 30-im godinama (Soficaru 2007: 614). **Patologije**: zarasle antemortalne traume u obliku dviju plitkih udubina na čeonj kosti (male egzokranijalne traume) (Soficaru 2007: 616).

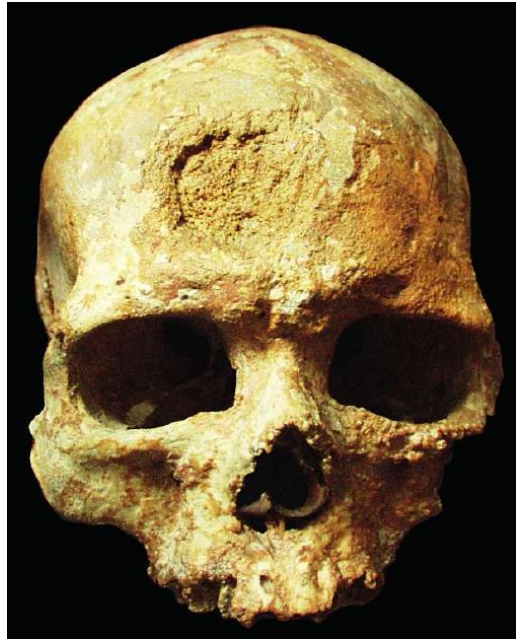
Direktno je datirana u kasni pleistocen, jednom u 33 726 +/- 1 132 cal BP, a drugi put u 33 212 +/- 693 cal BP (Soficaru 2007: 613), što znači da kronološki pada između uzorka iz Mladeča i uzorka iz Cro-Magnona (Soficaru 2007: 617).

CRO-MAGNON

Cro-Magnon je špiljsko nalazište u departmanu Dordogne, u komuni Les Eyzies-de-Tayac-Sireuil u jugozapadnoj Francuskoj. Ovo sklonište sadržavalo je elemente materijalne kulture orinjasijena, solitrejena i gravetijena te ljudske ostatke (Villotte et al. 2020: 3). Jedno je od najpoznatijih gornjopaleolitičkih nalazišta zbog asocijacije ranih modernih ljudi s gornjopaleolitičkim nalazima i pleistocenskom faunom (Villotte et al. 2020: 3). Radnici su u Cro-Magnonu 1868. otkrili ljudske ostatke morfološki slične recentnim ljudima. Sklonište je potpuno iskopano u manje od 50 godina uz vođenje vrlo manjkave dokumentacije, pri čemu nisu zabilježeni originalni položaji ljudskih kostiju, zbog čega su ostatci sve od 1868. ostali pomiješani (Thibeault i Villotte 2018: 2). Pronađeni su artefakti koji se pripisuju orinjasijenu, gravetijenu i solitrejenu. Isprva se ljudske ostatke svrstavalo u orinjasijen, ali se kasnije dokazalo da vrlo vjerojatno pripadaju ranoj fazi gravetijena (33 – 31 000 cal BP) (Thibeault i Villotte 2018: 2). Od datuma iskopavanja različiti autori nekoliko su puta pokušali identificirati pojedince i broj osoba čiji su ostatci iskopani (Thibeault i Villotte 2018: 2). Godine 2018. i 2020. provele su se dvije analize (Thibeault i Villotte 2018; Villotte et al. 2020) kojima su se različitim ispitivanjima morfologije kostiju ispravile identifikacije četiriju pojedinaca i koštanih elemenata koji im pripadaju. Sa sigurnošću su identificirana tri pojedinca – stari robusni muškarac sa sustavnim patološkim stanjem Cro-Magnon 1 (Alpha), starija žena s traumom na lubanji Cro-Magnon 2 (Beta) i muškarac Cro-Magnon 3 (Gamma) (Thibeault i Villotte 2018: 2; Villotte et al. 2020: 3). Cro-Magnon 4 (Delta) identificiran je samo u fragmentu lubanje i nadlaktičnim kostima (Thibeault i Villotte 2018: 2; Villotte et al. 2020: 3). Pronađeni su i ostatci vjerojatno jednog novorođenčeta (Thibeault i Villotte 2018: 2). Pokopani su istovremeno ili u vrlo kratkim intervalima (Lartet i Christy 1875: 73). Oko kostiju se nalazio veliki broj perforiranih morskih školjaka, uglavnom *Littorina littorea*. U asocijaciji s kostima pronađena su i tri privjeska od mamutove bjelokosti, perforirani zubi, obrađeni rogovi i obrađene kamene alatke (Lartet i Christy 1875: 70). 14C datiranje AMS metodom na perforiranoj školjki u asocijaciji s kosturima mlađim je rezultatom smjestilo nalaze u rani gravetijen (Beta 157439: 27 680 +/- 270 BP ili 31 324-32 666 cal BP) (Henry-Gambier et al. 2013: 1-2).

Cro-Magnon 1 (Alpha): stariji muškarac (Villotte et al. 2020: 3). **Patologije**: subperiostalne lezije na čeonj kosti i donjoj čeljusti, zdjelici i bedrenim kostima (Slika 5) (rijetka sustavna bolest – aktinomikoza/histiocitoza X/neurofibromatoza tip 1?) (Holt and Formicola, 2008, 81; Charlier et al., 2018: 1259); fistula u mandibuli kod prvog sjekutića; karijes kod zadnjeg

pretkutnjaka i prvog kutnjaka (L); karijes na gornjim kutnjacima (Lartet i Christy 1875: 74); entezofit na posteriornom rubu hvatišta *m. triceps brachii* i osteofiti i *liping* na rubu zglobne površine za valjak ramene kosti i zglobnoj površini za palčanu kost na lijevoj lakatnoj kosti (Villotte et al. 2020: 9-10); artikularne degenerativne promjene i promjene enteza – četiri udubine na superiornom dijelu desne lopatice (Villotte et al. 2020: 7); degenerativne promjene zglobova i enteza na zdjelici, osteolitična lezija na vanjskoj površini lijeve bočne kosti (sustavna bolest) (Thibeault i Villotte 2018: 12); na bedrenim kostima degenerativne promjene zglobova i enteza (kortikalne nepravilnosti i longitudinalne protruzije na fibroznim entezama) te osteolitička



Slika 5. Lubanija Cro-Magnon 1 (Alpha) sa subperiostalnom lezijom na čeonj kosti (prema: Henry-Gambier et al. 2013: 7).

lezija na anterolateralnom dijelu lijeve distalne dijafize (Thibeault i Villotte 2018: 12); nova kost na distalnom tibiofibularnom zglobu i slične degenerativne promjene zbog starenja na bedrenim, goljeničnim i lisnim kostima (Thibeault i Villotte 2018: 17).

Cro-Magnon 2 (Beta): starija žena (Villotte et al. 2020: 3). **Patologije**: fraktura na desnoj strani čeone kosti – kosa izdužena trauma (33 mm), osteitis (porozna kost se stvara 15-20 dana nakon ozljede) (Lartet i Christy 1875: 79; 100); degenerativne artikularne i periartikularne promjene na nadlaktičnim kostima, mala udubina na posteromedijalnom dijelu valjka (Villotte et al. 2020: 8).

Cro-Magnon 3 (Gamma): stariji muškarac (Villotte et al. 2020: 3). **Patologije**: entezofit na posteriornom rubu hvatišta *m. triceps brachii* i blage osteoartritične promjene na rubovima trohlearne udubine na obje lakatne kosti (Villotte et al. 2020: 10); difuzne kortikalne nepravilnosti na fibroznim entezama bedrenih i goljeničnih kostiju (Thibeault i Villotte 2018: 23).

Cro-Magnon 4 (Delta): fragment lubanje, gornjeg alveolarnog nastavka i donje čeljusti (Lartet i Christy 1875: 73). **Patologije**: karijes (Holt and Formicola, 2008, 80).

CUSSAC

Špilja Cussac nalazi se u francuskoj komuni Le Buisson-de-Cadouin (Peignaux et al. 2019: 456), na desnoj obali rijeke Belingou koja je pritok Dordogne (Villotte et al. 2015: 759). Njena je krška mreža, odnosno galerija podijeljena u dvije grane, uzvodnu i nizvodnu. Lokalitet je mjesto pronalaska sačuvanih prapovijesnih podova i figurativnih i nefigurativnih ureza, kao i otisaka prstiju, a ljudski ostatci koncentrirani su u tri različita lokusa u nizvodnoj galeriji (Peignaux et al. 2019: 456). Lokus 1 sadržavao je fragmente dijafiza dugih kostiju i malih kostiju, pri čemu su pomiješani bili ostatci najmanje dviju osoba, L1A i L1B (Villotte et al. 2015: 760). Na Lokusu 2 pronađen je gotovo cjeloviti kostur osobe L2A u brlogu medvjeda. Vjerojatno predstavlja primarni ukop pokojnika položenog u položaj ventralnog dekubitusa, u smjeru S-J, s glavom okrenutom u smjeru juga (Villotte et al. 2015: 761). Lokus 3 nalazi se najdublje u krškoj mreži špilje i teško je pristupačan, a uz to je i zaštićeno područje kojemu je pristup ograničen, a time i istraživanje i analiza koji se provode isključivo *in situ* opservacijama, analizama fotografija i 3D fotogrametrijskih modela kostiju. Podijeljen je u tri glavna područja. Na tom se Lokusu nalaze ostatci barem triju osoba, L3A, L3B i L3C (Peignaux et al. 2019: 457, 460-461). Ostatci iz špilje Cussac pripadaju kulturi srednjeg gravetijena, između 29 i 28 000 cal BP (Peignaux et al. 2019: 456). Pouzdani 14C rezultat, 25 120 +/- 1520 BP, odnosno 30 290 - 29 560 cal BP, proizlazi samo iz Lokusa 1, koji je jedini sa sigurnošću datiran u gravetijen, ali je vrlo vjerojatno suvremen s ostalim lokusima (Villotte et al. 2015: 760).

Cussac L2A: muškarac (Villotte et al. 2015: 762). **Patologije**: izraženo mali rast (mogući razvojni poremećaj/poremećaj u rastu) (Villotte et al. 2015: 764; Guyomarc'h et al. 2017: 370; Trinkaus 2018: 5).

DOLNÍ VĚSTONICE I & II

Dolní Věstonice I i II pripadaju nizu čeških gravetijenskih nalazišta u Moravskoj uz sjeverne obronke Pavlovsky planina (Svoboda 2006a: 9), iznad doline rijeke Thaya ili Dyje, koja dijeli Češki masiv od Karpata (Svoboda 2006b: 6). Dolní Věstonice I veliko je i kompleksno naselje koje je podijeljeno u donji (27 – 29 000 BP), srednji, gornji i najviši (25 – 26 000 BP) segment (Svoboda 2006a: 11). Stanovnici ovog naselja imali su razvijenu tehnologiju i simboliku. Osim nakupina mamutovih kosti, na nalazištu su pronađene i nakupine ugljena, artefakti, ljudski ostatci, umjetnički predmeti, figurice i fragmenti keramike (Svoboda 2006a: 12). U gornjem dijelu lokaliteta, uz rub naseobinske jedinice 1 pronađen je ženski ukop DV 3, dok je u

srednjem dijelu pronađen mogući nepotpuni ukop djeteta DV 4 (Svoboda 2006a: 12). Ukopi nisu radiokarbonski datirani, a koštani fragmenti i izolirani zubi razbacani su po lokalitetu (Svoboda 2006a: 12). Dolní Věstonice II kratkotrajno je, ali opetovano naseljavano naselje i dobro strukturirano nalazište (Svoboda 2006a: 12). Dokazano je da su se stanovnici ovog naselja bavili specijaliziranim aktivnostima, poput sustavne obrade krzna i kože (Svoboda 2006a: 12-13). Nalazište je obilježeno naseobinskim strukturama s ognjištima u sredini te nakupinama kostiju mamuta. Ovaj je lokalitet poznat po akumulaciji ritualnih ukopa i razbacanim fragmentiranim ljudskim ostatcima (Svoboda 2006a: 13). Na ovom su položaju pronađeni samo manji ljudski ostatci datirani u 27 000 BP (DV 33, 36, 49, 47, 49) (Svoboda 2006: 13). Većina nalaza, poput trojnog ukopa DV 13, 14 i 15 ili ukopa odraslog muškarca DV 16, pripada razdoblju razvijenog pavlovijena², od 27 do 25 000 BP (Svoboda 2006: 13). Naselje je trajalo u rasponu od 29 do 24 000 BP (Svoboda 2006a: 12). Rani pavlovijen identificiran je samo na lokalitetu Dolní Věstonice II, oko 27 000 BP, kojemu pripadaju samo izolirani fragmenti (Svoboda 2006a: 9).

DV 3: odrasla žena, oko 40 godina (Hillson et al. 2006: 33). **Patologije**: asimetrija lubanje; površinska nepravilnost na neurokraniju kao posljedica zarasle i remodelirane blage antemortalne ozljede (Trinkaus 2006: 419); asimetrija orbita – lijeva orbita vertikalno sužena; dio sljepoočne kosti resorbiran je zbog smanjenog korištenja žvačnog ili maseteričnog mišića (Trinkaus 2006: 420); degenerativne promjene u lijevom temporomandibularnom zglobu – osteoartritične promjene u mandibularnoj jami i antemortalno remodeliranje; nedostatak lijevog kondila donje čeljusti (prijelom) i nepravilne, porozne površine (Trinkaus 2006: 420) (udarac tupim predmetom u lijevu stranu lica – pomak kondila donje čeljusti i udar u sljepoočnu kost + sekundarno remodeliranje (Trinkaus 2006: 421)); desna hemisfera neurokranija veća od lijeve (Trinkaus 2006: 422); jaka okluzalna atricija; izloženi korijeni; blaga hipoplazija zubne cakline na donjim očnjacima i drugim prekutnjacima (peta godina života) (Trinkaus 2006: 423-424).

² Pavlovijen, odnosno gravetijen Donje Austrije i Moravske, obilježen je većim sedentizmom, ali i mobilnošću, većim naseljima, prijevozom i transportom litičkog materijala na veće udaljenosti, specijalizacijom u lovu i sakupljanju i tehnološkim inovacijama (Trinkaus i Svoboda 2006: 3). Lovačka naselja u ovom su razdoblju na dosta niskim nadmorskim visinama, na oko 200 do 300 m, za razliku od razdoblja orinjasijena i magdalenijena. Nalaze se blizu dolina rijeka, što je povezano s iskorištavanjem velikih sisavaca koji su pratili doline rijeka (Svoboda 2006b: 7). Gravetijenski lokaliteti ovog područja uglavnom su opetovano naseljavani u različitim vremenskim rasponima (Svoboda 2006b: 6).

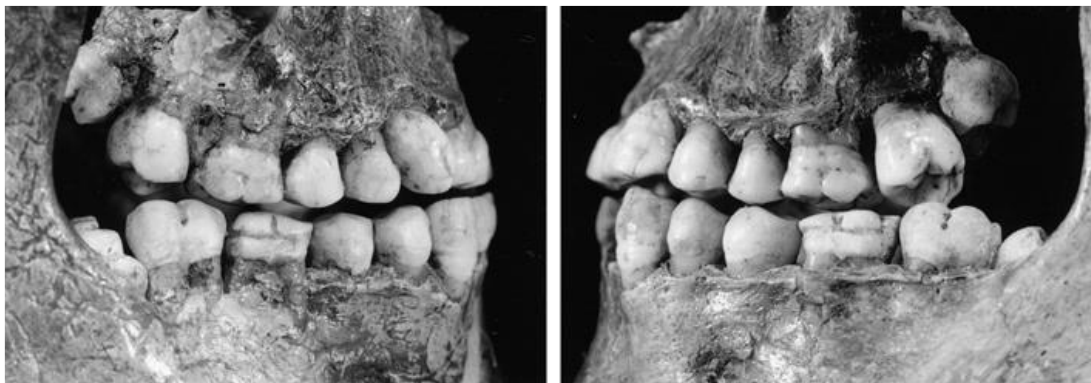DV 11/12: kalota i fragment kranija, srednja dob (Hillson et al. 2006: 34). **Patologije**: velika zarasla depresivna fraktura, blago udubljenje na desnoj tjemennoj kosti (moguća trauma); entezopatija na protuberanciji zatiljne kosti (Trinkaus 2006: 426).

DV 13: mladi muškarac, između 21 i 25 godina (Hillson et al. 2006: 35). **Patologije**: površinska zarasla ozljeda na čeonj kosti; površinska nepravilnost na tjemennoj kosti; nova kost na zatiljnoj kosti uz superiornu nuhalnu liniju (Trinkaus 2006: 426-427); asimetrični okcipitalni kondili i asociirani vratni kralješci (Trinkaus 2006: 427); hipoplazija zubne cakline na gornjem očnjaku, prvim pretkutnjacima i drugim kutnjacima (četvrta ili peta godina) (Trinkaus 2006: 427); klinasti 10., 11. i 12. prsni kralješci (Trinkaus 2006: 427-428); uznapredovale osteoartrične promjene distalnog kraja druge lijeve proksimalne falange ruke (Trinkaus 2006: 428) (vrlo lokalizirano učestalo mehaničko opterećenje – osteoartritis (Trinkaus 2006: 428)).

DV 14: stariji adolescent, kasne dvadesete godine (Hillson et al. 2006: 37). **Patologije**: lezija na posteriornom dijelu neurokranija (Trinkaus 2006: 429); nedostatak lentikularnog nastavka nakovnja koji je antemortalno uništen (akutna upala srednjeg uha – *otitis media*) (Trinkaus 2006: 429); hipoplazija zubne cakline na donjim očnjacima, prvim pretkutnjacima i drugim sjekutićima (treća godina života) (Trinkaus 2006: 429); mali koštani greben/entezopatija na distalnoj lijevoj ključnoj kosti, u anteriornom konkavitetu u kojemu se nalazi ishodište mišića (opetovana iritacija) (Trinkaus 2006: 429); blaga Harrisova linija na prvoj desnoj metatarzalnoj kosti (doba dojenja) (Trinkaus 2006: 429).

DV 15: mladi muškarac, rane tridesete godine (Hillson et al. 2006: 38). **Patologije**: male zarasle frakture u obliku površinskih nepravilnosti na čeonj i desnoj tjemennoj kosti; okomita brazda na desnoj sljepoočnoj kosti (Trinkaus 2006: 430); izražena hipoplazija zubne cakline na prvim kutnjacima (druga godina života), gornjim i donjim očnjacima, prvim pretkutnjacima i drugim kutnjacima (peta godina života) (Slika 6) (Trinkaus 2006: 431); osteofit na dvanaestom prsnom kralješku; Schmorlova hernija na drugom slabinskom kralješku; potencijalno klinasti prsni i slabinski kralješci (Trinkaus 2006: 432); asimetrija u dužini kostiju donjih udova – nagib zdjelice – dekstrokonveksna skolioza (Trinkaus 2006: 432); proksimalna dijafiza desne bedrene kosti abnormalno anteriorno zakrivljena, a njena glava manja od lijeve (Trinkaus 2006: 433, 435); djelomične Harrisove linije na proksimalnim krajevima goljeničnih kostiju; nadlaktične kosti blago asimetrične u dužini, distalna dijafiza desne medijalno zakrivljena (Trinkaus 2006: 440); prijelom dijafize lijeve lakatne kosti koji je zarastao uz deformaciju (skraćenje lijeve podlaktice, kalus, dorzalna zakrivljenost) (Trinkaus 2006: 441);

umjereni lokalizirani osteoartritis na glavi lijeve bedrene kosti, koja je prekrivena slojem nepravilne, porozne nove kosti, na glavi desne bedrene kosti i na lateralnim kondilima (Trinkaus 2006: 441-442); osteoartrične promjene u zglobnoj čašici kuka, odnosno acetabulumu (Trinkaus 2006: 441-442); u središtu zglobne čašice za nadlaktičnu kost na lopatici gusta nova kost, subhondralna kost erodirana (lokalizirani osteoartritis) (Trinkaus 2006: 442); nova kost i erozija površine glave nadlaktične kosti, u ramenom zglobu (Trinkaus 2006: 442); povećani lijevi konoidni tuberkul ključne kosti; koštani greben na hvatištu deltoidnog mišića (Trinkaus 2006: 442); uznapredovali lokalizirani osteoartritis druge i pete proksimalne artikulacije falangi desne ruke (Trinkaus 2006: 442) (kongenitalna displazija – primarne i sekundarne promjene) (Trinkaus 2006: 444).



Slika 6. Hipoplazije zubne cakline Dolni Vestonice 15 (prema: Trinkaus et al. 2001: 1301).

DV 16: muškarac stariji od 45 godina (Hillson et al. 2006: 39). **Patologije:** male depresivne frakture na čeonj kosti; ravna brazda iznad desne orbite (trauma ili supraorbitalni živac) (Trinkaus 2006: 446-447); široka i plitka brazda popraćena oteklinom na zatiljnoj kosti uz lijevu superiornu nuhalnu liniju (ozljeda uz hvatište mišića) (Trinkaus 2006: 447); donji rub lijeve orbite izmijenjen (trauma ili deformacija); lijeva strana gornje čeljusti superiorno i anteriorno pomaknuta u odnosu na desnu stranu (mogući rascjep usne) (Trinkaus 2006: 447); lokalizirani gubitak alveolarne kosti (periodontitis) (Trinkaus 2006: 448); izloženi korijeni (Trinkaus 2006: 447); hipercementoza korijena gornjih sjekutića (Trinkaus 2006: 448); ciste i granulomi oko vrhova zubi (moguća periapikalna upala) (Trinkaus 2006: 449); mogući prijelom zuba (Trinkaus 2006: 449); osteoartrične degenerativne promjene od četvrtog vratnog do prvog prsnog kralješka (osteofiti) (Trinkaus 2006: 449-450); osteoartrične promjene u objema artikulacijama čunjaste i trapezne kosti, odnosno STT zglobovima (scaphotrapeziotrapezoid joint/triscaphe joint) (kongenitalne, bilateralne pretjerane

pokretljivosti ili artrohaleroze i povezanog nepravilnog opterećivanja zglobnih površina) (Trinkaus 2006: 450-451); entezopatija na području hvatišta troglavog nadlaktičnog mišića, *m. triceps brachii*, na stražnjem koštanom izdanku, odnosno *olecranonu* obiju lakatnih kosti (lokalizirana mehanička iritacija tetive) (Trinkaus 2006: 451); tragovi Harrisovih linija na prvoj desnoj metatarzalnoj kosti (Trinkaus 2006: 451).

DV 33, 37 i 38: izolirani kutnjaci. **Patologije**: hipoplazija zubne cakline (peta i šesta godina života); hiper cementoza korijena (Trinkaus 2006: 452).

EEL POINT

Špilja Eel Point nalazi se na otoku Caldey u Pembrokeshireu u Walesu (Schulting et al. 2005: 493-494). Eel Point, još poznata i kao „špilja kosti“ zbog velike koncentracije kosti pleistocenske faune, mjesto je nalaza izolirane nadlaktične kosti u kontekstu male kolekcije ostataka faune iz pleistocena i kasnijih razdoblja (Schulting et al. 2005: 494). Nadlaktična kost anatomski modernog čovjeka iz vremena gravetijena obilježena je patološkim promjenama, a ostatak je trećeg najstarijeg datiranog modernog čovjeka u Velikoj Britaniji (Schulting et al. 2005: 496).

Eel Point 1: nadlaktična kost odraslog muškarca (Schulting et al. 2005: 498). **Patologije**: gruba površina i stvaranje nove kosti iznad glavice distalnog kondila nadlaktične kosti, odnosno u manjoj udubini, *fossa radialis*, i većoj udubini, *fossa olecrani* (početni stadij artritčnih promjena u lakatnom zglobu) (Schulting et al. 2005: 497).

Radiokarbonski je datirana na 24 470 +/- 110 BP te pripada vremenu kulture gravetijena (Schulting et al. 2005: 496).

FAVIGNANA (GROTTA D'ORIENTE)

Špiljski lokalitet nalazi se u Italiji, na otoku Favignani, u podnožju litice (Di Salvo et al. 2012: 341). Radi se o špilji u kojoj su pronađena dva gornjopaleolitička ukopa i jedan mezolitički, a koja je podijeljena u dvije komore (Di Salvo et al. 2012: 341). Lokalitet ima bogatu stratigrafiju sa slojevima završnog gornjeg paleolitika, odnosno epigravetijena, i mezolitika te protopovijesnim i povijesnim slojevima (Lo Vetro i Martini 2006: 58). Oriente A ukopan je u jami prekrivenoj kamenim pločama i orijentiran u smjeru S-J (Di Salvo et al. 2012: 342). Ljudske kosti pronađene su i u maloj niši u kojoj su se nalazili fragmenti lubanje i čeljusti. Uz pokojnika su pronađeni tragovi crvenog okera, litički artefakti i perforirane školjke s tragovima crvenog okera koje su vjerojatno sačinjavale ogrlicu (Di Salvo et al. 2012: 342). Ukop je

nažalost nepotpun (Lo Vetro i Martini 2006: 58). Odrasla žena Oriente B orijentirana je u smjeru JJZ-SSI, a donji su joj udovi stisnuti uz trup, kao da je pri ukopu bila zavezana (Di Salvo et al. 2012: 342, 351). Gornji udovi postavljeni su joj na trbuh, desna ruka nalazi se s lijeve strane tijela, a uz nju su položena tri oblutka i koštano šilo. U visini ključne kosti nalazile su se perforirane školjke (Di Salvo et al. 2012: 342). Između nogu pokojnice bio je postavljen veliki kamen (Lo Vetro i Martini 2006: 64). Oriente C ukop je jedne osobe koji je naknadno oštećen i pomaknut. Pokojniku nedostaju donji udovi, veliki dio zdjelice i ruku (Lo Vetro i Martini 2006: 59). Vrlo vjerojatno se radi o ženskoj osobi koja je u trenutku smrti imala između 25 i 35 godina, iako je obilježena karakteristikama specifičnima i za žene i za muškarce (Lo Vetro i Martini 2006: 59-60). Ukop je orijentiran u smjeru J-S s glavom okrenutom prema jugu (Lo Vetro i Martini 2006: 60). Ovo je jedan od čistih epigravetijenskih ukopa bez ili s vrlo malim brojem grobnih priloga (Lo Vetro i Martini 2006: 63). Sječivo i školjka koji su pronađeni u blizini ne mogu mu se sa sigurnošću pripisati. Na glavi bedrene kosti i uz lubanju nalazili su se mali grumeni crvenog okera. Oriente A ukopan je nakon 12 132 +/- 80 BP, što je najraniji mogući datum ili *terminus post quem* za nastanjivanje špilje, te stoga vrlo vjerojatno pripada kulturi epigravetijena (Di Salvo et al. 2012: 344). Oriente B datira se u razdoblje paleolitika na temelju datacije malakofaune iz navedenog sloja u 8 159 +/- 37 BP (Di Salvo et al. 2012: 344). *Terminus ante quem* ukopa Oriente C iz završnog epigravetijena (Lo Vetro i Martini 2006: 59) određen je na 12 132 +/- 80 BP na temelju datiranog ugljena iz naseobinskog sloja 7E, koji se nalazi ispod sloja 7D koji je u istoj fazi kao i ukop (Lo Vetro i Martini 2006: 62).

Oriente A: vjerojatno odrasli muškarac (Di Salvo et al. 2012: 351). **Patologije**: *cribra orbitalia* na orbitama (Di Salvo et al. 2012: 348); hipoplazija zubne cakline na drugom donjem desnom sjekutiću (Di Salvo et al. 2012: 348); foveole na endokranijalnoj površini lubanje (moguće vaskularna ektazija) (Di Salvo et al. 2012: 348).

GOUGH'S CAVE

Gough's Cave špilja je koja se nalazi u podnožju litica, blizu gradića Cheddara u Somersetu u Engleskoj (Davies 1904: 335), a u njoj su pronađeni ukopi iz holocena, mezolitika i razdoblja Cresswelliana, odnosno gornjopaleolitičkog magdalenijena (Humphrey i Stringer 2002). Minimalni broj osoba na lokalitetu u jednom od radova procijenjen je na devet, ali autori napominju da ih je vjerojatno bilo i puno više nego što je prepoznatljivo u uzorku zbog nedovoljno preciznih metoda prepoznavanja pojedinaca koji su na sličnoj razini razvoja

(Humphrey i Stringer 2002: 164). Pronađeni su i izolirani dentalni i kranijalni fragmenti kostura. Najviše osoba pronađeno je u gornjopaleolitičkom uzorku (Humphrey i Stringer 2002: 167). Pokojnici su označeni oznakama od GC 1 do GC 7, pri čemu se jedino GC 2, GC 3, GC 6 i GC 7 datiraju u razdoblje koje je tema ovog rada (Humphrey i Stringer 2002: 154, tablica 1). Uzorak adolescenta GC 2 sadržava kalvariju lubanje, dio zatiljne i čeone kosti te dijelove obiju tjemenih kosti, a apsolutno je datiran u 11 480 +/- 90 BP, u razdoblje Creswelliana (Humphrey i Stringer 2002: 156; 154, tablica 1).

GC 3: dijete, između dvije i četiri godine; dijelovi kalvarije, uključujući dijelove čeone kosti, obiju tjemenih, zatiljne, klinaste i sljepoočne kosti (Humphrey i Stringer 2002: 157). **Patologije**: zarasla *cribra orbitalia* na objema orbitama (Humphrey i Stringer 2002: 157); tragovi rezanja (Humphrey i Stringer 2002: 157).

Datirano u 11 990 +/- 90 BP (Humphrey i Stringer 2002: 154, tablica 1).

GC 6: necjelovita odrasla donja čeljust (Stringer 1985: 149). **Patologije**: kongenitalno odsutni treći kutnjaci; tragovi rezanja (Stringer 1985: 149; Humphrey i Stringer 2002: 159).

ŠPILJE GRIMALDI ILI BALZI ROSSI

Grimaldi je kompleks špilja i skloništa na istaknutoj dolomitnoj klisuri na granici između Italije i Francuske. Sadrži dokaze pokretne i parijetalne umjetnosti, pojedinačne i višestruke ukope, litičke artefakte i ostatke faune (Formicola i Holt 2015: 71). Veliki dio arheoloških slojeva potječe iz kasnog pleistocena, a na vidjelo su izašli zbog efekta regresije, odnosno povlačenja mora u glacijalu Würm, kad su otkriveni veliki dijelovi obale (Formicola i Holt 2015: 71). Arheološki slojevi uglavnom obuhvaćaju razdoblja srednjeg i gornjeg paleolitika, koji su obilježeni arhaičnim i anatomski modernim oblicima vrste *Homo sapiens* (Formicola i Holt 2015: 71). No, samo moderni ljudi ukopavali su se u špiljama (Formicola i Holt 2015: 71). Sveukupno je u ovom kompleksu špilja, koji je jedan od najvažnijih u gornjem paleolitiku Europe, pronađeno 12 ukopa, od kojih su dva dvojna i jedan trojni, mnoštvo grobnih priloga, 15 figurica, parijetalna umjetnost, različite litičke i koštane industrije te fauna (Formicola i Holt 2015: 71).

Baouso da Torre/Bausu da Ture

Baouso da Torre jedna je od špilja u kompleksu Grimaldi u kojoj su pronađena tri pojedinačna ukopa. Ta špilja uništena je nekoliko godina nakon iskopavanja procesom iskorištavanja kamena (Formicola i Holt 2015: 73). Špilju su nastanjivali anatomski moderni ljudi, naizgled

visoke stature (Formicola i Holt 2015: 73). Jedan od pokojnika je adolescent koji je pri ukopu položen na trbuh, dok su druga dva ukopa odrasli muškarci (Villotte i Henry-Gambier 2010: 4). Uz njih su pronađene perforirane školjke, litički materijal i fauna, a samo su na jednom muškarcu bili prisutni tragovi okera (Villotte i Henry-Gambier 2010: 4). Špilja je najvjerojatnije naseljavana u gravetijenu, u razdoblju između 28 i 22 000 BP (Villotte et al. 2011: 117).

Baouso da Torre 1: odrasli muškarac, između 20 i 50 godina (Villotte et al. 2017: 462), lubanja, zubi, zdjelični i rameni pojas, aksijalni kostur (Villotte et al. 2017: 463). **Patologije**: sekundarne osifikacije na kostima stopala i ruku; koštana izraslina na lijevoj petnoj kosti, izduženi anteriorni nastavak, tzv. „anteater nose sign“ (kongenitalna tarzalna koalicija kalkaneusa i navikularne kosti (Trinkaus 2018: 52; Villotte et al. 2011: 118; Villotte et al. 2017: 470); koštano izbočenje na bazi desne metakarpalne kosti (trauma, pretjerano korištenje ili razvojna anomalija) (Trinkaus 2018: 52); potencijalno traumatska kružna udubina na lijevoj nadlaktičnoj kosti, iznad *olecranon*a (Villotte et al. 2017: 468); mogući tragovi zaraslog periostitisa na desnoj goljeničnoj kosti (Villotte et al. 2017: 470); koštana lakuna distalno od artikularne ploštine za četvrtu metatarzalnu kost na objema petim metatarzalnim kostima (Villotte et al. 2017: 470).

Baouso da Torre 2: mlađi muškarac, između 20 i 30 godina (Trinkaus 2018: 52; Villotte et al. 2017: 462), lubanja, vratni kralješci, rebra, kosti ramenog pojasa i kosti gornjih i donjih udova (Villotte et al. 2011: 118). **Patologije**: koštana izbočina/ karpalno izbočenje na bazi druge lijeve metakarpalne kosti i popratni porozitet (povezani s izbočenjem na lijevoj trapezoidnoj kosti) (Trinkaus 2018: 52); vjerojatna kongenitalna karpometakarpalna koalicija (Trinkaus 2018: 52); patološke promjene u desnom lakatnom zglobu, pri čemu je zahvaćeno hvatište medijalnog ili ularnog kolateralnog ligamenta te medijalni nadzglavak desne nadlaktične kosti (medijalni epikondilitis) (Villotte et al. 2017: 467); blaga zakrivljenost dijafize pete metakarpalne kosti; mogući tragovi zaraslog periostitisa na desnoj bedrenoj kosti (Villotte et al. 2017: 470).

Barma Grande

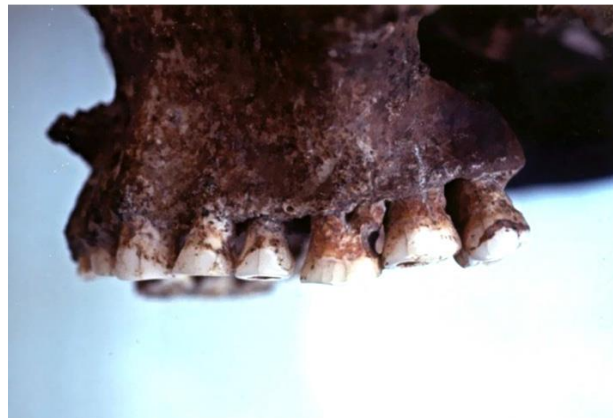Barma Grande velika je špilja s gornjopaleolitičkim artefaktima i ukopima anatomske modernih ljudi – jednim trojnim ukopom i dvama pojedinačnima (Formicola et al. 2004: 114). Odrasli muškarac BG 1 ukopan je u blizini ulaza u špilju (Formicola et al. 2004: 115). U trojnom ukopu (BG 2, 3, 4), pokojnici su položeni jedan do drugoga u ispruženom položaju, a ukopani su simultano. Dva pokojnika adolescentske su dobi, dok je treći odrasli muškarac, a neobično

anatomsko obilježje u obliku žlijeba na istoj strani čeone kosti upućuje na potencijalno srodstvo. Bogato su ukrašeni okerom, perforiranim morskim školjkama, jelenjim očnjacima, privjescima od bjelokosti i iznimno dugim sječivima (Formicola i Holt 2015: 78-79). Ukop BG 5 ukop je robusnog i visokog muškarca (Formicola i Holt 2015: 81). Ukop BG 6 nalazio se u najdubljem dijelu špilje Barma Grande, a sačuvane su uglavnom kosti donjih udova. Pokojnik je bio položen na leđa, na zemlju bogatu ugljenom (Formicola i Holt 2015: 81). Ta je činjenica navela znanstvenike na pretpostavku da je bio ukopan na drvenom ognjištu, ali ne i spaljen (Formicola i Holt 2015: 81). Vjerojatno predstavlja jednu od najkasnijih upotreba špilje za potrebe ukopa, a datiranjem uzorka metatarzalne kosti radiokarbonskom metodom/AMS tehnikom datiran je u 24 800 +/- 800 uncal BP, odnosno u kalibrirani raspon između 26 400 i 23 200 BP (Formicola i Holt 2015: 81; Formicola et al. 2004: 116). Kalibrirani rezultat radiokarbonskog datiranja ukopa Barma Grande 6 uklapa se u poznatu kronološku shemu ukopa srednjeg gornjeg paleolitika, među ostalim Paglicci, Dolní Věstonice, Paviland, Brno, Sunghir, Lagar Velho, Cro-Magnon i Arene Candide (Formicola et al. 2004: 116).

Barma Grande 2: stariji muškarac (Churchill i Formicola 1997: 18). **Patologije**: bilateralno asimetrične nadlaktične, lakatne i palčane kosti (desna strana veća) (moguća ozljeda mekog tkiva lijeve ruke koja je oštetila živce u ramenom zglobu) (Churchill i Formicola 1997: 36; Trinkaus 2018: 44; Holt i Formicola 2008: 80); snažno trošenje zubi; alveolarne promjene (Holt i Formicola 2008: 80); interproksimalni žljebovi (Formicola 1988: 663).

Barma Grande 5: robusni muškarac.

Patologije: interproksimalni žljebovi (Slika 7) (Formicola i Holt 2015: 81).



Slika 7. Interproksimalni žljebovi Barma Grande 5 (prema: Formicola i Holt 2015: 80)

Caviglione

Na nalazištu Caviglione, jednoj od špilja kompleksa Grimaldi, pronađen je ukop najvjerojatnije ženske osobe iz razdoblja gravetijena (Villotte et al. 2015: 762). Njena lubanja bila je ukrašena morskim školjkama i perforiranim jelenjim očnjacima. Školjke su se nalazile i uz njenu goljениčnu kost, a kosti, grobne priloge i zemlju pokrivaio je crveni oker. Osoba je bila položena

na lijevi bok s rukama u blizini lica i blago savinutim donjim udovima (Formicola i Holt 2015: 72).

Caviglione 1: žena (Villotte et al. 2015: 762). **Patologije**: prijelom zarastao s deformacijom na distalnoj dijafizi lijeve palčane kosti (Holt i Formicola 2008: 80).

Grotte des Enfants

Grotte des Enfants jedna je od najzapadnijih špilja kompleksa Grimaldi s ukopima dvaju kostura vrlo mlade djece (Formicola i Holt 2015: 74), dvojnim ukopom „negroida“ i ukopom odraslog muškarca iz različitih razdoblja (Formicola i Holt 2015: 82). Djeca, Grotte des Enfants 1 i 2, bila su položena u ispruženom položaju na leđima (Formicola i Holt 2015: 74). Uz njih su pronađene perforirane školjke *Cyclope neritea* koje su vjerojatno bile ušivene na odjevne predmete u području abdomena (Formicola i Holt 2015: 74). Odrasla ženska osoba Grotte des Enfants 3 bila je ukopana sama u pojedinačnom ukopu, u istom razdoblju kao i dvojni ukop djeteta (Formicola i Holt 2015: 83; Mallegni 1996: 110). Grotte des Enfants 4 ukop je odraslog muškarca visoke stature koji je ukopan u ispruženom položaju na leđima, s rukama savijenima prema licu (Simonet 2010: 61). Uz ukop se vežu kamena ploča, predmeti od roga, perforirane školjke, perforirani zubi cervida i litički artefakti (Simonet 2010: 61). Dvojni ukop starije žene i adolescenta (Grotte des Enfants 5 i 6), takozvanih „negroida“, najstariji je od navedenih ukopa (Formicola i Holt 2015: 82). Budući da su pronađeni pokojnici bili naizgled prilično drugačiji od drugih gornjopaleolitičkih ljudskih ostataka, kojima se tada pridavao naziv „Cro-Magnon“, te su se na njima očitovale navodno „primitivne“ morfološke karakteristike, Verneau je za njih pretpostavio afričko podrijetlo i dodijelio im naziv „negroidi“ (Formicola i Holt 2015: 82). Dvojni ukop starije žene i adolescenta (Grotte des Enfants 5 i 6) najstariji je, pronađen duboko u gravetijenskom sloju (Formicola i Holt 2015: 82). Ukop odraslog muškarca isto se vrlo vjerojatno datira u gravetijen (Simonet 2010: 61). Pojedinačni ukop odrasle ženske osobe Grotte des Enfants 3 potječe iz razdoblja kasnog epigravetijena, kao i dvojni ukop djece (Formicola i Holt 2015: 83; Mallegni 1996: 110).

Grotte des Enfants 1: dijete, oko tri godine (Trinkaus 2018: 36). **Patologije**: manja područja poroziteta i nove kosti (indikator nescificnog stresa); anomalija u obliku dodatne unilateralne zglobne plohe na petom prsnom kralješku (Trinkaus 2018: 36).

Rezultatom dobivenim AMS metodom datiranja kostura jednog djeteta njihov je ukop datiran u kasni epigravetijen, na 11 130 +/- 100 BP (Formicola i Holt 2015: 73).

Grotte des Enfants 2: dijete. **Patologije**: dio projektila u tijelu četvrtog prsnog kralješka bez reakcije okolne kosti – ubodna rana (uzrok smrti) (Holt i Formicola 2008: 80).

Rezultatom dobivenim AMS metodom datiranja kostura jednog djeteta njihov je ukop datiran u kasni epigravetijen, na 11 130 +/- 100 BP (Formicola i Holt 2015: 73).

Grotte des Enfants 4: odrasli muškarac (Simonet 2010: 61). **Patologije**: periapikalne lezije/apscesi – upalni procesi u području alveolarne kosti (Holt i Formicola 2008: 80); interproksimalni žlijebovi (Formicola 1988: 663).

Grotte des Enfants 6: adolescent (Formicola i Holt 2015: 82). **Patologije**: defekti zubne cakline na očnjacima (Holt i Formicola 2008: 81).

GROTTA PAGLICCI

Lokalitet Paglicci nalazi se u Italiji, u provinciji Foggia (Rignano Garganico) (Condemi et al. 2014: 234). Radi se o špilji koja se sastoji od nekoliko dvorana, a sadržava arheološke slojeve koji obuhvaćaju razdoblja od donjeg do gornjeg paleolitika i mnoge kulture koje su se na tom području izmjenjivale (Condemi et al. 2014: 234). U špilji Paglicci sačuvan je jedini dosad poznati primjer paleolitičkog zidnog slikarstva u Italiji s kraja gravetijena i početka epigravetijena (Condemi et al. 2014: 234). Pronađena su dva gravetijenska ukopa (Paglicci 12 i 25), 116 izoliranih ljudskih ostataka i četrdesetak ostataka izvan konteksta (Condemi et al. 2014: 234). U gravetijenskim slojevima pronađeno je 69 kostiju, od kojih 20 pripada mladim osobama (Condemi et al. 2014: 235). Minimalno je šest odraslih osoba i sedam mladih (Condemi et al. 2014: 235). U epigravetijenskim slojevima nalazilo se 47 kostiju, od kojih 11 pripada mladim osobama (Condemi et al. 2014: 235). Ukupno je 14 odraslih i osam mladih osoba (Condemi et al. 2014: 235). Epigravetijenski slojevi oštećeni su pa su određeni nalazi pronađeni izvan konteksta (Condemi et al. 2014: 235). Ukop adolescenta iz sloja 21d, koji je pronađen 1971. predstavlja najstarije gravetijenske ljudske ostatke na tom nalazištu (Borgognini Tarli et al. 1980: 128). Lokalitet sadrži slojeve iz donjeg, srednjeg i gornjeg paleolitika (orinjasijen, gravetijen, epigravetijen) (Condemi et al. 2014: 234). Apsolutne datacije gravetijenskih slojeva prema uzorcima iz ognjišta sežu od 20 200 +/- 305 do 24 720 +/- 420 BP (Borgognini Tarli et al. 1980: 126-127).

Paglicci A: vjerojatno ženska osoba, dob 22 +/- 13.5 ili 29.5 +/- 13.5 (19-46) (Borgognini Tarli et al. 1980: 129). **Patologije**: Harrisove linije i spikule na distalnom dijelu desne nadlaktične kosti (Borgognini Tarli et al. 1980: 144).

Paglicci B: fragment lijevog dijela tijela donje čeljusti, vjerojatno muška osoba, dob 37.4 +/- 7.8 (Borgognini Tarli et al. 1980: 129-130). **Patologije**: periapikalno razrjeđenje kosti; periodontitis i upala vrha korijena zuba (osobito M₂ i M₃) (Borgognini Tarli et al. 1980: 144-145).

Paglicci C: vjerojatno odrasla muška osoba (Borgognini Tarli et al. 1980: 133). **Patologije**: mali interproksimalni karijes (M₂ i M₃); periodontitis; periapikalno razrjeđenje kosti (korijen M₃) – kronični upalni proces; periapikalni osteitis (M₁) (Borgognini Tarli et al. 1980: 145-146).; apikalni granulom (Borgognini Tarli et al. 1980: 147).

Paglicci D: nepoznati spol i dob (Borgognini Tarli et al. 1980: 134). **Patologije**: osteitis (vjerojatno periodontitis) (Borgognini Tarli et al. 1980: 145); potpuna resorpcija alveolarnog nastavka (Borgognini Tarli et al. 1980: 134).

Paglicci N: vjerojatno odrasla ženska osoba (Borgognini Tarli et al. 1980: 138). **Patologije**: periapikalni periodontitis; zadebljanje periapikalne kosti (Borgognini Tarli et al. 1980: 145).

IBOUSSIÈRES

Iboussieres, špiljsko nalazište u jugoistočnoj Francuskoj u komuni Malataverne (Drôme), kompleks je podijeljen u tri razine (Aymard 2005: 9-10). Arheološka istraživanja uglavnom su provedena u prvim dvjema razinama, gornjoj i srednjoj, pri čemu se gornja sastoji od gornje dvorane, velike dvorane, dvorane „Goliath“, dvorane „Charlotte“ i istočne dvorane (Aymard 2005: 9-10). Većina ljudskih i arheoloških ostataka te ostataka faune potječe iz sloja 4C (Aymard 2005: 14; Aymard et al. 2007: 539). Arheološki materijal uključuje privjeske, perforirane i modificirane kosti životinja, perforirane školjke i životinjske zube, kao i riblje kralješke (Aymard et al. 2007: 539). Sloj 4C sadržavao je i tragove crvenog okera (Aymard 2005: 14; Aymard et al. 2007: 539). Pronađeni su ostatci najmanje devet osoba, četiri odrasla muškarca i pet mladih osoba, uključujući kosti fetusa (Aymard et al. 2007: 537). Materijal nije bio anatomski povezan, pa podatci o poziciji tijela nisu prikupljeni. Obrađeno je 15 dentalnih i 291 koštanih ostataka (Aymard et al. 2007: 539). Materijal pronađen u kompleksu špilja Iboussieres datira se u razdoblje azilijena, a sloj 4C datiran je na temelju uzorka životinjske kosti u razdoblje između 10 370 i 9 190 cal BC (10 210 +/- 80 BP) (Aymard et al. 2007: 539).

Osoba A: **Patologije**: bilateralne egzostoze u vanjskom ušnom kanalu (Aymard et al. 2007: 541); fuzija lijevog sakroilijakalnog zgloba, odnosno križne i crijevne kosti (Aymard et al.

2007: 541); osteolitičke i periostalne lezije na bedrenoj kosti (Aymard et al. 2007: 541); moguće posljedice zarazne bolesti (poput tuberkuloze) (Aymard et al. 2007: 541).

LAFAYE

Francuski lokalitet Lafaye, jedno od pet skloništa u podnožju vapnenačkih stijena na obali rijeke Aveyron, nalazi se u blizini sela Bruniquel, u departmanu Tarn-et-Garonne (Le Roy i Henry-Gambier 2017: 158). U skloništu je pronađen magdalenijenski dvojni ukop djeteta Lafaye 25 s odraslom ženskom osobom Lafaye 24, koji su ukopani istovremeno (Le Roy i Henry-Gambier 2017: 158). Mali broj poznatih ostataka djece iz razdoblja magdalenijena naglašava važnost ovog nalaza (Le Roy i Henry-Gambier 2017: 158). Ulomak rebra odrasle osobe datiran je metodom 14C u razdoblje između 18 189 i 18 856 cal BP (15 290 +/- 150 BP), odnosno ranu fazu srednjeg magdalenijena (Le Roy i Henry-Gambier 2017: 158).

Lafaye 25: dijete, između jedne i četiri godine (Le Roy i Henry-Gambier 2017: 171); donja čeljust, izolirani zubi, kranijalni i postranijalni elementi kostura, odnosno određene kosti ruku, kralješci, rebra, ključne kosti, fragmenti palčane, lakatne i lisne kosti (Le Roy i Henry-Gambier 2017: 158). **Patologije**: hipoplazija zubne cakline na trajnim zubima u razvoju (stresno razdoblje pri kraju života) (Le Roy i Henry-Gambier 2017: 171).

LAGAR VELHO

Pećina Lagar Velho nalazi se u dolini Lapedo, u Portugalu, na zapadu Pirenejskog poluotoka (Zilhao i Trinkaus 2002: 9). Nalazište je tijekom prošlosti bilo dobro zaštićeno, zbog čega su slojevi ostali uvelike netaknuti (Zilhao 2005: 231). U trenutku ukapanja djeteta Lagar Velho 1 mjesto ukopa nalazilo se na izoliranom dijelu zemlje okruženom stranom pećine na jugu, potokom na sjeveru, vodopadom na istoku i krškim izvorom na zapadu, a djelomično je bilo natkriveno i zaštićeno prevjesom (Zilhao 2005: 231-232). Ukop mladog modernog čovjeka s neandertalskim karakteristikama mogući je dokaz asimilacije pirenejskih neandertalaca u populacije ranih modernih ljudi (Zilhao i Trinkaus 2002: 498), a pripada kulturi gravetijena južne Europe (Zilhao i Trinkaus 2002: 136). Ukop spada u širi europski kontekst ukopa s okerom iz srednjeg gornjeg paleolitika i širi kulturni fenomen između otprilike 27 i 23 000 BP, pri čemu je usporediv s ukopima Brno 2, Sunguir 1, 2 i 3, i trojnim ukopom iz Dolní Věstonice (Zilhao i Trinkaus 2002: 136). Dijete je ukopano u plitku jamu uz rub zida pećine i vjerojatno je bilo omotano organskim materijalom prekrivenim okerom koji je u procesu raspada prešao na kosti i okolni kontekst (Zilhao i Trinkaus 2002: 201). Tijelo je postavljeno na leđa, blago

nagnuto u lijevu stranu, a pronađeno je anatomski artikulirano, što je dokaz da ukop nije uznemiravan (Zilhao i Trinkaus 2002: 201). Uz kostur djeteta vezani su ornamenti poput četiriju očnjaka crvenog jelena, koji su vjerojatno sačinjavali ukras za glavu, i dviju *Littorina obtusata* školjaka, koje su bile dio ogrlice (Zilhao i Trinkaus 2002: 154, 201). Ostatci faune iz ukopa naveli su autore na pretpostavku o postavljanju mladog zeca u grob kao grobni prilog te meso crvenog jelena (Zilhao i Trinkaus 2002: 201). Dok je ljudska prisutnost u pećini od oko 27 000 BP bila sporadična, značajnije naseljavanje počinje oko 23 000 BP (Zilhao 2005: 231). U periodu između navedenih godina ukopano je dijete Lagar Velho 1 (Zilhao 2005: 231). Direktno datiranje samog kostura djeteta nije bilo uspješno zbog nedovoljne količine ugljika i kemijskih problema u procesu datiranja (Zilhao i Trinkaus 2002: 135). Ugljen iz ukopnog konteksta datiran je u vremenski raspon od 25 260 do 24 460 cal BP (standardna devijacija/pouzdanost 2σ), što ujedno čini i stratigrafski najstariji rezultat radiokarbonskog datiranja (Zilhao i Trinkaus 2002: 136). Na nekoliko uzoraka datiran je i životinjski kolagen iz ukopnog konteksta, od kojih je jedan rezultirao stratigrafski najmlađim rezultatom u rasponu između 24 360 i 23 480 cal BP (standardna devijacija/pouzdanost 2σ) (Zilhao i Trinkaus 2002: 136).

Lagar Velho 1: dijete, između četiri i pet godina (Zilhao i Trinkaus 2002: 490). **Patologije**: manji defekti zubne cakline na gornjem desnom očnjaku i drugom sjekutiću (Zilhao i Trinkaus 2002: 489); periostitis na lijevom, anteriornom dijelu tijela donje čeljusti (Zilhao i Trinkaus 2002: 489) (upala periosteuma – lokalizirana trauma mekog tkiva (Zilhao i Trinkaus 2002: 492)); lokalizirani periostitis i udubina s nepravilnom kosti na lateralnoj dijafizi lijeve palčane kosti (mala lokalizirana ozljeda) (Zilhao i Trinkaus 2002: 489; Holt i Formicola 2008: 80; Zilhao i Trinkaus 2002: 492); Harrisove linije na distalnoj palčanoj kosti, bedrenim kostima, goljениčnim kostima, lijevoj lisnoj kosti, proksimalnim goljениčnim i lisnim kostima, prvoj, četvrtoj i petoj metatarzalnoj kosti (Zilhao i Trinkaus 2002: 493-494).

LAUGERIE BASSE

Laugerie Basse jedno je od prapovijesnih nalazišta na desnoj obali rijeke Vézère, u departmanu Dordogne, u komuni Les Eyzies-de-Tayac-Sireuil, oko dva kilometra uzvodno od gradića Les Eyzies. U jednom od magdalenijenskih slojeva u abriju, osim artefakata, vatrišta, ugljena i drugih nalaza, pronađen je i ljudski kostur (Munro 1912: 132). Tijelo se nalazilo na lijevom boku sa savinutim koljenima, a kosti su sačuvane u anatomskom položaju (Munro 1912: 132-133). Dio velikog kamenog bloka prekrivao je kosti koje je smrvio pri padu (Munro 1912: 133).

Mediterranske školjke nalazile su se raspoređene po tijelu, a vjerojatno su bile dio ukrasa na odjeći (Munro 1912: 133). Kameni blok naveo je istraživače na pretpostavku o nesretnoj smrti u snu tijekom kojega je kameni blok pao sa stropa i ubio osobu koja se nalazila u pećini (Munro 1912: 133).

Laugerie Basse: **Patologije**: veliki nepravilni defekt/zarasla depresivna fraktura u području lijeve sljepoočne jame (Courville 1967: 617).

LE PLACARD

Špilja Le Placard, s dugom i kompleksnom stratigrafijom, nalazi se u departmanu Charente u jugozapadnoj Francuskoj, na obali rijeke Tardoire (Delage 2018: 1). Arheološki materijal sastoji se od litičkih i koštanih izrađevina, osobnih ornamenata, okera, perforiranih životinjskih zubi i školjaka te ostataka faune iz različitih razdoblja paleolitika, uključujući solitrejske šiljke i musterijske šiljke i strugala. Prepoznate su i određene strukture naseobinskih područja, poput magdalenijenskih ognjišta (Delage 2018: 3; 5). Na lokalitetu se nalaze slojevi musterijena, solitrejena, magdalenijena i neolitika. U ranoj fazi magdalenijena na lokalitetu ističe se posebno postupanje s određenim ljudskim lubanjama koje su djelomično oblikovane u obliku posude (Delage 2018: 9). Na lokalitetu su pronađeni ljudski osteološki ostatci svih anatomskih dijelova i obaju spolova koje nije moguće sustavno nabrojati. Smatra se da uglavnom pripadaju magdalenijenu (Delage 2018: 18).

Le Placard: **Patologije**: zarasla depresivna fraktura na lubanji (Holt i Formicola 2008: 80).

LOS AZULES

Špilja Los Azules I prapovijesni je lokalitet s magdalenijenskim i azilijenskim slojevima i artefaktima koji se nalazi u općini Cangas de Onis, u istočnom dijelu provincije Asturije u sjeverozapadnoj Španjolskoj (Tresguerres 1976: 769). U sloju 3, uz arheološke nalaze iz razdoblja azilijena, 1975. godine pronađen je i ukop odraslog, visokog i robusnog muškarca (Tresguerres 1976: 769; Garralda 1986: 445). Ukop se nalazi blizu ulaza u špilju, uz njezin lijevi zid (Tresguerres 1976: 769). Muškarac je postavljen u ispruženom položaju na leđima, s rukama na zdjelici i glavom nagnutom ulijevo (Tresguerres 1976: 769). Kostii pokojnika dobro su sačuvane osim njegove lubanje koja je uništena malim tokom vode koji se u kasnijem razdoblju probio uz zapadni rub špilje i djelomično oštetiio glavu pokojnika i gornji dio groba (Tresguerres 1976: 769; Garralda 1986: 432). Od lubanje su pronađeni samo pomaknuti veliki fragment tjemene kosti i desna strana robusne donje čeljusti koja se nalazila *in situ* (Tresguerres

1976: 769). Na dnu groba nalazila se velika količina okera, a osobito u sedimentu oko donje čeljusti (Tresguerres 1976: 769). Uz tijelo su se nalazili i potencijalni prilozi koji uključuju veliki fragment roga jelena, harpun i litičke artefakte uz desni lakat, litičke artefakte pomiješane s velikom količinom crvenog okera ispod desne goljениčne kosti, nakupinu dagnji i lubanju malog mesojeda uz lijevu goljениčnu kost (Tresguerres 1976: 769). Tijelo i grobni prilozi prekriveni su zemljanim tumulom i riječnim oblucima (Tresguerres 1976: 769; Garralda 1986: 432). Oko glave pokojnika polukružno je bilo poslagano kamenje (Tresguerres 1976: 769).

Los Azules I: odrasli muškarac (Tresguerres 1976: 769; Garralda 1986: 445). **Patologije**: fragmenti desne petne kosti spojeni s inferiornom stranom gležnjske kosti (kongenitalna fuzija/koalicija ili srašćivanje) (Garralda 1986: 442); zglobne površine za lisnu i goljениčnu kost lijeve petne kosti abnormalno orijentirane (moguće bilateralno udubljeno stopalo) (Garralda 1986: 442); velika koštana egzostoza ili izraslina kraj trećeg kutnjaka donje čeljusti (Garralda 1986: 436).

Radiokarbonski rezultati smještaju ukop u razdoblje između 9 430 +/- 120 BP (sloj 3a) i 9 540 +/- 120 BP (sloj 3d) (Tresguerres 1976: 769).

MLADEČ

Špilje Mladeč nalaze se zapadno od istoimenog sela, blizu grada Litovela u središnjoj Moravskoj u Češkoj Republici (Jelínek 2012: 167). Brdo na kojemu se nalazi, uz dolinu rijeke Morave, sadrži brojne špilje, a to je područje bilo gusto naseljeno u gornjem paleolitiku (Jelínek 2012: 167). Gornjopaleolitička nalazišta na brdu Třesín uključuju Mladeč Ia ulaz u špilju i malu dvoranu s mogućim ljudskim ostatcima vrlo velike osobe koji su naknadno premješteni i s vremenom izgubljeni, Mladeč Ib duguljasti prostor od nekoliko dvorana odvojenih vapnenačkim stupovima u kojima je pronađeno najviše ljudskih ostataka, Mladeč II manju šupljinu na južnom dijelu brda u kojoj su također pronađeni ljudski ostatci te manju špilju Podkovu (Mladeč III) i otvoreno površinsko nalazište Plavatisko (Mladeč IV) (Svoboda 2006c: 27). Kroz višekatni krški sustav na brdu Třesín prolaze okomiti procijepi i dimnjaci koji površinu povezuju s unutrašnjosti špiljskih dvorana. Nalazi nisu pronađeni u kontekstu normalnih ukopa, već u obliku pojedinačnih ljudskih i životinjskih kostiju, arheoloških nalaza i drugih ostataka (Jelínek 2012: 168). Pronađeno je više od 100 uzoraka anatomske moderne ljudi na nekoliko lokacija u špiljama (Svoboda et al. 2002: 957). Nalazi s navedenih nalazišta pripadaju razdoblju između srednjeg i kasnog orinjasijena središnje Europe (Wild et al. 2006: 149). Direktnim radiokarbonskim datiranjem četiriju uzoraka ljudskih kostiju dobiveni su

nekalibrirani rezultati od otprilike 32 do 30,5 tisuća BP, dok su druga dva, vjerojatno kontaminirana, uzorka dala dvije do četiri tisuće godina mlađe rezultate (Wild et al. 2006: 154). Najmlađi je radiokarbonski rezultat u Mladeču 26 330 +/- 170 BP, dok je najstariji 31 500 +/- BP (1 σ kalibrirane vrijednosti) (Wild et al. 2006: 154).

M1: kranij. **Patologije**: egzostoza u blago deformiranom vanjskom ušnom kanalu; skrivljeni septum (nosne kosti) (Teschler-Nicola et al. 2006: 474).

M2: kranij. **Patologije**: porozitet na tjemenim kostima (porotična hiperostoza); malformacija vestibularnog sustava – mali hipoplastični vestibul u unutarnjem uhu; tragovi periodontitisa; zubni kamenac (Teschler-Nicola et al. 2006: 474).

M3: fragmenti kranija. **Patologije**: nepravilni porozitet na sigmoidnom sulkusu desne temporalne kosti; udubina i sitni porozitet na unutarnjem okcipitalnom grebenu zatiljne kosti; lijeva superiorna cerebralna *fossa* znatno veća od desne (Teschler-Nicola et al. 2006: 476).

M5: kalota, muškarac (Holt i Formicola 2008: 88). **Patologije**: ovalna ozljeda i upalna reakcija, ovalna udubina i mali zarasli defekt s porozitetom na desnoj tjemenoj kosti (Teschler-Nicola et al. 2006: 476); osteom na čeonj kosti; nepravilne koštane strukture i porozitet u brazdi gornjeg sagitalnog sinusa (perisinusitis); kongenitalna malformacija unutarnjeg uha (Teschler-Nicola et al. 2006: 477).

M6: kalota (odljev). **Patologije**: minimalno tri područja s gubitkom koštane mase i porozitetom – porotična hiperostoza (Teschler-Nicola et al. 2006: 477).

M8: gornja čeljust sa zubima. **Patologije**: blaga periodontalna bolest; zubni kamenac; izraženo trošenje (osobito prednjih zubi) (Teschler-Nicola et al. 2006: 477); kongenitalni defekti zubne cakline (ovalne udubine); linije fraktura (lokalizirana trauma) (Teschler-Nicola et al. 2006: 478).

M9: desni gornji očnjak i treći pretkutnjak. **Patologije**: kongenitalni defekti zubne cakline (udubine) (Teschler-Nicola et al. 2006: 478).

Mladeč 9a, gornji desni očnjak, radiokarbonski je datiran u 31 500 +420/-400 BP (1 σ kalibrirane vrijednosti), što ga čini najstarijim rezultatom (Wild et al. 2006: 154).

M11: vratni kralješci C3, C4 ili C5. **Patologije**: degenerativne promjene na superiornoj i inferiornoj strani tijela – degenerativna bolest zglobova; visina kralješka smanjena ventralno/anteriorno (kronični fizički napor) (Teschler-Nicola et al. 2006: 478).

M14: fragment rebra. **Patologije**: blage degenerativne promjene na kvržici rebara koja se uzglobljava s prsnim kralješcima (Teschler-Nicola et al. 2006: 478).

M17: fragment rebra. **Patologije**: blage degenerativne promjene na kvržici rebara koja se uzglobljava s prsnim kralješcima (Teschler-Nicola et al. 2006: 478).

M21: fragment lijeve zdjelične kosti. **Patologije**: blage degenerativne promjene na rubu i artikularnoj površini acetabuluma lijeve zdjelične kosti (Teschler-Nicola et al. 2006: 478).

M23: proksimalna polovica desne nadlaktične kosti. **Patologije**: artroza ruba glave nadlaktične kosti; hvatište *m. subscapularis* zahvaćeno upalom – porotične strukture (reaktivna kost) – hvatište (manja kvrga/*tuberculum minus*) okružena izbočenom strukturom (reakcija na upalu) – kronična upala (miotendinitis) (Teschler-Nicola et al. 2006: 478-479).

M25c: proksimalna trećina desne lakatne kosti. **Patologije**: trohlearna udubina s degenerativnim promjenama na rubu zglobne površine; kružna površina nove reaktivne kompaktne kosti – remodelirani ostatak subperiostalnog hematoma oko 70 mm ispod *olecranon* (Teschler-Nicola et al. 2006: 479).

Radiokarbonski datirana, pri čemu je dala najmlađi rezultat u Mladeču, 26 330 +/- 170 BP (1 σ kalibrirane vrijednosti) (Wild et al. 2006: 154).

M27: dijafiza desne bedrene kosti. **Patologije**: linearne, okomite i nepravilne strijacije (periostitis) (Bambergerova bolest/hipertrofična osteoartropatija?) (Teschler-Nicola et al. 2006: 479).

M28: proksimalni dio lijeve bedrene kosti. **Patologije**: nepravilni porozitet – mogući lokalni periostitis (Teschler-Nicola et al. 2006: 479).

M30: lijeva gležanjaska kost. **Patologije**: degenerativne promjene na superiornoj zglobnoj plohi i na rubu (Teschler-Nicola et al. 2006: 479-480).

MOČA

Kalota lubanje odrasle žene koja je umrla u dobi između 30 i 60 godina (Šefčáková et al. 2011: 20) pronađena je na dnu rijeke Dunav tijekom vađenja šljunka s riječnog dna kod Moče, u okrugu Komárno u južnoj Slovačkoj (Šefčáková et al. 2011: 3). Primarno odlagalište lubanje vjerojatno se nalazilo oko 100 do 150 m uzvodno od mjesta pronalaska (Šefčáková et al. 2011:

21). Prvi je poznati nalaz ljudskih ostataka iz kasnog gornjeg paleolitika u Slovačkoj (Šefčáková et al. 2011: 3).

Odrasla žena: između 30 i 60 godina (Šefčáková et al. 2011: 20). **Patologije**: mali kružni osteom na lijevoj strani čeone kosti (Šefčáková et al. 2011: 7); tri ovalne lezije na posteriornom dijelu lijeve tjemene kosti (površinske ozljede) (Šefčáková et al. 2011: 13); intenzivno trošenje zubiju gornje čeljusti (Šefčáková et al. 2011: 15).


Nekalibrirani rezultat koji je dobiven radiokarbonskom datacijom lubanje jest 11 255 +/- 80 BP, a autori su kalibrirali navedeni rezultat u dva vremenska raspona – 13 262 – 13 092 cal BP (s pouzdanošću od 68,2 %) i 13 315 – 12 918 cal BP (s pouzdanošću od 95,4 %) (Šefčáková et al. 2011: 5).

NEUWIED-IRLICH

Na lokalitetu Irlich koji se nalazi u Falačkom Porajnju, 40 km južno od lokaliteta Bonn-Oberkassel, u nakupini pijeska koji je izvađen u građevinske svrhe pronađene su neartikulirane ljudske kosti prekrivene crvenim okerom uz asociране artefakte (Orschiedt et al. 2017: 205). Uz kosti su pronađene dvije litičke izrađevine, šiljak od roga i sjekutić crvenog jelena s 10 horizontalnih žlijebova i perforacijom na korijenu (Orschiedt et al. 2017: 206). Ljudski ostatci sadržavaju elemente različitih dijelova tijela četiriju osoba različite dobi – jedne mlade odrasle ženske osobe i troje djece, 6-12 mjeseci, 4-8 godina i 8-12 godina (Orschiedt et al. 2017: 209). Kostu su AMS radiokarbonskom tehnikom datirane u kalibrirani raspon od 14,5 do 13,9 ky BP, čime su sa sigurnošću smještene u kasni gornji paleolitik (Orschiedt et al. 2017: 203). Prvo radiokarbonsko datiranje provedeno je na bedrenoj kosti novorođenčeta u Utrechtu s rezultatom od 14 139 +/- 259 cal BP (2δ) (Orschiedt et al. 2017: 206).

Irlich 1: mlada odrasla žena; lijeva bedrena kost, distalna trećina lijeve lakatne kosti, lijeva trapezna kost, slabinski kralježak, dva fragmenta lubanje (Orschiedt et al. 2017: 206-207). **Patologije**: osteofiti na hvatištu gastroknemijskog mišića na bedrenoj kosti (Orschiedt et al. 2017: 208); grubo vlaknata ili satkana kost na velikom području dijafize bedrene kosti; sloj subperiostalne grubo vlaknate kosti na gotovo cijelom fragmentu lakatne kosti (Slika 8) (Orschiedt et al. 2017: 210) (moguće subperiostalno krvarenje povezano sa skorbutom, periostitis ili hipertrofična osteoartropatija (Orschiedt et al. 2017: 211)).

Bedrena kost Irlich 1 (OxA-9847) datirana AMS metodom na 13 815 +/- 160 cal BP (2δ) (Orschiedt et al. 2017: 206).



Slika 8. Grubo vlaknata kost na lakatnoj kosti Irlich 1 (prema: Orschiedt 2017: 211).

ORTUCCHIO

Ortucchio je gornjopaleolitički lokalitet koji se nalazi u talijanskoj provinciji L'Aquila u središnjoj Italiji. Lubanja ženske osobe Ortucchio 1 datirana je u 12,619 +/- 410 uncal BP (Holt i Formicola 2008: 90, Tablica A1). Pripada razdoblju epigravetijena (Holt i Formicola 2008: 80).

Ortucchio 1: lubanja ženske osobe (Holt i Formicola 2008: 90, Tablica A1). **Patologije**: karijes (Holt i Formicola 2008: 80).

OSTUNI (SANTA MARIA DI AGNANO)

Špilja Santa Maria di Agnano nalazi se u gradu Ostuni u talijanskoj regiji Apuliji (Nava et al. 2017: 1). U špilji su pronađena dva primarna ukopa, Ostuni 1 s 1b i Ostuni 2 (Nava et al. 2017: 1). Mitohondrijskim analizama dokazano je da su oba ukopa sadržavala ženske osobe (Chakroun et al. 2018: 001). Ostuni 1 žena je koja je u trenutku smrti imala 20 godina ili manje, a umrla je u naprednom stadiju trudnoće (Nava et al. 2017: 1). Položena je na lijevi bok u zgrčenom položaju, s desnom rukom preko abdomena, a bila je bogato okićena stotinama perforiranih školjaka koje su se nalazile oko njezinih zapešća i na glavi, gdje su bile povezane crvenim okerom (Nava et al. 2017: 1-2). U zdjeličnom području Os1 nalazili su se odlično očuvani ostatci fetusa Os1b koji je bio vrlo razvijen za stadij trudnoće u kojemu se žena nalazila (Nava et al. 2017: 7). Do njihove smrti vjerojatno je došlo u razdoblju između 34. i 36. tjedna trudnoće (Nava et al. 2017: 3). Osoba Ostuni 2 također je ukopana u zgrčenom položaju, ali njezini su ostatci vrlo slabo očuvani (Nava et al. 2017: 2; Chakroun et al. 2018: 001).

Ostuni 1: odrasla žena, oko 20 godina (Nava et al. 2017: 1). **Patologije**: blagi periodontitis; mala količina zubnog kamenca na zubima donje čeljusti (Nava et al. 2017: 2).

Osoba Ostuni 1 datirana je u razdoblje između 27 810 i 27 430 cal BP (Nava et al. 2017: 2) te pripada kulturi gravetijena (Chakroun et al. 2018: 001).

Ostuni 1b: fetus, između 34. i 36. tjedna trudnoće (Nava et al. 2017: 3). **Patologije**: hipoplazija prenatalne zubne cakline (tri epizode snažnog fiziološkog stresa) (Nava et al. 2017: 7).

PAVLOV

Pavlov pripada nizu čeških gravetijenskih nalazišta u Moravskoj uz sjeverne obronke Pavlovsky planina (Svoboda 2006a: 9), iznad doline rijeke Thaya ili Dyje, koja dijeli Češki masiv od Karpata (Svoboda 2006b: 6). Pavlov I veliko je, ali ograničeno naselje iz razdoblja razvijenog pavlovijena, od 27 do 25 000 BP (Svoboda 2006a: 13). Između ostalog obuhvaća i jednu kružnu, djelomično nadzemnu strukturu s centralnim ognjištem (Svoboda 2006a: 13). Na SZ dijelu lokaliteta pronađen je ukop muškarca Pavlov 1, uz dijelove gornje čeljusti i dvije donje čeljusti nalaza Pavlov 2, 3 i 4 (Svoboda 2006a: 14). Za ovaj dio nalazišta dobiven je i jedan rezultat radiokarbonskog datiranja, 26 170 BP koji nije izravno vezan za ukope. Na nalazištu, a osobito u središtu njegova SI dijela pronađeni su izolirani zubi za koje je dobiveno pet rezultata radiokarbonskog datiranja u rasponu od 25 do 26 000 BP (Svoboda 2006a: 14). Većina ukopa na navedenim nalazištima pripada razvijenom pavlovijenu, između 27 i 25 000 BP, s najviše cjelovitih ukopa oko 26 000 BP (Svoboda 2006a: 9).

Pavlov 1: odrasla osoba, kasne 40-e ili rane 50-e (Hillson et al. 2006: 42; Trinkaus 2006: 454). **Patologije**: udubljenja, koštane spikule i kosa linija na tjemenim kostima (traume) (Trinkaus 2006: 452); naznake remodelirane kosti u temporomandibularnom zglobu (Trinkaus 2006: 452); udubljenje na sljepoočnoj kosti povezano s dvama udubljenjima na lijevom kondilu donje čeljusti (Trinkaus 2006: 452); na vanjskoj strani lubanjskog svoda otekline uglavnom uz šavove (Trinkaus 2006: 452); izražena okluzalna atricija zubi; izloženi korijeni; mogući karijes na donjem lijevom trećem kutnjaku; hipoplazija zubne cakline na donjem desnom očnjaku (četvrta godina života) (Trinkaus 2006: 453); koštani izdanci uz rub zglobne čašice za nadlaktičnu kost u glenohumeralnom, odnosno ramenom zglobu (Trinkaus 2006: 453-454); dvije djelomične Harrisove linije na proksimalnom dijelu desne palčane kosti (Trinkaus 2006: 454).

Pavlov 2: gornja čeljust sa zubima (Holliday et al. 2006: 28); prvi i drugi kutnjaci; mlada odrasla osoba (Hillson et al. 2006: 42). **Patologije**: lingvalna benigna koštana izraslina/alveolarna egzostoza uz prvi kutnjak (Trinkaus 2006: 454); hipoplazija zubne cakline na gornjem desnom prvom kutnjaku i lijevom drugom kutnjaku (Trinkaus 2006: 454).

Pavlov 3: donja čeljust sa zubima (Holliday 2006: 28); očnjak, pretkutnjaci, prvi kutnjaci; rana srednja dob (Hillson et al. 2006: 42). **Patologije**: hipoplazija zubne cakline na očnjacima i pretkutnjacima (četvrta ili peta godina života) (Trinkaus 2006: 455).


Pavlov 21, 22, 23 i 28: trajni drugi gornji sjekutić (22), trajni drugi lijevi sjekutić (23), donji treći kutnjak (28); 20-e godine i više od 18 godina (Hillson et al. 2006: 44). **Patologije**: hiper cementoza korijena; hipoplazija zubne cakline (četvrta ili peta godina života) (Trinkaus 2006: 455).

Pavlov 34: desni iver. **Patologije**: gubitak kosti uz donji rub zglobne plohe; male spikule/koštane izrasline na lateralnoj zglobnoj plohi, na hvatištu četveroglavog natkoljениčnog mišića (Trinkaus et al. 2017: 89).

Pavlov 35: lijevi iver. **Patologije**: degenerativne promjene/blagi patelofemoralni osteoarthritis – erozija rubova, stvaranje nove kosti i resorpcija (Slika 9) (Trinkaus et al. 2017: 89-90); mala zaglađena koštana izraslina između dviju zglobnih ploha na posteriornoj strani ivera (Trinkaus et al. 2017: 89).

PŘEDMOSTÍ

Předmostí sačinjavaju tri lokaliteta koncentrirana oko dviju vapnenačkih formacija na južnom ulazu Moravskih vrata (Svoboda 2008: 15). Nalaze se u moravskoj regiji Češke, blizu Přerova (Velemínská et al. 2004: 129). Na lokalitetima su pronađene velike količine mamutskih i drugih životinjskih kostiju, artefakata, ukrasnih i simboličkih predmeta te skupina gornjopaleolitičkih



Slika 9. Degenerativne promjene na lijevom iveru Pavlov 35 (prema: Trinkaus et al. 2017: 89).

gravetijenskih ljudskih ostataka (Svoboda 2008: 15). Najveća akumulacija kostura nalazila se na prostoru dimenzija 2,5 x 4 m (Svoboda 2008: 16), koje, za razliku od uobičajenih gornjopaleolitičkih ukopnih mjesta, gotovo uopće nije sadržavalo arheološke artefakte niti tragove pigmenata (Svoboda 2008: 31). Većina ljudskih ostataka uništena je 1945. godine (Svoboda 2008: 15). Jedini jasno povezani artefakt koji je vjerojatno imao simboličku vrijednost je disk od lapora čije su polovice pronađene na različitim pozicijama unutar lokaliteta (Svoboda 2008: 31-32). Lopatice mamuta prekrivale su nekoliko kostura na rubu ukopnog prostora, a nekoliko ih se nalazilo i uz izolirane ljudske ostatke na drugim dijelovima lokaliteta, dok konzistentnog pokrova cijelog prostora ukopavanja nije bilo (Svoboda 2008: 32). Ukop je najvjerojatnije bio kombinacija ritualnih i prirodnih procesa, a odabir mjesta ukopavanja potencijalno je ovisio o prisutnosti velikog vapnenačkog kamena Skalka, litici koja se uzdizala iznad samog ukopnog mjesta (Svoboda 2008: 32). Uz dvadesetak ljudskih kostura, cjelovitih ili fragmentarnih, koji su pronađeni na glavnom ukopnom mjestu, akumulirani jedni iznad drugih i na vrlo malom prostoru, na drugim dijelovima lokaliteta pronađene su pojedinačne izolirane ljudske kosti (Svoboda 2008: 17). Južno od glavnog ukopa pronađena je izolirana zdjelična kost mladog muškarca na kojoj se nalazio trag ljudskog djelovanja (Svoboda 2008: 29; Klíma 1991: 191). Nalazi upućuju na duže naseljavanje lokaliteta u gravetijenu, koje uključuje faze pavlovijena i willendorf-kostenkijena (Svoboda 2008: 18). Neki od radiokarbonskih rezultata s lokaliteta Předmostí Ib uključuju 29 670 +/- 240 cal BC (GrN-6801), koji ga smješta u razdoblje pavlovijena te 27 145 +/- 436 cal BC (GrA-32641), koji ga smješta u razdoblje willendorf-kostenkijena (Svoboda 2008: 23).

Zdjelična kost: mladi muškarac (Svoboda 2008: 29; Klima 1991: 191). **Patologije**: okrugla perforacija (teška ozljeda oštrim predmetom – probodena kost i trbušna šupljina) (Klíma 1991: 191).

RIPARO FREDIAN

Riparo Fredian sklonište je u sjevernoj Toskani koje se nalazi između Apuanskih Alpi na zapadu i Apenina na istoku, u dolini rijeke Turrite Secca (Oxilia et al. 2017: 448). Radi se o skloništu s nasebinskim područjem od nekoliko kvadratnih metara u čijim su slojevima pronađeni ostatci anatomske moderne čovjeka, uglavnom u obliku izoliranih zubi koji su pripadali šest različitih osoba, među ostalim trima subadultima i trima odraslim osobama (Oxilia et al. 2017: 448). Nalazi pripadaju završnom epigravetijenu, a sloj 5 kojemu pripadaju

datiran je na uzorku ugljika radiokarbonskom metodom u razdoblje između 13 040 i 12 600 cal BP za kalibrirani raspon od 2σ (10 870 +/- 119 BP uncal) (Oxilia et al. 2017: 448).

Fredian 3: oko 15 godina (Boschian et al. 1995: 69). **Patologije**: hipoplazija zubne cakline (dva donja prekutnjaka) (Boschian et al. 1995: 73).

Fredian 5: starija odrasla osoba (Boschian et al. 1995: 69). **Patologije**: okluzalno izložena pulpa (gornji sjekutići) (povezana s jakim anteriornom atricijom zubi kod skupljača) (Oxilia et al. 2017: 455) + dentalna intervencija (horizontalne strijacije) (Oxilia et al. 2017: 448).

Fredian 6: odrasla osoba (Boschian et al. 1995: 69). **Patologije**: hipoplazija zubne cakline (prvi gornji sjekutići, drugi lijevi gornji sjekutić, gornji lijevi očnjak, gornji prvi prekutnjaci, gornji lijevi drugi kutnjak, drugi donji sjekutići, drugi donji prekutnjaci) (Boschian et al. 1995: 70).

ROC DEL MIGDIA

Roc del Migdia je kasnogornjopaleolitički lokalitet koji se nalazi u Španjolskoj. Nepotpuni kostur ženske osobe datiran je u 11 520 +/- 220 uncal BP (Holt i Formicola 2008: 90, Tablica A1).

Roc del Migdia 1: žena; nepotpuni kostur (Holt i Formicola 2008: 90, Tablica A1). **Patologije**: karijesi; antemortalni gubitak zubi (Holt i Formicola 2008: 80).

ROCHEREIL

Rochereil je špiljsko nalazište u jugozapadnoj Francuskoj, u departmanu Dordogne (Mafart et al. 2007: 569), u čijim su magdalenijenskim i azilijenskim slojevima pronađeni ljudski ostatci (Trinkaus 2018: 16 SI). U magdalenijenskom sloju otkrivena je fragmentirana lubanja djeteta Rochereil 3 koje je umrlo u dobi između dvije i četiri godine (Mafart et al. 2007: 569). Rochereil 1 gotovo je cjeloviti kostur odraslog muškarca, sa sačuvanom lubanjom, dugim kostima i cijelom kralježnicom, koji je umro u dobi između 40 i 50 godina, čiji su ostatci pronađeni u zgrčenom položaju u azilijenskom sloju (Trinkaus 2018: 38 SI).

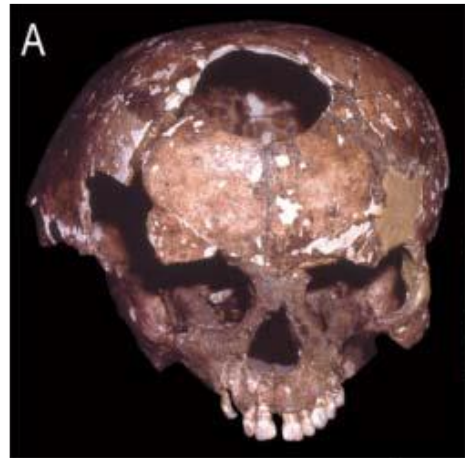Rochereil 1: odrasli muškarac, između 40 i 50 godina (Trinkaus 2018: 38 SI). **Patologije**: izražena skolioza (udubljenje s lijeve strane od drugog prsnog do prvog slabinskog kralješka) (Trinkaus 2018: 38 SI) (Sprendelova bolest?); vratni kralješci i kralješci od jedanaestog prsnog

do petog slabinskog degenerativno izmijenjeni; distalna radioulnarna artikulacija degenerativno izmijenjena (Trinkaus 2018: 39 SI).

Rochereil 3: fragmentirana lubanja, dijete, između dvije i četiri godine (Mafart et al. 2007: 569).

Patologije: velika okrugla litička lakuna na lubanji (Slika 10); neobična koštana lakuna na donjoj čeljusti, ispod ocnjaka (Trinkaus 2018: 17 SI).

Ostatci djeteta Rochereil 3 datirani su radiokarbonskom metodom u 11 255 +/- 50 BP (OxA-16932) i sa sigurnošću pripisani magdalenijenu (Mafart et al. 2007: 572).



Slika 10. Lubanja djeteta Rochereil 3 s koštanom lakunom (prema: Trinkaus 2018: 17 SI).

ROMITO

Lokalitet Romito nalazi se u južnoj Italiji, u sjevernom dijelu regije Kalabrije, blizu gradića Papisidero, u dolini rijeke Lao (Frayer et al. 1988: 549), a sastoji se od špilje i skloništa koji su u paleolitiku spojeni činili veliki jedinstveni životni prostor (De Silva et al. 2015: 685). U Romitu su pronađeni rijetki primjerci špiljske umjetnosti na velikim stijenama i devet ukopanih pojedinaca (De Silva et al. 2015: 685). Špilja je nastanjivana u razdoblju gornjeg paleolitika od otprilike 24 do 10 000 uncal BP, sve do ranog mezolitika (De Silva et al. 2015: 685). Dva dvostruka ukopa, Romito 1 i 2, kao i Romito 5 i 6, pronađena su u skloništu ispred pećine te upućuju na prisutnost u pećini u razdoblju između 11 i 10 000 uncal BP (De Silva et al. 2015: 687). Zanimljivo je da se dvostruki ukop mladog muškarca koji je patio od nasljednog oblika patuljastog rasta (Romito 2) i starije žene (Romito 1) nalazio ispod gravure bika na stijeni (Formicola 2007: 446). U unutrašnjosti same špilje pronađeni su pojedinačni ukopi Romito 3, 4, 5, 8 i 9, od kojih je Romito 9 najstariji ukop na nalazištu (De Silva et al. 2015: 687). Muškarac Romito 8 ukopan je u unutrašnjosti špilje, u duguljastoj jami prekrivenoj velikim kamenjem. Svi ukopi pripadaju razdoblju epigravetijena (Trinkaus 2018: 9 SI).

Romito 1: žena, 25-30 godina (Craig et al. 2010: 2507, tablica 2). **Patologije**: Harrisove linije na goljeničnim kostima (Mallegni i Fabbri 1995: 130-131); karijes na lijevom M₁, znakovi periodontitisa (Fabbri i Mallegni 1988: 173).

Romito 2: mladi muškarac, oko 17 godina (Trinkaus 2018: 10 SI; Craig et al. 2010: 2507, tablica 2).

Patologije: autosomno recesivni poremećaj/nasljedni tip hondrodistrofičnog patuljastog rasta/akromezomelična displazija (Slika 11) (Trinkaus 2018: 10 SI); bazikranijalna kompresija, veliki zatiljni otvor (*foramen magnum*) malih dimenzija, kratke kosti udova, displastični proksimalni krajevi zakrivljenih lakatnih kosti (ekstenzija lakta oko 130°), artikularne ploštine za palčanu kost nedostaju, lijeva palčana kost lateralno zakrivljena, metatarzalne, metakarpalne kosti i falange kratke i dismorfične (Trinkaus 2018: 9 SI); određeni kralješci ventralno smanjeni – kifoza (Trinkaus 2018: 10 SI); Harrisove linije na goljeničnim kostima (Mallegni i Fabbri 1995: 130).

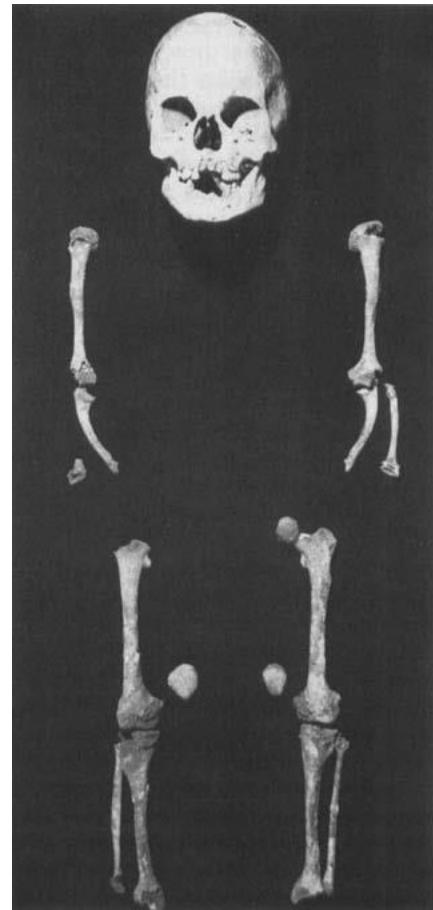
Ugljen iz slojeva iznad ukopa Romito 1 i 2 datiran je u 11 150 +/- 150 uncal BP (Mallegni i Fabbri 1995: 100).

Romito 3: muškarac, 25-30 godina (Craig et al. 2010: 2507, tablica 2). **Patologije**: Harrisove linije na goljeničnim kostima (od 8 do 13,5 godina) (Mallegni i Fabbri 1995: 131).

Romito 4: žena, 18-20 godina (Craig et al. 2010: 2507, tablica 2). **Patologije**: Harrisove linije na goljeničnim kostima (od 3,5 do 13 godina) (Mallegni i Fabbri 1995: 131); hipoplazija zubne cakline (gornji i donji sjekutići, donji očnjaci, donji pretkutnjaci) (Fabbri i Mallegni 1988: 172). Ukop Romito 4 (LTL3032A) metodom AMS ponovo je na 2 σ datiran je u 13 390 – 13 060 cal BP (11 340 +/- 90 uncal bp) (Craig et al. 2010: 2507, tablica 1).

Romito 5: žena, 25-30 godina (Craig et al. 2010: 2507, tablica 2). **Patologije**: Harrisove linije na lijevoj goljeničnoj kosti (Mallegni i Fabbri 1995: 130); tri fistularna apscesa, periodontitis (Fabbri i Mallegni 1988: 173).

Ukop Romito 5 (LTL3033A) metodom AMS ponovo je na 2 σ datiran je u 12 940 – 12 780 cal BP (10 862 +/- 70 uncal bp) (Craig et al. 2010: 2507, tablica 1).



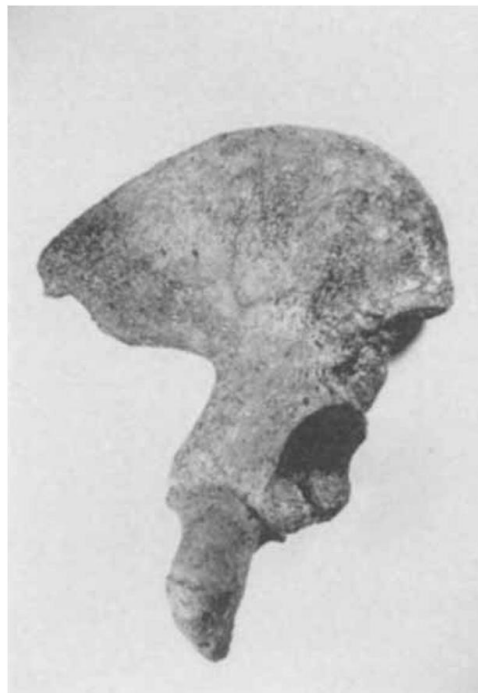Slika 11. Slučaj akromezomelične displazije Romito 2 (prema: Frayer 1988: 551).

Romito 6: odrasli muškarac (Craig et al. 2010: 2507, tablica 2). **Patologije**: izražene Harrisove linije na goljeničnim kostima (od 1,5 do 14 godina s prekidima) (Mallegni i Fabbri 1995: 131).

Romito 8: odrasli muškarac (Craig et al. 2010: 2507 – Table 2). **Patologije**: ozbiljna trauma (Craig et al. 2010: 2510) s tragovima na lubanji i lijevoj nadlaktičnoj kosti (moguća ozljeda radijalnog živca i paraliza lijevog gornjeg uda)³; jaka abrazija zubi (Craig et al. 2010: 2510).

SAN TEODORO

Špilja San Teodoro nalazi se u talijanskoj provinciji Messina, blizu grada Acquadolci (D'Amore et al. 2009: 537). Lokalitet je s gornjopaleolitičkim ukopima sedmero pojedinaca različitog stupnja očuvanosti (D'Amore et al. 2009: 537). Sadržava najveću i najstariju kolekciju ljudskih ostataka na Siciliji i prvi je pouzdani dokaz njezina naseljavanja (D'Amore et al. 2009: 537). Na temelju datacija s drugih epigravetijenskih sicilijanskih nalazišta te litičke industrije ostatci se datiraju i pripisuju kulturi kasnog epigravetijena (Bachechi et al. 1997: 140). San Teodoro 1 i 2 datirani su direktnom gama spektrometrijom na 10 000 +/- 3000 BP, odnosno 20 000 +/- 6000 BP (Sineo et al. 2002: 10).



Slika 12. Desna zdjelica San Teodoro 4 s uglavljenim litičkim fragmentom (prema: Bachechi 1997: 137).

San Teodoro 4: odrasla muška/ženska osoba. **Patologije**: prostrijelna rana/litički fragment uglavljen u zdjelčnoj kosti, na lateralnoj površini desne bočne kosti (Slika 12 i 13) (Bachechi et al. 1997: 137).



Slika 13. Detaljni prikaz litičkog fragmenta (San Teodoro 4) (prema: Bachechi 1997: 138).

³ Podatci o ukopu odraslog muškarca Romito 8 uglavnom su preuzeti s internetske stranice <https://www.grottaromito.com/it/la-grotta-del-romito/le-sepulture/romito-8> (pristupljeno 1. srpnja 2022.) budući da su radovi koji se bave tim ukopom nedostupni i određene informacije neobjavljene.

SORDE

Lokalitet se nalazi u južnom dijelu regije Chalosse, uz jedan od pritoka riječi Adour u jugozapadnoj Francuskoj, u gradu Sorde-l'Abbaye (Landes) (Chauvière 2001: 1; Lartet i Chaplain-Duparc 1874: 516). U špilji, odnosno skloništu pronađene su ljudske kosti (Sorde 1) i arheološki materijal, a naknadno je pronađeno još ljudskih ostataka i tri konjske figurice (Chauvière 2001: 1-2; Lartet i Chaplain-Duparc 1874: 519). Materijalna industrija pripisuje se razdobljima halkolitika, azilijena i magdalenijena (Chauvière 2001: 2). Uz ljudske ostatke pronađeni su i medvjedi i lavlji ocnjaci koji su vjerojatno imali ulogu ukrasa ili lovačkih trofeja (Chauvière 2001: 5). Kostii nisu pronađene u anatomsom položaju, a sačuvani su dijelovi lubanje i nekoliko postkranijalnih kosti (Chauvière 2001: 7). U sloju su pronađeni litički artefakti poput strugala, noževa te koštana šila i privjesci (Lartet i Chaplain-Duparc 1874: 520). Pripisuje se kulturi magdalenijena (Holt and Formicola 2008: 80).

Sorde 1: lubanja odrasle osobe i nekoliko postkranijalnih kosti (Chauvière 2001: 6). **Patologije**: zarasla depresivna fraktura i otvoreni defekt na desnoj tjemenoj kosti (Courville 1967: 617; Holt i Formicola 2008: 80).

SUNGHIR

Sunghir je ruski lokalitet na otvorenom, u selu Dobrogo koje se nalazi unutar grada Vladimira, na lijevoj obali rijeke Klyazma te na desnoj obali potoka Sunghir koji u nju utječe (Trinkaus et al. 2014: 3). Kulturni slojevi ovog nalazišta predstavljaju opetovano, vjerojatno sezonsko naseljavanje obala rijeke Klyazma i potoka Sunghir tijekom kojega se provodila intenzivna materijalna industrija, konstrukcija ognjišta i jama te ukopavanje grobova u sediment (Trinkaus et al. 2014: 13). Uzorak ljudskih kostiju na nalazištu originalno se sastojao od triju djelomičnih kostura iz dvaju ukopa (Sunghir 1, 2 i 3) te ostataka šestero drugih osoba (Trinkaus et al. 2014: 34). Sunghir 4 dijafiza je bedrene kosti odrasle osobe koja je bila priložena kao ritualni prilog u grobu 2, Sunghir 5 djelomična je odrasla lubanja pronađena u sloju iznad groba 1, Sunghir 6 dio je odrasle donje čeljusti (Trinkaus et al. 2014: 34). Ostatci kostura iz groba 2 nisu sačuvani, Sunghir 7 dio je bedrene kosti mlade osobe ili žene, Sunghir 8 dijelovi su bedrene kosti i lubanje, dok je Sunghir 9 djelomični kostur koji nije sačuvan (Trinkaus et al. 2014: 34). Danas su dostupni samo ostatci Sunghir 1-6 (Trinkaus et al. 2014: 34). Mnogi predmeti koji su pronađeni u ukopima, poput okera, perla i kopalja od slonovače, kamenih privjesaka, životinjskih figurica ili perforiranih životinjskih ocnjaka, pronađeni su i u kulturnim slojevima na nalazištu (Trinkaus et al. 2014: 14).

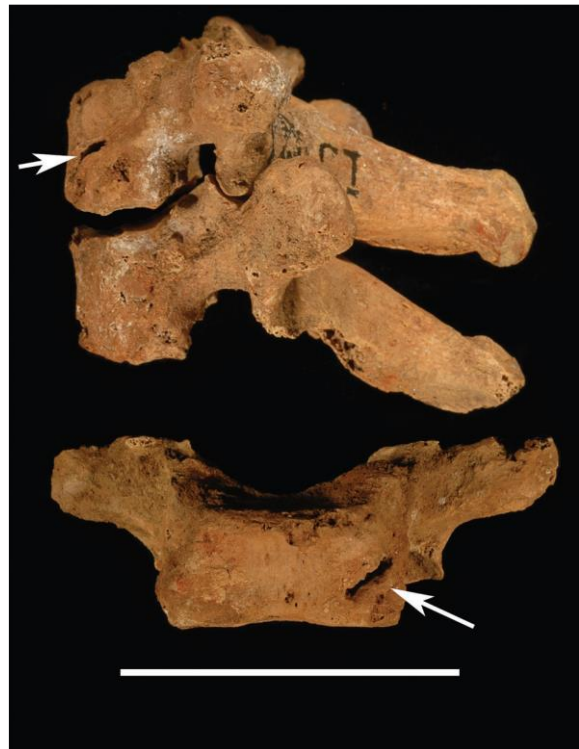Grob 1 ukop je odraslog muškarca Sunghir 1 u duguljastoj jami, na leđima s ispruženim nogama i rukama postavljenima preko zdjelice (Trinkaus et al. 2014: 18). Pokopan je u odjeći bogato ukrašenoj perlama od mamutske bjelokosti te ukrasima za glavu ukrašenima očnjacima arktičke lisice (Trinkaus et al. 2014: 18). Od grobnih priloga i raznovrsnih ukrasa imao je narukvice od bjelokosti i pigmentirani privjesak od škriljca, dok je oker bio raspoređen uglavnom oko njegove glave, ali i oko ramena, prsnog koša i gornjih dijelova ruku te u tragovima uz zdjelicu i koljena (Trinkaus et al. 2014: 18).

Grob 2 dvostruki je ukop dvaju mladih osoba, vjerojatno djevojčice od oko 10 godina (Sunghir 3) i dječaka od oko 12 godina u trenutku smrti (Sunghir 2) (Trinkaus et al. 2014: 18). Pokojnici su jedan prema drugome okrenuti glavama i postavljeni u ispruženom položaju na leđima (Trinkaus et al. 2014: 18). Bili su bogato ukrašeni i odjeveni, uz više od 10 000 perla u grobu (Trinkaus et al. 2014: 21). Na svojevrsni način bili su povezani kopljima od bjelokosti koja su bila položena uz njih (Trinkaus et al. 2014: 23). Uz perle koje su u trostrukom nizu sačinjavale dio nekadašnjeg ukrasa za glavu, ostatak perla i oker imali su sličnu distribuciju na njihovim tijelima kao u grobu 1 (Trinkaus et al. 2014: 23). Oboje su na prsima imali ukrase od bjelokosti te narukvice od bjelokosti oko ruku (Trinkaus et al. 2014: 23). Sunghir 2 bio je popraćen i očnjacima arktičke lisice, ukrašenim pojasom i životinjskim figuricama (Trinkaus et al. 2014: 23). U blizini njegova ramena, ruke i zdjelice nalazila se dijafiza bedrene kosti Sunghir 4 ispunjena okerom (Trinkaus et al. 2014: 23). Uz djevojčicu Sunghir 3 nalazili su se diskovi od bjelokosti sa šupljinama te većina kopalja (Trinkaus et al. 2014: 23).

Sunghir 5 izolirana je lubanja odrasle osobe koja je prvi prepoznati ljudski fosil iz kulturnog sloja na nalazištu (Trinkaus et al. 2014: 14). Pronađena je u asocijaciji s velikim plosnatim kamenom, velikom količinom okera, očnjakom arktičke lisice i perlom od slonovače (Trinkaus et al. 2014: 14). Zbog poremećaja u stratigrafiji nije poznat originalni položaj i međuođnos lubanje, okera i kamena (Trinkaus et al. 2014: 14).

Na temelju različitih uzoraka iz kulturnih slojeva te uzoraka kosti višestruko se pokušavala uspostaviti radiometrijska kronologija ovog nalazišta i samih ukopa različitim metodama datiranja (Trinkaus et al. 2014). Prema dobivenim rezultatima i njihovom usporedbom dalo se zaključiti da su ukopi uglavnom suvremeni uz određene razlike u datiranju. Lokaliteta i ukopi datirani su otprilike u 28 000 ¹⁴C BP (Trinkaus et al. 2014: 12). Ukopi pripadaju razdoblju kulture gravetijena (Dobrovolskaya et al. 2012: 96).

Sunghir 1: odrasli muškarac (Trinkaus et al. 2014: 18). **Patologije**: izbočenje središnjeg dijela čeonu kosti, vjerojatno tijekom ranog razvoja zbog anomalija u formaciji šavova (Trinkaus et al. 2014: 270); tri rotirana donja prekutnjaka (RP₄, LP₃, LP₄), antemortalni gubitak gornjeg drugog lijevog sjekutića (LI²) (Trinkaus et al. 2014: 270), gubitak/resorpcija alveolarne kosti, što upućuje na blagu periodontalnu bolest (Trinkaus et al. 2014: 271), granulomi uz gornji desni prvi kutnjak (RM₁) i donji lijevi očajnik (LC₁) vezani uz jako trošenje (Trinkaus et al. 2014: 272); široka i tanka ubodna ozljeda koja prolazi koso kroz ventralnu lijevu stranu tijela prvog prsnog kralješka (T1) – smrtna ozljeda ostrim predmetom bez tragova zarastanja (Slika 14) (Trinkaus et al. 2014: 272-273); simetrične i bilateralne degenerativne, osteoartritične promjene povezane sa starenjem (koštane izrasline, iritacije zglobnih čašica, eburnacija površina) na kostima šaka i stopala, kralješcima te palčanim i lakatnim kostima (posebno palčanom karpometakarpalnom zglobu) (Trinkaus et al. 2014: 275-277); asimetrija nadlaktičnih, metakarpalnih kosti, falangi, goljeničnih i bedrenih kosti, pri čemu je desna strana jača (Trinkaus et al. 2014: 277-278); Harrisove linije na distalnim palčanim kostima, proksimalnim i distalnim goljeničnim kostima te distalnim falangama (Trinkaus et al. 2014: 278).

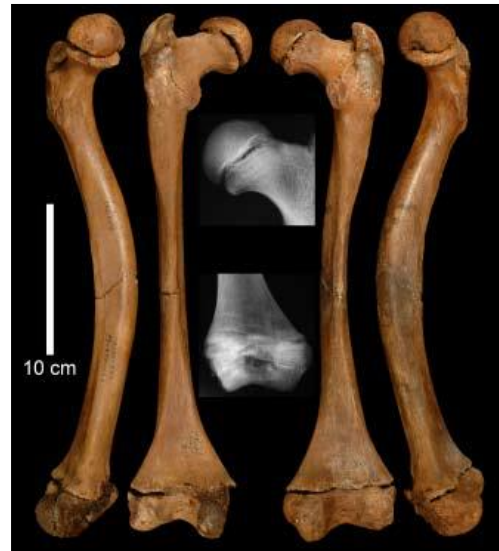

Slika 14. Perimortalna trauma na prvom prsnom kralješku (T1) Sunghira 1 (prema: Trinkaus et al. 2014: 272).

Sunghir 2: adolescent, dječak od otprilike 12 godina (Trinkaus et al. 2014: 18). **Patologije**: hipoplazije zubne cakline bez vidljivog trošenja zubi (gornji - RI1, LI1, LI2, RC, LC, LP3, LM2; donji - RI2, LI2, RC, LC, LP4, RM1, LM1, LM2) (Trinkaus et al. 2014: 280, Tablica 17.4); blaga Harrisova linija na proksimalnom dijelu lisne kosti (Trinkaus et al. 2014: 281); moguća perimortalna trauma u obliku manje i veće perforacije te vertikalne pukotine na lijevoj bočnoj kosti (Trinkaus et al. 2014: 282-283).

Sunghir 3: subadult, vjerojatno djevojčica od otprilike 10 godina (Trinkaus et al. 2014: 18). **Patologije**: hipoplazija zubne cakline koja upućuje na najmanje 3 epizode stresa tijekom života

(gornji - RI1, LI1, RI2, RC, RM1, LM1; donji - RI1, LI1, RI2, LI2, RC, LC, LM1) (Trinkaus et al. 2014: 289, Tablica 17.6); abnormalnosti bedrenih kostiju koje se očituju u izraženoj anteriornoj zakrivljenosti, deformaciji i kraćim dimenzijama te ojačanoj i zadebljanoj kosti dijafize za kompenzaciju, a vjerojatno su rezultat nespecifičnog kongenitalnog poremećaja pod nazivom kongenitalno savijanje dugih kostiju (Slika 15) (*congenital bowing of long bones*, CBLB) (Trinkaus et al. 2014: 284-285); četiri široke Harrisove linije na glavama obaju bedrenih kosti i tri slabije na distalnim metafizama (Trinkaus et al. 2014: 289), nekoliko tankih Harrisovih linija na distalnom i proksimalnom dijelu desne goljenične kosti i jedna djelomična na distalnom dijelu lisne kosti (Trinkaus et al. 2014: 289).



Slika 15. Abnormalno zakrivljene bedrene kosti Sunghira 3 (prema: Trinkaus 2018: 50 SI).

Sunghir 5: kranij odrasle osobe (vjerojatno žene) (Trinkaus et al. 2014: 86). **Patologije**: mala zarasla trauma iznad desne orbite na čeonj kosti (Trinkaus et al. 2014: 290); alveolarna resorpcija uz izloženi korijen prvog kutnjaka na gornjoj čeljusti koji upućuju na periodontalnu bolest (Trinkaus et al. 2014: 291).

ŠANDALJA II

Šandalja I, II, III i IV sačinjavaju veći špiljski sustav koji se nalazi u kamenolomu u Istri, blizu grada Pule (Janković et al. 2012: 87). Šandalja II špilja je s gornjopleistocenskim i holocenskim slojevima u kojima su pronađene brojne kamene i koštane alatke, ljudske i životinjske kosti i drugi tragovi ljudske aktivnosti (Janković et al. 2012: 87). Stratigrafija je podijeljena u slojeve od A do H, pri čemu su ljudski ostatci uglavnom pronađeni u sloju B/s (Janković et al. 2012: 87, 89). Sloj B/s na temelju uzorka ugljena GrN-4978 datiran je u 12 320 +/- 100 BP te prema dataciji i litičkim artefaktima pripisan kasnom epigravetijenu (Janković et al. 2012: 89). Ljudski ostatci pripadaju anatomski modernom čovjeku, *Homo sapiens sapiens* (Janković et al. 2012: 89). Ljudski ostatci iz kasnog epigravetijena pripadaju najmanje trima pojedincima, dvama odraslim osobama i jednom adolescentu (Janković et al. 2012: 112), koji su pronađeni

u asocijaciji s epigravetijenskim kamenim artefaktima (Janković et al. 2012: 87). Ostatci su veoma fragmentirani, što je navelo autore da zaključe da vjerojatno nisu originalno pripadali ukopima (Janković et al. 2012: 109). Pronađeni su razbacani u jugozapadnom dijelu špilje, uz ognjište (Janković et al. 2012: 109).

Ša 14015: fragment čeone kosti. **Patologije**: porozitet, vjerojatno porotična hiperostoza (Janković et al. 2012: 91).

Ša 14028: donji lijevi prvi sjekutić (I₁). **Patologije**: hipoplazija zubne cakline (Janković et al. 2012: 97).

Ša 14030: donji lijevi drugi sjekutić (I₂) ili donji desni očnjak. **Patologije**: hipoplazija zubne cakline (Janković et al. 2012: 99).

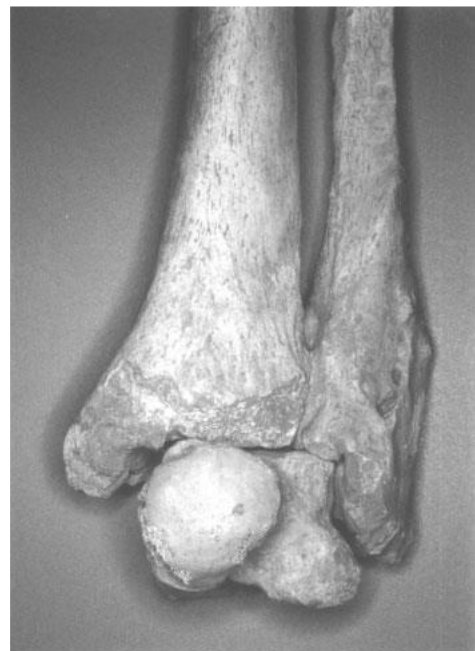Ša 14032: donji lijevi pretkutnjak (P₃ ili P₄). **Patologije**: hipoplazija zubne cakline (Janković et al. 2012: 100).

Ša 14036: tijelo vratnog kralješka. **Patologije**: osteofitična izraslina na anterolateralnom aspektu inferiornog dijela tijela uz patološki porozitet (Janković et al. 2012: 101).

VADO ALL'ARANCIO

Vado all'Arancio špiljsko je sklonište koje se nalazi u talijanskoj regiji Toskani (Holt et al. 2002: 402). U skloništu u pronađena dva kostura, cjeloviti kostur robusnog odraslog muškarca starog oko 21 godinu, odnosno između 20 i 23 godine (Vado all'Arancio 1) te djelomični kostur djeteta (Vado all'Arancio 2) (Holt et al. 2002: 402; Holt i Formicola 2008: 90, Tablica A1). Kosturi su indirektno datirani u 11 330 +/- 50 i 11 600 +/- 30 uncal BP te se pripisuju razdoblju kulture završnog epigravetijena (Holt i Formicola 2008: 90, Tablica A1).

Vado all'Arancio 1: odrasli muškarac, star oko 21 godinu (Holt et al. 2002: 402). **Patologije**: ozbiljna fraktura lijevog gležanjskog zgloba zarasla s deformacijom (Slika 16) (Holt et al. 2002: 403).



Slika 16. Fraktura lijevog gležanjskog zgloba zarasla s deformacijom Vado all'Arancio 1 (prema: Holt et al. 2002: 403).

VENERI

Špilja Veneri nalazi se u gradu Parabita, u provinciji Lecce na jugu Italije. To je špiljsko gravetijensko nalazište sačinjeno od velike osnovne komore, dvaju manjih tunela i skloništa pred ulazom (Mallegni et al. 2000: 235). U špilji je pronađen dvostruki ukop dviju odraslih osoba, žene i muškarca u jami eliptičnog oblika, koji je poremećen kasnijom neolitičkom jamom, što je uzrokovalo gubitak gornjih dijelova tijela i lubanja pokojnika (Mallegni et al. 2000: 237). Od ostataka osoba sačuvani su dijelovi zdjelice, donjeg dijela kralježnice, donji udovi te kosti stopala i šaka (Mallegni et al. 2000: 238). Jedan je pokojnik bio postavljen u ispruženom položaju na leđima dok je zdjelica pokojnice bila okrenuta prema njemu (Mallegni et al. 2000: 237). Oblutak na zdjelici pokojnice i litički fragment s tragovima okera jedini su grobni prilozi, a u području gdje se vjerojatno nalazila lubanja žene pronađeno je 29 perforiranih jelenjih očnjaka koji su vjerojatno sačinjavali ukras za glavu (Mallegni et al. 2000: 239). Na temelju usporedbe sličnog gravetijenskog sloja 20c iz špilje Paglicci koji je datiran radiokarbonskom metodom na 22 200 +/- 360 i 22 110 +/- 330 BP (uncal), ovaj je dvostruki ukop također smješten u otprilike 22 000 BP, u tranzicijsko razdoblje između gravetijena i ranog epigravetijena (Mallegni et al. 2000: 237; Manolis and Mallegni 1996: 101).

Parabita 1: odrasli muškarac, 30-35 godina (Manolis and Mallegni 1996: 101). **Patologije**: osteofitoza na gornjem desnom rubu tijela T11 i donjim rubovima L3, što je povezano s osteohondrozom uzrokovanom opetovanim stresom (Mallegni et al. 2000: 245); polumjesečasta udubina i remodelirana površina anteriorne strane tijela kralješka s novom trabekularnom kosti, što upućuje na upalu i eroziju intervertebralnog diska i tijela kralješka, koje su vjerojanto uzrokovane ankilozantnim spondilitisom (Mallegni et al. 2000: 246); osteoartrične promjene rubova iliofemoralnog i sakroilijakalnog zgloba, koljena te artikulacije goljenične i gležanjske kosti (Mallegni et al. 2000: 246); koštana izraslina na zdjelici/osifikacija ligamenta *m. quadratus cruralis* uzrokovana opetovanom traumom (Mallegni et al. 2000: 246); transverzalni sulkusi na dijafizama goljeničnih i bedrenih kosti koji su potencijalno tragovi krvnih žila kao posljedica venske staze (Mallegni et al. 2000: 246).

Parabita 2: odrasla žena, oko 30 godina (Manolis and Mallegni 1996: 101). **Patologije**: osteofitoza na lateralnim zglobnim ploštinama i gornjim i donjim rubovima L3, kao i na gornjem rubu L5, što je povezano s osteohondrozom zbog opetovanog stresa (Mallegni et al. 2000: 245); osteoartrične promjene rubova iliofemoralnog i sakroilijakalnog zgloba, koljena te artikulacije goljenične i gležanjske kosti (Mallegni et al. 2000: 246).

VASIL'EVKA

Vasil'evka je epipaleolitički lokalitet koji se nalazi u Ukrajini.

Patologije: proboden vratni kralježak (vršak šiljka zaboden u kralježak) (Bachechi et al. 1997: 137, Tablica 1).

VEYRIER

Lokalitet se nalazi u općini Veyrier u zapadnoj Švicarskoj, blizu granice s Francuskom. Još se naziva i Grenouilles prema velikoj količini pronađenih žabljih kostiju (Pittard i Sauter 1945: 149). Arheološki sloj na nalazištu bio je relativno plitak, do 40 cm dubine, a lokalitet je naizgled naseljavan samo u gornjem paleolitiku (Pittard i Sauter 1945: 151). Ljudske kosti otkrivene su tijekom miniranja u kamenolomu, u sloju koji je sadržavao i ugljen i školjke (Pittard i Sauter 1945: 151). Kostur je bio položen na desnoj strani, s glavom okrenutom prema istoku (Pittard i Sauter 1945: 151). Osteološki uzorak sastoji se od nepotpune lubanje, osam kralježaka, devet desnih i tri lijeva rebra, lijeve lopatice i ključne kosti, desne nadlaktične kosti, desne lakatne kosti i fragmenta lijeve dijafize, nekoliko falangi, fragmenta lijeve bočne kosti, cijele lijeve i djelomične desne bedrene kosti, cijelih goljениčnih kosti, fragmenta lijeve lisne kosti i određenih kosti stopala (Pittard i Sauter 1945: 159-160). Autori su originalno prema sastavu faune nalazište smjestili u gornji paleolitik (Pittard i Sauter 1945: 154).

Veyrier 1: odrasli muškarac, između 20 i 35 godina starosti (Pittard i Sauter 1945: 160).

Patologije: udubina na desnoj tjemennoj kosti koja vjerojatno predstavlja zaraslu cerebralnu ozljedu i mogući uzrok smrti (Pittard i Sauter 1945: 160-61); neobični uzorak trošenja sjekutića, očnjaka i pretkutnjaka (Pittard i Sauter 1945: 157); zarasla fraktura i kalus na lijevoj goljениčnoj kosti, što je uzrokovalo skraćivanje kosti u procesu zarastanja i moguće otežano kretanje; lijeva lisna kost deformirana je zbog iste frakture (Pittard i Sauter 1945: 182-183).

VILLABRUNA

Skloništa Villabruna nalaze se u provinciji Belluno, u općini Sovramonte u sjevernoj Italiji (Vercellotti et al. 2010: 359). Kompleksni su sustav lokaliteta koji se nalazi u alpskom području te koji su od 14 000 BP posjećivali i naseljavali lovci i skupljači u kasnom gornjem paleolitiku, odnosno kasnom epigravetijenu (Vercellotti et al. 2008: 143; Vercellotti et al. 2010: 359). U skloništu je pronađen ukop mladog muškarca Villabruna 1 u epigravetijenskom kontekstu (Vercellotti et al. 2010: 359). Ukop je bio prekriven nekolicinom kamenja ukrašenih crtežima u crvenom okeru, a njegovo je mjesto označeno šest okomitih pruga naslikanih crvenim

okerom na zidu skloništa (Vercellotti et al. 2010: 359). Pokojnik je postavljen u ispruženom položaju na leđima u plitkoj jami sa šest grobnih priloga koji su vjerojatno sačinjavali njegovu lovačku opremu – kremeniti nož, jezgra, čekić, sječivo, koštani šiljak i fragment okera (Vercellotti et al. 2008: 144). Od kostura su sačuvani lubanja i donja čeljust, dijelovi kralježnice, križna kost, zdjelica, ključne kosti, nadlaktične i lakatne kosti, desna palčana i bedrena kost i lijevi iver. Lijeve palčane i bedrene kost, goljenične i lisne kosti su nepotpune, kao i prsna kost, rebra i lopatice. Kostiruku i nekoliko kosti stopala su sačuvane (Vercellotti et al. 2008: 145). Ukop je direktno datiran AMS metodom (KIA-27004) na 12 140 +/- 70 BP (14 160-13 820 cal BP, 2σ), na sam početak korištenja skloništa (Vercellotti et al. 2008: 144).

Villabruna 1: mladi muškarac, oko 25 godina (Vercellotti et al. 2010: 360). **Patologije**: lokalizirani periostitis na dijafizi lijeve goljenične kosti koji je vjerojatno posljedica traume (Vercellotti et al. 2008: 156); porotična hiperostoza na tjemenim i zatiljnim kostima (Vercellotti et al. 2008: 156); spondiloliza luka kralješka L5, odnosno bilateralna separacija lamina od zglobnih nastavaka i poprječnih nastavaka (Trinkaus 2018: 43); L5 ima dodatnu lijevu artikularnu plohu za križnu kost (Trinkaus 2018: 43); zbog spondilolize, drugačije distribucije opterećenja i jakih aksijalnih opterećenja, kralježnicu obilježava lumbalna hiperlordoza (Vercellotti et al. 2008: 156); udubine na inferiornoj strani tijela slabinskih kralježaka vjerojatno su posljedica naticanja diskova (Vercellotti et al. 2008: 156); na lopaticama su bilateralno prisutne akromijalne kosti, što je osifikacijska anomalija ili razvojna abnormalnost (izostanak ili odgođeno srastanje distalne akromijalne epifize za ostatak lopatice) (Trinkaus 2018: 43); veliki okluzalni karijes na donjem desnom trećem kutnjaku uz prisutnost strijacija koje su dokaz najranije dentalne intervencije (Oxilia et al. 2015: 1)

VOLOSHSKOE

Voloshskoe je epipaleolitički lokalitet koji se nalazi u Ukrajini.

Patologije: proboden vratni kralježak i rebro (vršak šiljka i drugih litičkih artefakata) (Bachechi et al. 1997: 137, Tablica 1).

ZLATÝ KŮŇ

Lokalitet se nalazi u vapnenačkom brdu Zlatý Kůň (Zlatni Konj) u središnjoj Češkoj Republici, blizu sela Koněprusy (Svoboda 2000: 524). Zlatý Kůň je kompleksni špiljski sustav na tri razine koji je okomito ispresijecan procijepima i dimnjacima koji pružaju izlaz na površinu. Ljudske kosti i ostali nalazi pronađeni su tijekom vađenja vapnenca (Svoboda 2000: 524).

Ljudski ostatci s arheološkim nalazima uglavnom su pronađeni u Prošekovoj dvorani, što vjerojatno nije bilo primarno mjesto ljudske aktivnosti, već mjesto akumulacije raznovrsnih ostataka koji su u krški špiljski sustav dospjeli kroz dimnjake i procijepe (Svoboda 2000: 535). Nalazi u špilji prostorno su povezani s nakupinama ostataka ispod dimnjaka koji vode u špilju. Ostatci odrasle ženske osobe u Prošekovoj dvorani nalazili su se uz arheološki materijal. Od kostiju su pronađeni fragmenti lubanje, tri fragmenta rebara i pet kralježaka (Kuželka 1997: 247). Materijal je primarno datiran u rani gornji paleolitik, što se odnosi na najranije gornjopaleolitičke skupove nalaza, uglavnom starije od 20 000 BP (Svoboda 2000: 526, 536). Nekoliko desetljeća kasnije provele su se i direktne radiokarbonske analize kojima su se dobili vrlo različiti rezultati na temelju istoga uzorka i recentniji datumi koji upućuju na kontaminaciju (Prüfer et al. 2021: 820). Također je iz kolagena izdvojena aminokiselina hidroksiprolin za dataciju, čime se dobio najstariji rezultat od oko 34 000 BP (29 650 +/- 650 BP, OxA-38022) (Prüfer et al. 2021: 820). To je vjerojatno minimalna starost, dok je prava potencijalno još veća (Prüfer et al. 2021: 820). Artefaktima povezanima s ovom osobom nije bilo moguće odrediti pripadnost kulturnom tehnokompleksu ili kulturi (Prüfer et al. 2021: 820).

Zlatý Kůň: odrasla žena (Prüfer et al. 2021: 820). **Patologije**: tuberkul na fragmentu rebra povećan i promijenjen, što upućuje na degenerativni osteoartritis na artikulaciji transverzalnog nastavka i tuberkula rebra (Kuželka 1997: 248); deformirana artikularna ploština na prsnim kralješcima (vjerojatno T2 i T3), anteriorni rubovi tijela sklerotizirani sa znakovima poliranja, osteohondrične promjene s koštanim izdancima i perforacijama na desnoj strani tijela kralježaka (Kuželka 1997: 249).

5. REZULTATI

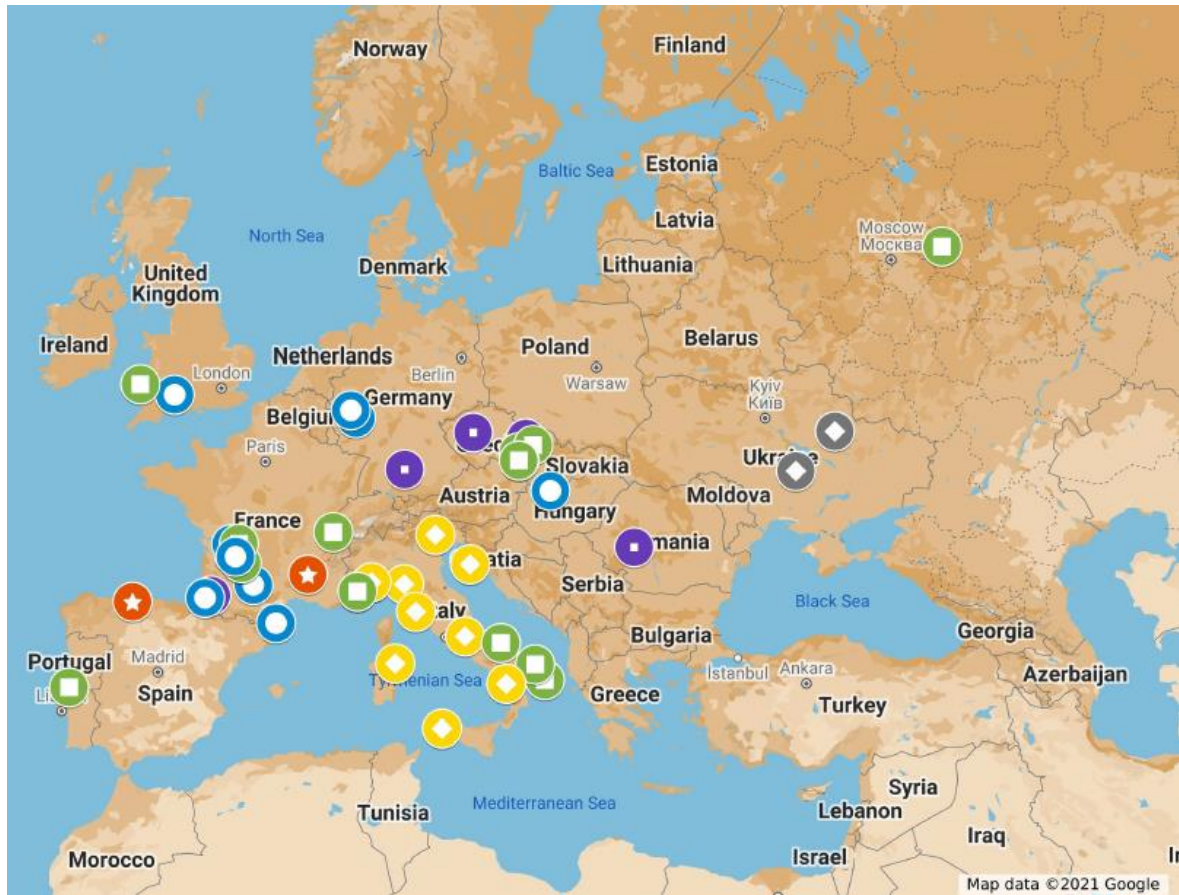Rezultati dobiveni pregledom dostupne literature podijeljeni su po razdobljima gornjeg paleolitika koja su zastupljena u uzorku. Osim orinjasijenu koji je jedna od početnih gornjopaleolitičkih kultura, veliki dio uključenih nalazišta pripada razdobljima gravetijena, epigravetijena i magdalenijena (Slika 17). U rezultatima se nalazi i nekoliko azilijenskih nalazišta te dva epipaleolitička nalazišta. Broj patoloških promjena odnosi se na njihovu pojavu u određenom uzorku, pri čemu se uzorak može odnositi na cjeloviti ili gotovo cjeloviti kostur osobe koji je pronađen u anatomske artikulaciji ili na izolirani koštani ili dentalni element koji je također naveden kao zasebni uzorak, ovisno o dostupnoj literaturi i kategorizaciji koja je primijenjena. Različite vrste patoloških promjena izražene su brojčano ukoliko je to bilo moguće na temelju vrste podataka. Nije brojana svaka patološka promjena u pojedinom uzorku zasebno, već je kod svakog uzorka brojana prisutnost ili odsutnost patološke promjene pojedine kategorije. U rezultatima je izložen broj nalazišta po određenom razdoblju, njihova raspodjela po regijama Europe, generalne vrste i broj patoloških promjena u tom razdoblju te patološke promjene po regijama Europe. Učestalost patoloških promjena svakako uvelike ovisi o vrsti nalazišta u pojedinom razdoblju i regiji, broju i očuvanosti ljudskih ostataka te samom sastavu uzorka na nalazištima. Zaključno je prikazana apsolutna i relativna učestalost kategorija u odnosu na razdoblja gornjeg paleolitika i regije Europe. Važno je napomenuti kako je zbog uzorka koji je pristran pojedinim razdobljima, poput gravetijena ili epigravetijena, s vrlo malim brojem nalazišta u razdobljima poput azilijena ili epipaleolitika, u nekim slučajevima korisnije uspoređivati apsolutnu učestalost kategorija patoloških promjena, budući da vrijednosti izražene u postocima mogu stvoriti iskrivljenu sliku o njihovoj distribuciji.

Definicije, obilježja i vremenski rasponi kultura gornjeg paleolitika temeljeni su na terminološkoj bazi hrvatskog strukovnog nazivlja Struna⁴ u sklopu koje se područje arheologije uvelike temelji na projektu „Od stijene do riječi“⁵ kojime se radilo na izgradnji hrvatskog strukovnog nazivlja za kameno doba.

⁴ <http://struna.ihjj.hr/> pristupljeno 12. prosinca 2021.

⁵ <http://www.ffzg.unizg.hr/osdr/> pristupljeno 12. prosinca 2021.

Iako se Europa može regionalno podijeliti na različite načine s obzirom na različite kriterije, podjela Europe na regije u ovom je radu preuzeta s EuroVoca⁶, višejezičnog i višedisciplinskog tezaurusa Europske unije koji je dostupan na EUR-Lexu⁷, službenoj stranici za pravo EU-a.



Slika 17. Karta gornjopaleolitičkih lokaliteta (ljubičasta oznaka - orinjasijen; zelena oznaka - gravetijen; žuta oznaka - epigravetijen; plava oznaka - magdalenijen; crvena oznaka - azilijen; siva oznaka - epipaleolitik).

ORINJASIJEN

U uzorku se nalazi četiri orinjasijenska⁸ nalazišta: Mladeč i Zlatý kůň u Češkoj, Cioclovina Uscată u Rumunjskoj i Brassempouy u Francuskoj (Slika 18). Nalazišta se nalaze u regijama zapadne i srednjoistočne Europe. Uglavnom su pronađeni fragmenti i izolirane kosti s vrlo malo cjelovitih ili barem djelomičnih kostura. U uzorku se nalaze lubanje i fragmenti lubanja, dijelovi čeljusti i dentalni ostatci, fragmenti zdjelice, rebara i sitnih kosti, kralješci te duge kosti

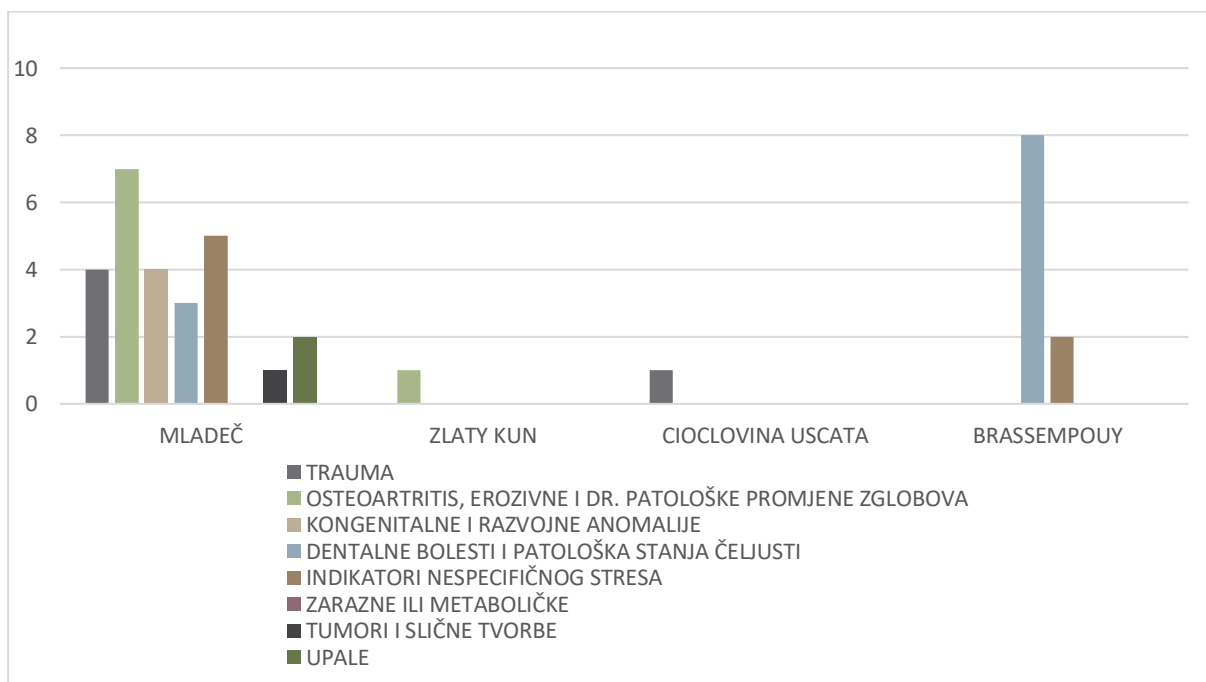
⁶ <https://eur-lex.europa.eu/browse/eurovoc.html> pristupljeno 12. prosinca 2021.

⁷ <https://eur-lex.europa.eu/homepage.html> pristupljeno 12. prosinca 2021.

⁸ Orinjasijen je kultura ranog gornjeg paleolitika koja je ime dobila po nalazištu Aurignac u Francuskoj, a traje otprilike u razdoblju između 37 000 i 27 000 radiokarbonskih godina prije sadašnjosti (<http://struna.ihj.hr/naziv/orinjasijen/29758/#naziv>).

i njihovi fragmenti. U orinjasijenskoj skupini nalazi se 26 uzoraka s patološkim promjenama koji su bili dostupni u literaturi i koji su na neki način imenovani ili koji su činili određenu jedinicu analize.

Ukupno je u orinjasijenskom uzorku zabilježeno pet primjera (19,23 %) traumi među kojima se ističu plitke kranijalne frakture. Dentalne patologije najzastupljenija su kategorija s 11 slučajeva (42,31 %) u orinjasijenu. Indikatori nespecifičnog stresa zabilježeni su sedam puta (26,92 %), uglavnom u obliku poroziteta i porotične hiperostoze ili periostitisa. Četiri je patološke promjene (15,38 %) koje pripadaju kategoriji kongenitalnih i razvojnih anomalija, od kojih dvije zahvaćaju unutarnje uho. Osteoartritis i degenerativne promjene zglobova druga su najzastupljenija kategorija s osam zabilježenih slučajeva (30,77 %) koji uglavnom zahvaćaju kralješke i njihovu artikulaciju s rebrima te zglobove poput lakatnog i ramenog zgloba. Manji dio uzorka čine dva slučaja upala (7,69 %), miotendinitis i perisinusitis te jedan osteom (3,85 %) koji pripada kategoriji tumora i drugih tumorskih tvorbi, dok indikatora potencijalnih zaraznih bolesti ili metaboličkih poremećaja nije bilo u orinjasijenskom uzorku.



Slika 18. Apsolutna učestalost patoloških promjena u orinjasijenskom uzorku.

Budući da samo četiri lokaliteta iz uzorka pripada razdoblju orinjasijena, distribucija patoloških promjena po regijama nije pretjerano informativna i daje vrlo usku sliku. Na svim navedenim lokalitetima osim u Mladeču u Češkoj Republici pronađeni su vrlo fragmentarni i malobrojni ostatci, poput izoliranih lubanja, vrlo djelomičnih pojedinačnih kostura ili dentalnih ostataka. Stoga je većina patoloških promjena pripisana području srednje Europe, odnosno Češkoj

Republici. U uzorku se također ističe francuski lokalitet Brassempouy na kojemu se zbog sastava uzorka, koji je sačinjen gotovo u potpunosti od izoliranih dentalnih ostataka, nalazi osam zabilježenih pojava dentalnih patoloških promjena kao što su kamenac, karijes, hiper cementoza ili alveolarna resorpcija te dva indikatora nespecifičnog stresa u obliku displazije zubne cakline.

GRAVETIJEN

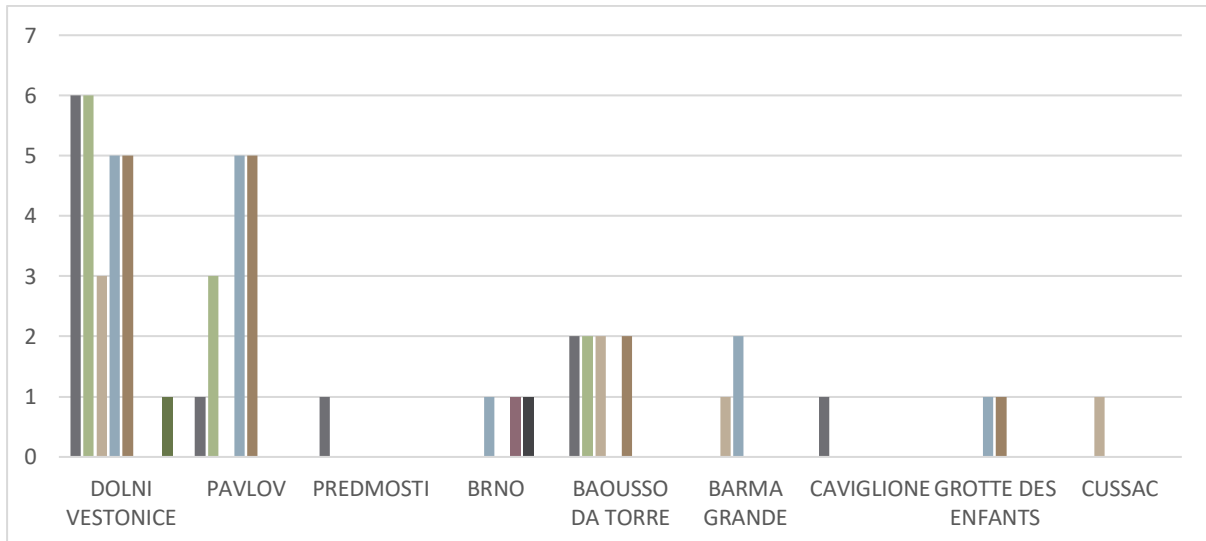
Devetnaest nalazišta iz uzorka pripada razdoblju gravetijena⁹, pri čemu se pojedina nalazišta svrstavaju u tranziciju na epigravetijen ili u oba razdoblja (Slika 19 i 20). U regiji srednjoistočne Europe najveći broj nalazišta nalazi se u Češkoj – Dolní Věstonice i Pavlov, Predmosti i Brno, dok se nalazište Veyrier nalazi u Švicarskoj. U zapadnoj Europi nalaze se tri francuska nalazišta – Cussac, Cro-Magnon i Pataud te nalazište Eel Point u Walesu u Velikoj Britaniji. Na granici između Italije i Francuske nalaze se četiri nalazišta koja su dio kompleksa špilja Grimaldi – Baouso de Torre, Barma Grande, Caviglione i Grotte des Enfants. U regiji južne Europe, u Portugalu, je nalazište Lagar Velho, dok se u Italiji nalaze četiri gravetijenska nalazišta – Ostuni, Veneri, Paglicci i ukop mladog princa iz Arene Candide. Samo jedno gravetijensko nalazište s dokumentiranim patološkim promjenama, Sunghir, nalazi se u Rusiji, na istoku Europe.

Unutar navedenih 19 nalazišta, u gravetijenskoj skupini zabilježen je 51 uzorak s patološkim promjenama. Najzastupljeniju kategoriju patoloških promjena u gravetijenu čini 27 slučajeva (52,94 %) dentalnih bolesti i patoloških promjena čeljusti, što u velikoj mjeri odražava stanje očuvanosti materijala na pojedinim nalazištima kao što su Dolní Věstonice ili Pavlov na kojima je pronađen veliki broj izoliranih dentalnih ostataka. Na drugom je mjestu po zastupljenosti kategorija osteoartritičnih i drugih patoloških promjena zglobova s 19 slučajeva (37,25 %) u gravetijenu. Indikatori nespecifičnog stresa također su vrlo česti i zabilježeni su na 19 uzoraka (37,25 %) u ovoj skupini. Osamnaest je primjera traumi (35,29 %), pri čemu se na jednoj osobi može primijetiti i više od jedne ozljede. Među zastupljenijim kategorijama nalazi se i kategorija kongenitalnih i razvojnih anomalija s 11 slučajeva (21,57 %) u ovoj skupini uzoraka. Naposljetku, po jedan slučaj (1,96 %) predstavlja kategorije zaraznih ili metaboličkih bolesti,

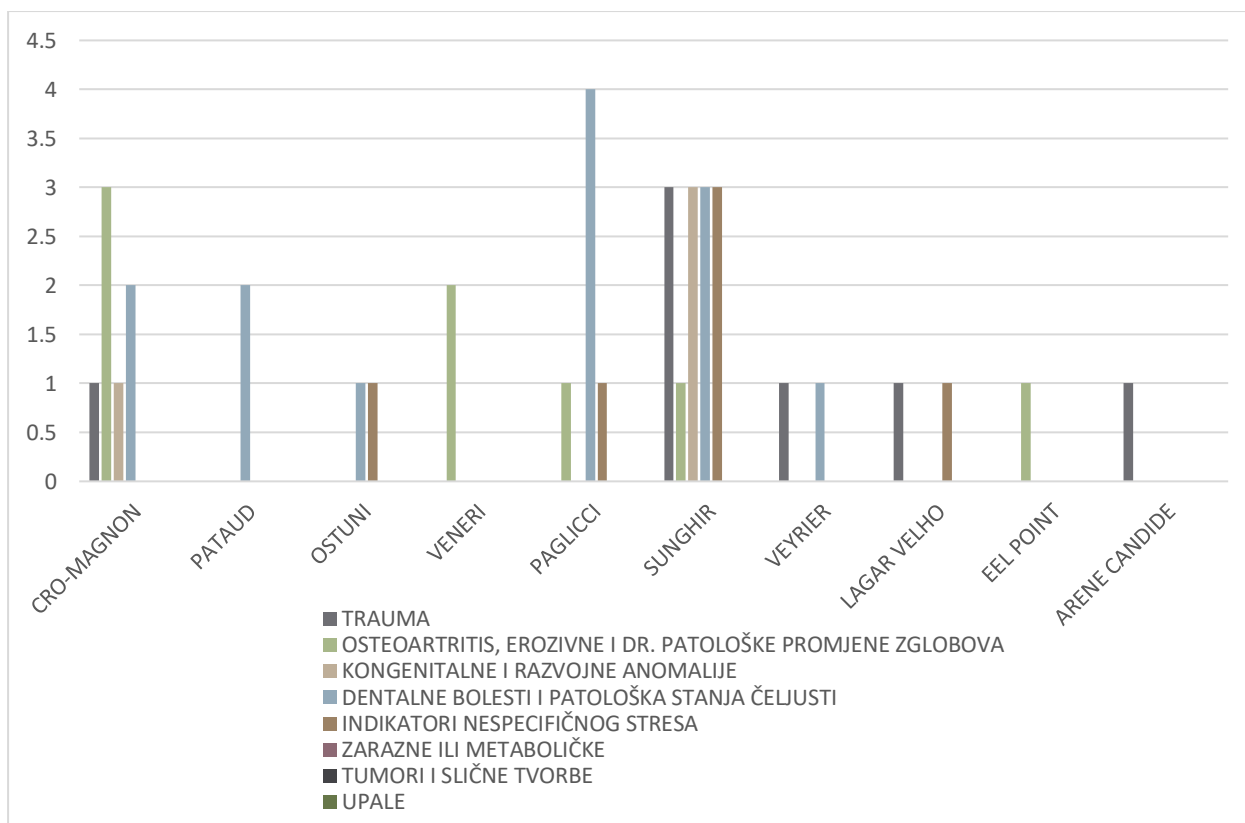
⁹ Gravetijen je jedna od kultura srednjega gornjeg paleolitika rasprostranjena u zapadnoj, središnjoj i istočnoj Europi između otprilike 30 000 i 22 000 radiokarbonske godine prije sadašnjosti, a imenovana je prema francuskom nalazištu La Gravette (<http://struna.ihjj.hr/naziv/gravetijen/29760/#naziv>).

tumora i sličnih tvorbi te upala, u koje se u ovom slučaju ubraja akutna upala srednjeg uha, *otitis media*.

Uzorak je pristran prema srednjoistočnoj Europi zbog velike koncentracije nalazišta u Češkoj Republici, same prirode tih nalazišta i razine očuvanosti ostataka. Stoga je srednjoistočna Europa regija s najvećim brojem uzoraka s patološkim promjenama. Slično kao i u cjelovitom gravetijenskom uzorku, najviše je dentalnih patoloških promjena (14) i indikatora nespecifičnog stresa (13) te traumi (11) i patoloških promjena zglobova (10). U regiji zapadne Europe, koja u ovoj skupini uključuje Francusku i Wales, četiri je uzorka s dentalnim patološkim promjenama, četiri s patološkim promjenama zglobova, dva s određenom vrstom kongenitalnih ili razvojnih poremećaja te jedna trauma. Na granici između Italije i Francuske, odnosno južne i zapadne Europe nalazi se kompleks špilja Grimaldi čiji uzorci sadržavaju po tri traume, kongenitalne patološke promjene, dentalne patološke promjene i indikatora nespecifičnog stresa. Na dvama uzorcima zabilježene su patološke promjene zglobova. Četiri talijanska nalazišta i jedno portugalsko pripada regiji južne Europe s dvama uzorcima na kojima je zabilježena trauma, trima s kongenitalnim anomalijama, pet s dentalnim patološkim promjenama i trima s indikatorima nespecifičnog stresa.



Slika 19. Apsolutna učestalost patoloških promjena u gravetijenskom uzorku (Dolní Věstonice - Cussac).



Slika 20. Apsolutna učestalost patoloških promjena u gravetijenskom uzorku (Cro-Magnon - Arene Candide).

Važno je naglasiti da 54,05 % dentalnih patoloških promjena iz cijelog uzorka pripada srednjoistočnoj Europi te 50 % indikatora nespecifičnog stresa.

EPIGRAVETIJEN

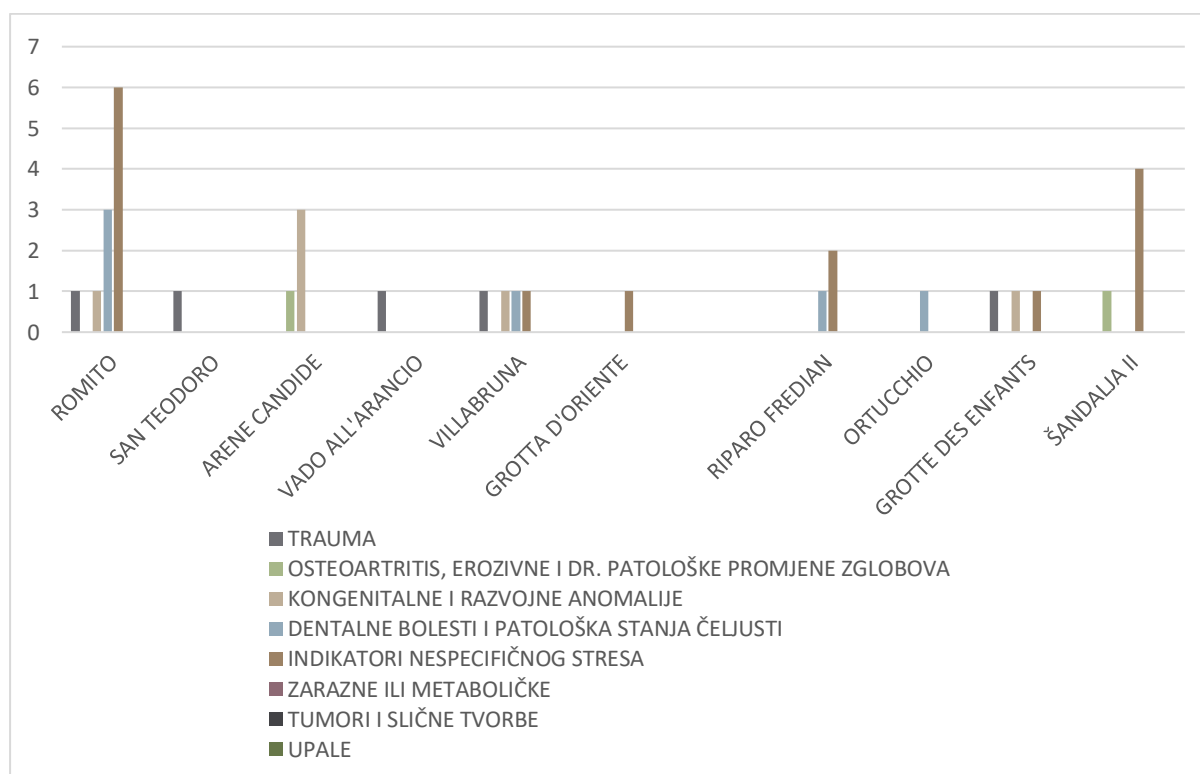
Deset nalazišta nalazi se u epigravetijenskoj¹⁰ skupini, s osam nalazišta na području Italije, jednim nalazištem koje pripada kompleksu špilja Grimaldi na granici između Italije i Francuske te jednim nalazištem u Hrvatskoj. Sukladno distribuciji kulturnog kompleksa, distribucija nalazišta i patoloških promjena ograničena je na regije južne i srednjoistočne Europe. U rad je sveukupno uključeno 25 epigravetijenskih uzoraka koji variraju od izoliranih koštanih elemenata i dentalnih ostataka, poput uzoraka iz Šandalje II, do cjelovitih kostura koji su otkriveni u ukopnim kontekstima, poput pokojnika iz Romita (Slika 21).

U razdoblju epigravetijena u uzorku je najzastupljenija kategorija indikatora nespecifičnog stresa, pri čemu je na 15 uzoraka zabilježena njihova prisutnost. Šest je primjera kongenitalnih

¹⁰ Razdoblje koje se nastavlja na gravetijen na Sredozemlju i u kontinentalnom dijelu srednjoistočne Europe između 20 i 10 000 godina prije sadašnjosti naziva se epigravetijen (<http://struna.ihjj.hr/naziv/epigravetijen/30279/#naziv>).

ili razvojnih anomalija, a dentalne patološke promjene nalazile su se na šest uzoraka iz epigravetijena. U pet zabilježenih slučajeva s traumatskim promjenama ubrajaju se dvije prostrijelne ili ubodne rane koje su dokazane prisutnošću litičkog fragmenta u tijelima pokojnika. Samo na dvama uzorcima zabilježene su degenerativne promjene zglobova, a tri kategorije koje su u cijelom uzorku najmanje zastupljene – zarazne ili metaboličke bolesti, tumori i slične tvorbe te upale – nisu uopće prisutne u epigravetijenskom uzorku.

Budući da se najviše nalazišta nalazi u Italiji, najveći broj uzoraka s patološkim promjenama pripada regiji južne Europe. Naime, sve navedene kategorije pripisane su toj regiji osim četiri uzorka s indikatorima nespecifičnog stresa i jednim uzorkom s degenerativnim promjenama zglobova koji su zabilježeni na hrvatskom nalazištu Šandalja II, koje se nalazi u regiji srednjoistočne Europe.



Slika 21. Apsolutna učestalost patoloških promjena u epigravetijenskom uzorku.

MAGDALENIJEN

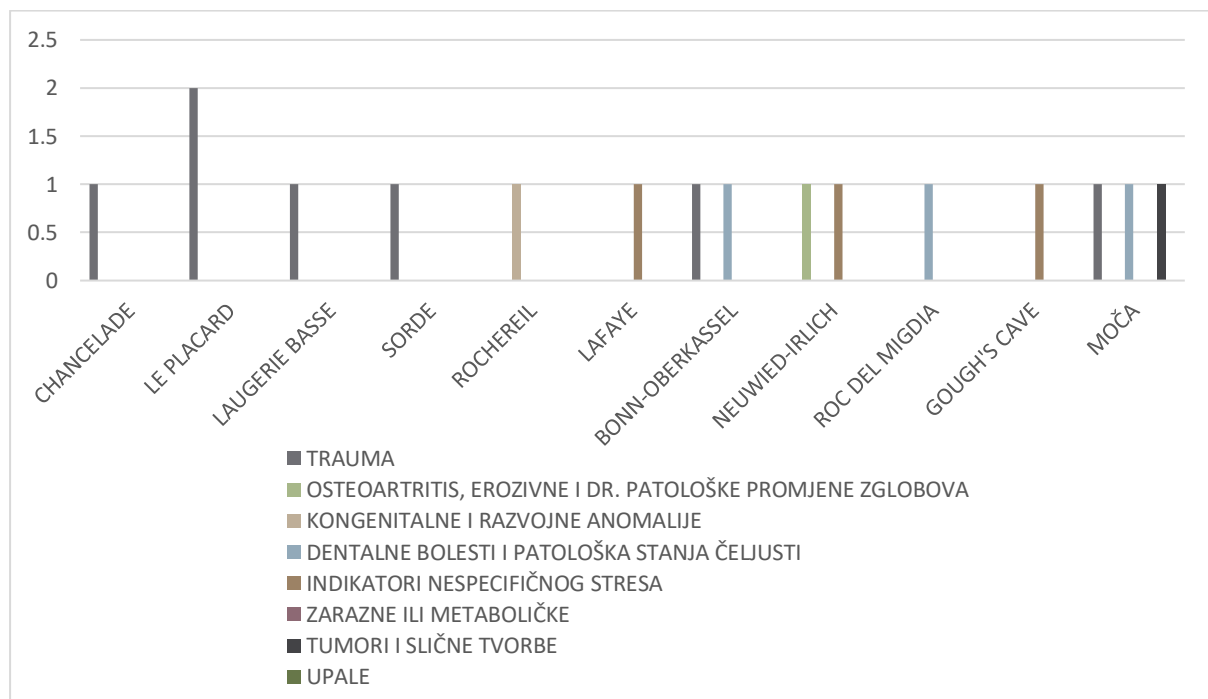
U pregled literature i opseg ovog rada uključeno je 11 magdalenijenskih¹¹ nalazišta koja se uglavnom nalaze na području regije zapadne Europe. Šest francuskih nalazišta, dva njemačka

¹¹ Magdalenijen je jedna od kultura gornjeg paleolitika koja je dobila ime prema nalazištu La Madelaine u Francuskoj, a trajala je od otprilike 17 000 do 12 000 radiokarbonskih godina prije sadašnjosti (<http://struna.ihj.hr/naziv/magdalenijen/29685/#naziv>).

i jedno britansko nalazište pripadaju regiji zapadne Europe, što sveukupno čini devet nalazišta. Jedan španjolski lokalitet može se pripisati južnoj Europi, a jedan slovački lokalitet srednjoistočnoj Europi (Slika 22).

U magdalenijenskoj skupini nalazišta izdvojeno je 12 uzoraka. Za veliki dio navedenih uzoraka nisu poznate oznake iz dostupne literature. Najzastupljeniju kategoriju patoloških promjena u magdalenijenskom uzorku čini sedam trauma (58.33 %). Druge dvije kategorije po zastupljenosti su dentalna patološka stanja i indikatori nespecifičnog stresa koji se pojavljuju na trima uzorcima (25 %). Po jedan slučaj (8,33 %) u cjelokupnom magdalenijenskom uzorku pripada kategorijama patoloških promjena zglobova, kongenitalnih i razvojnih anomalija te tumora i sličnih tvorbi. U uzorku nisu prisutni znakovi zaraznih ili metaboličkih poremećaja ni upala.

Budući da se većina nalazišta iz razdoblja magdalenijena i 10 uzoraka uključenih u ovaj rad nalazi u regiji zapadne Europe, prisutne su sve navedene kategorije osim tumorskih tvorbi. Šest od ukupno sedam uzoraka s traumom nalazi se u toj regiji. Španjolski uzorak iz južne Europe dentalna je patologija, dok slovački uzorak iz srednjoistočne Europe sadržava jednu traumu, jednu dentalnu patološku promjenu i osteom koji se nalazi u kategoriji tumora i sličnih tvorbi.

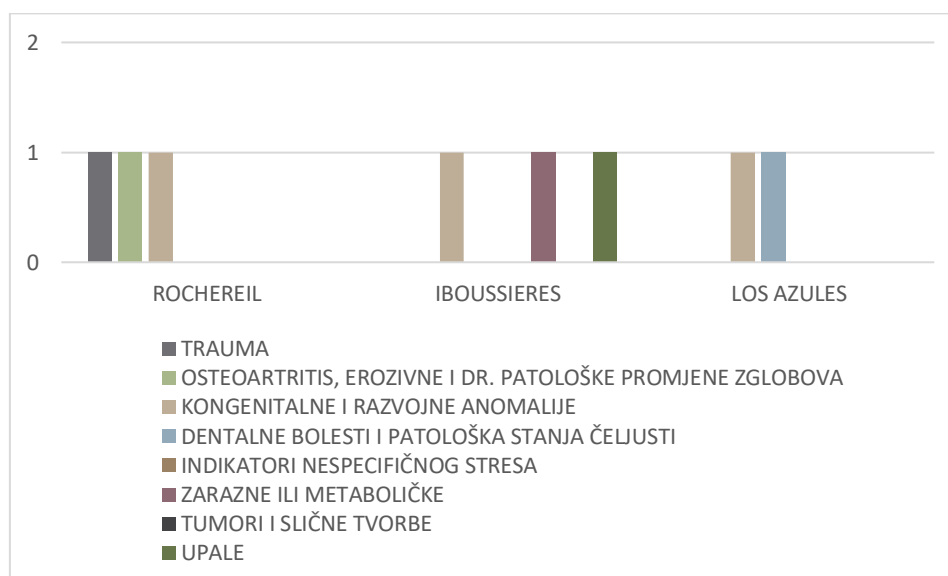


Slika 22. Apsolutna učestalost patoloških promjena u magdalenijenskom uzorku.

AZILIJEN I EPIPALEOLITIK

U rad je uključeno tek nekoliko azilijenskih¹² i epipaleolitičkih¹³ lokaliteta. Od tri azilijenska lokaliteta, Rochereil i Iboussieres nalaze se u Francuskoj, na području regije zapadne Europe, dok se Los Azules, španjolski lokalitet, nalazi u južnoj Europi (Slika 23). Samo je dva epipaleolitička lokaliteta uključeno u rad, Voloshskoe i Vasil'evka. Oba lokaliteta nalaze se u Ukrajini (Slika 24).

Azilijenska skupina sadržava tri uzorka s kongenitalnim ili razvojnim anomalijama. Od kategorija traumi, patoloških promjena zglobova, dentalnih patoloških stanja, zaraznih ili metaboličkih promjena i upala svaka je prisutna samo na jednom uzorku.

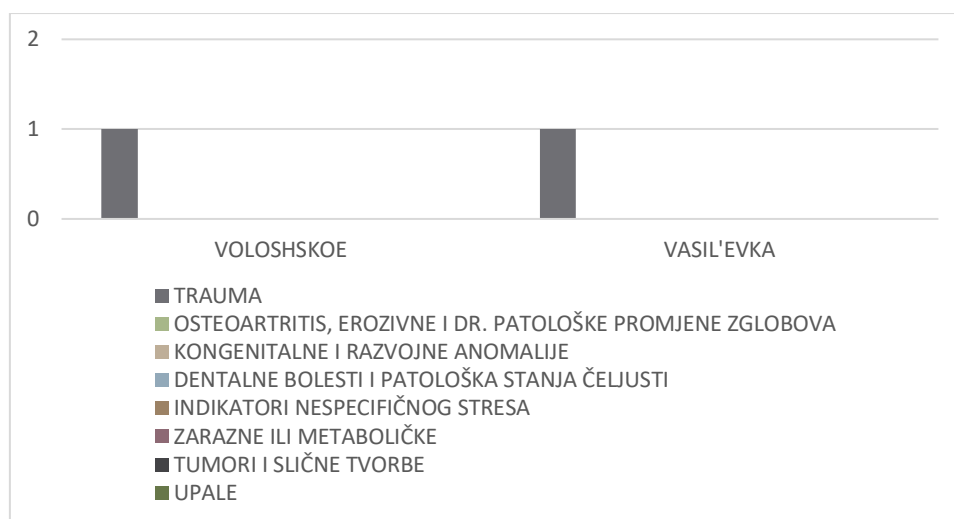


Slika 23. Apsolutna učestalost patoloških promjena u azilijenskom uzorku.

U epipaleolitičkoj skupini radi se samo o dvjema traumama na navedenim dvjema ukrajinskim lokalitetima. Obje traume odnose se na vratne kralješke probodne litičkim artefaktom koji je vjerojatno u paleolitiku činio dio oružja.

¹² Kasnopaleolitička kultura azilijen prisutna je u razdoblju između otprilike 12 300 i 9 600 radiokarbonskih godina prije sadašnjosti (<http://struna.ihj.hr/search-do/?q=azilijen#container>).

¹³ Epipaleolitik je naziv za kulture koje su tehnološki tradicionalno paleolitičke te traju u ranoj fazi postglacijalnoga razdoblja (<http://struna.ihj.hr/naziv/epipaleolitik/30548/#naziv>).



Slika 24. Apsolutna učestalost patoloških promjena u epipaleolitičkom uzorku.

UKUPNI UZORAK

U cijelom gornjopaleolitičkom uzorku (Tablica 1 i 2) najbrojnije su dentalne bolesti i patološka stanja čeljusti koja su zabilježena na 48 uzoraka od ukupno 120 (40 %). Indikatori nespecifičnog stresa slične su zastupljenosti, pri čemu su zabilježeni na 44 uzorka (36,67 %). Traume su pronađene na 38 uzoraka, što iznosi 31,67 %. Trideset i jedan uzorak nosio je tragove osteoartritičnih ili degenerativnih promjena zglobova, čineći sveukupno 25,83 % uzoraka uključenih u istraživanje. Među češćim su patološkim promjenama i kongenitalne i razvojne anomalije koje zahvaćaju 25 uzoraka, odnosno 20,83 % od ukupnog broja uzoraka. Upale (4), tumori i slične tvorbe (3) te zarazne i metaboličke patološke promjene (2) među rjeđim su kategorijama u gornjopaleolitičkoj skupini uzoraka te čine 3,33 %, 2,5 %, odnosno 1,67 % ukupnog broja uzoraka.

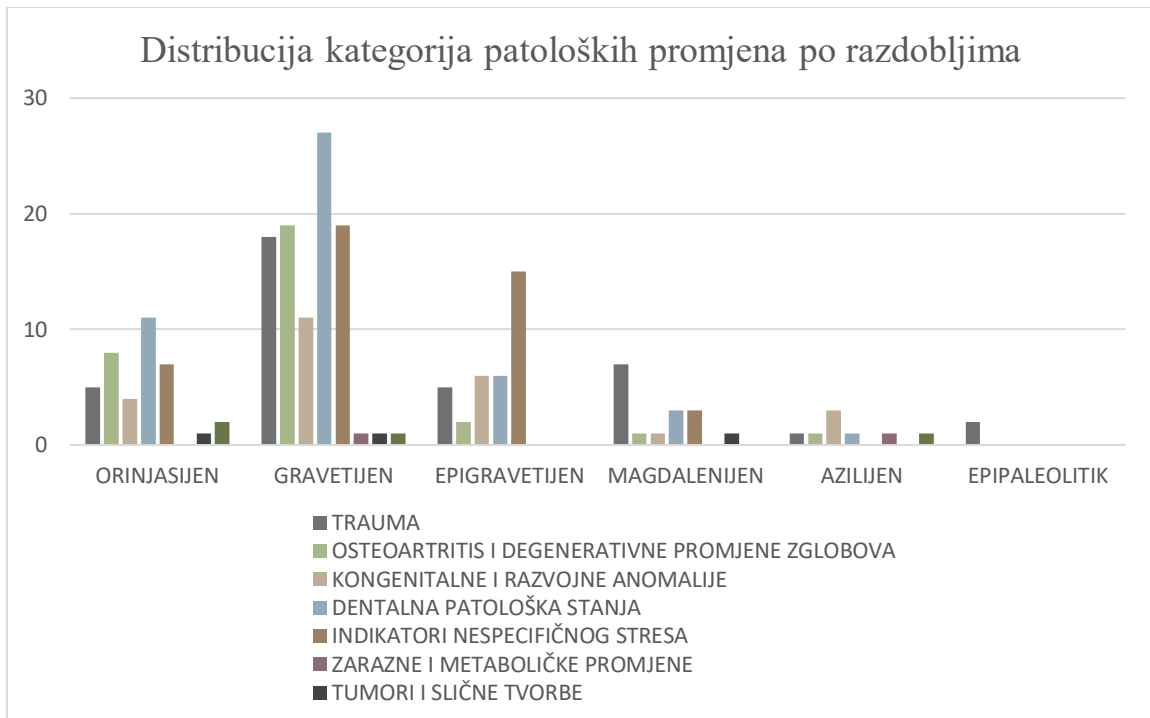
	TRAUMA	OSTEOARTRITIS I DEGENERATIVNE PROMJENE ZGLOBOVA	KONGENITALNE I RAZVOJNE ANOMALIJE	DENTALNA PATOLOŠKA STANJA
ORINJASIJEN	5	8	4	11
GRAVETIJEN	18	19	11	27
EPIGRAVETIJEN	5	2	6	6
MAGDALENIJEN	7	1	1	3
AZILIJEN	1	1	3	1
EPIPALEOLITIK	2	0	0	0
	38	31	25	48

Tablica 1. Apsolutna učestalost kategorija patoloških promjena u gornjopaleolitičkom uzorku (Trauma - Dentalna patološka stanja).

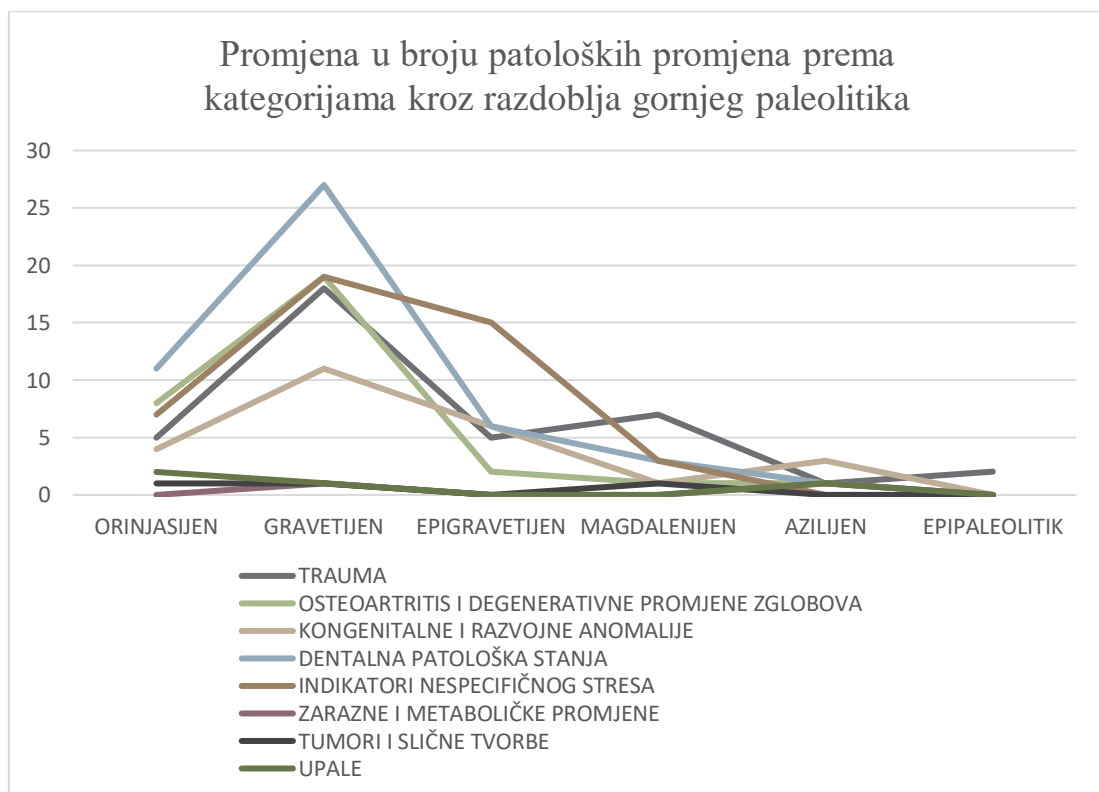
	INDIKATORI NESPECIFIČNOG STRESA	ZARAZNE I METABOLIČKE PROMJENE	TUMORI I SLIČNE TVORBE	UPALE
ORINJASIJEN	7	0	1	2
GRAVETIJEN	19	1	1	1
EPIGRAVETIJEN	15	0	0	0
MAGDALENIJEN	3	0	1	0
AZILIJEN	0	1	0	1
EPIPALEOLITIK	0	0	0	0
	44	2	3	4

Tablica 2. Apsolutna učestalost kategorija patoloških promjena u gornjopaleolitičkom uzorku (Indikatori nespecifičnog stresa - Upale).

Iz slika 25 i 26 može se iščitati da se gravetijen najviše ističe po sveukupnom broju uzoraka s patološkim promjenama, za što je uvelike zaslužan broj nalazišta koja su datirana u gravetijen, kao i broj uzoraka pronađen na tim nalazištima. U razdoblju orinjasijena najviše se ističu dentalna patološka stanja, što je također slučaj u gravetijenu. Epigravetijen je istaknut po broju uzoraka s indikatorima nespecifičnog stresa. Iako azilijen i epipaleolitik nisu reprezentativni, najzastupljenije kategorije u njihovim skupinama su kongenitalne i razvojne anomalije, odnosno traume. U odnosu na broj magdalenijenskih uzoraka ističe se izrazito mali broj patoloških promjena zglobova i kongenitalnih i razvojnih anomalija. Kategorije zaraznih ili metaboličkih bolesti, tumora i sličnih tvorbi te upala najslabije su zastupljene u svakom razdoblju.



Slika 25. Distribucija kategorija patoloških promjena po razdobljima.



Slika 26. Promjena u broju patoloških promjena prema kategorijama kroz razdoblja gornjeg paleolitika.

Budući da je broj uzoraka i nalazišta izraženo različito u različitim razdobljima, u tablicama 3 i 4 učestalost pojedinih kategorija patoloških promjena izražena je u postotcima. U tablici 3 postotcima je izražen udio uzoraka s određenom kategorijom patoloških promjena od ukupnog broja uzoraka u specifičnom razdoblju. Na taj je način vidljiva relativna učestalost pojedine kategorije u određenom razdoblju, koja omogućuje usporedbu udjela koji jedna kategorija zauzima u različitim razdobljima. U tablici 4 prikazana je relativna učestalost kategorija patoloških promjena u odnosu na ukupni broj određene kategorije u svim razdobljima.

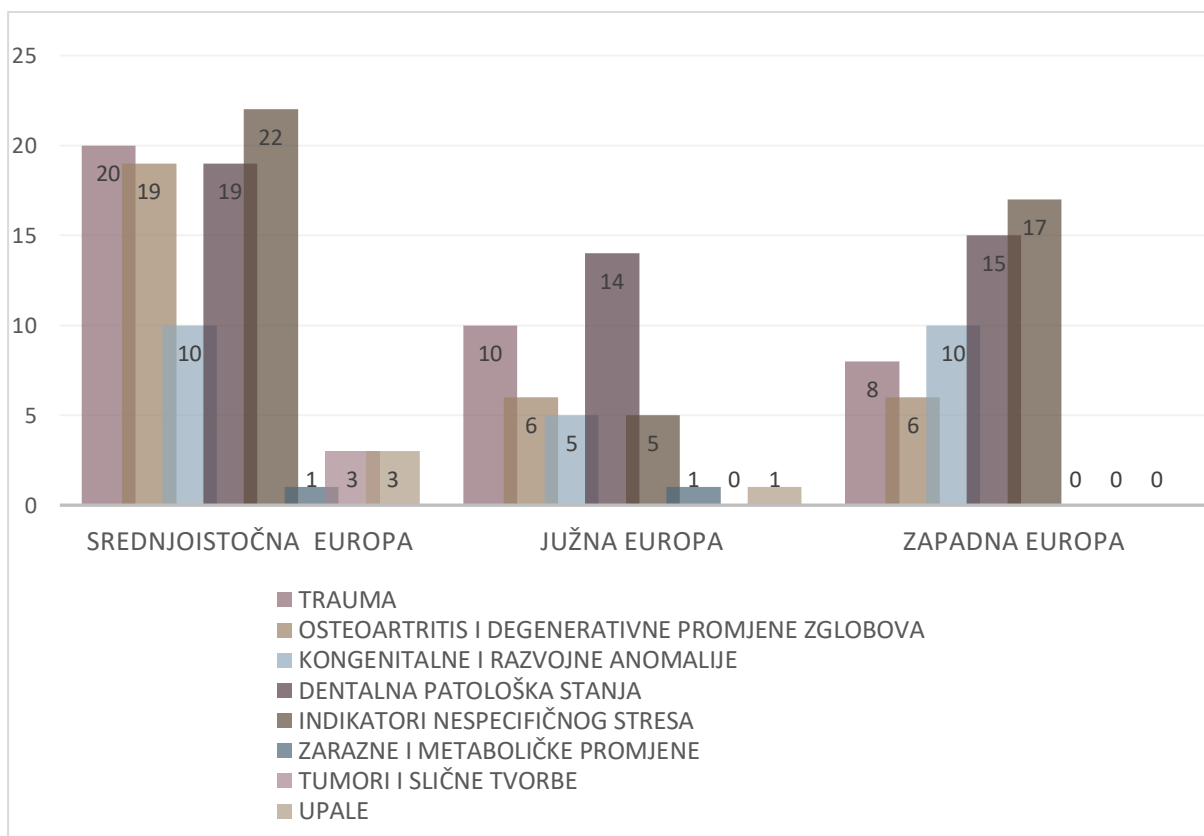
	TRAUMA	OSTEOARTRITIS I DEGENERATIVNE PROMJENE ZGLOBOVA	KONGENITALNE I RAZVOJNE ANOMALIJE	DENTALNA PATOLOŠKA STANJA	INDIKATORI NESPECIFIČNOG STRESA	ZARAZNE I METABOLIČKE PROMJENE	TUMORI I SLIČNE TVORBE	UPALE
Orinjasijen	19,23	30,77	15,38	42,31	26,92	0	3,85	7,69
Gravetijen	35,29	37,25	21,57	52,94	37,25	1,96	1,96	1,96
Epigravetijen	20	8	24	24	60	0	0	0
Magdalenijen	58,33	8,33	8,33	25	25	0	8,33	0
Azilijen	33,33	33,33	100	33,33	0	33,33	0	1
Epipaleolitik	100	0	0	0	0	0	0	0

Tablica 3. Relativna učestalost kategorija patoloških promjena (u %) po pojedinom razdoblju.

	TRAUMA	OSTEOARTRITIS I DEGENERATIVNE PROMJENE ZGLOBOVA	KONGENITALNE I RAZVOJNE ANOMALIJE	DENTALNA PATOLOŠKA STANJA	INDIKATORI NESPECIFIČNOG STRESA	ZARAZNE I METABOLIČKE PROMJENE	TUMORI I SLIČNE TVORBE	UPALE
Orinjasijen	13,51	25,81	16	22,92	15,91	0	33,33	50
Gravetijen	48,65	61,29	44	56,25	43,18	50	33,33	25
Epigravetijen	10,81	6,45	24	12,5	34,09	0	0	0
Magdalenijen	18,92	3,23	4	6,25	6,82	0	33,33	0
Azilijen	2,7	3,23	12	2,08	0	50	0	25
Epipaleolitik	5,41	0	0	0	0	0	0	0

Tablica 4. Relativna učestalost kategorija patoloških promjena (u %) u cijelom gornjopaleolitičkom uzorku.

Grupirani stupčasti grafikoni na slici 27 prikazuju učestalost kategorija patoloških promjena po regijama Europe (Tablica 5). Najviše lokaliteta nalazi se u srednjoistočnoj Europi, zbog čega je i najviše uzoraka s patološkim promjenama koncentrirano u toj regiji. Indikatori nespecifičnog stresa najzastupljenija su kategorija u srednjoistočnoj (22) i zapadnoj (17) Europi, a popraćeni su dentalnim patološkim stanjima, degenerativnim promjenama zglobova i traumama. U regiji južne Europe po zastupljenosti se ističu dentalna patološka stanja s 14 uzoraka na kojima su zabilježena. Kategorije dentalnih patoloških stanja i kongenitalnih i razvojnih anomalija ustaljene su učestalosti u svim navedenim regijama, dok su za ostale kategorije iz grafikona (Slika 27) vidljive veće razlike, osobito u pogledu degenerativnih promjena zglobova i traumi.



Slika 27. Apsolutna učestalost patoloških promjena po regijama Europe.

	TRAUMA	OSTEOARTRITIS I DEGENERATIVNE PROMJENE ZGLOBOVA	KONGENITALNE I RAZVOJNE ANOMALIJE	DENTALNA PATOLOŠKA STANJA	INDIKATORI NESPECIFIČNOG STRESA	ZARAZNE I METABOLIČKE PROMJENE	TUMORI SLIČNE TVORBE	UPALE
SREDNJO ISTOČNA EUROPA	52,63	61,29	40	39,6	50	50	100	75
JUŽNA EUROPA	26,32	19,35	20	29,17	11,36	50	0	25
ZAPADNA EUROPA	21,05	19,35	40	31,25	38,64	0	0	0

Tablica 5. Relativna učestalost patoloških promjena (u %) po regijama Europe.

6. RASPRAVA

Veliki broj ograničenja utjecao je na raspon i mogućnosti ovog rada. Literatura o paleolitiku općenito i gornjem paleolitiku specifično razgranata je, opširna i nedovoljno usustavljena. Patološke promjene jedan su od aspekata paleolitičkog društva o kojemu se rijetko piše izdvojeno i naizgled se ne prati jedan sustav analize, obilježavanja i temeljitosti obrade. Uzimajući u obzir da su u literaturu ovog diplomskog rada uključeni radovi koji potječu čak iz 19. stoljeća pa sve do danas, do 21. stoljeća, načini na koje su različiti lokaliteti i antropološki ostatci obrađeni uvelike se razlikuju. Podatci su filtrirani iz općih pregleda lokaliteta ili monografija u kojima patologija čini vrlo mali dio, iz kratkih studija pojedinačnih slučajeva na jednom lokalitetu, napomena o lokalitetima iz preglednih radova, usputnih spomena lokaliteta u radovima koji se bave nevezanom tematikom i drugih. Neki lokaliteti naprosto nisu potpuno obrađeni ili rezultati do danas nisu objavljeni te stoga nisu mogli biti uključeni u pregled. U usporedbi znatno starijih i novijih radova o istom lokalitetu mogu se naći i različiti načini označavanja istih uzoraka, što čini praćenje njihovih analiza puno težim i podložnijim pogreškama. Zbog prirode samog materijala, očuvanosti i kronološke udaljenosti, za iste uzorke vrlo su često pružene različite interpretacije, što je također otežalo klasifikaciju. Uzimajući u obzir navedeno stanje literature, potencijalno bi bilo korisno uspostaviti svojevrsnu bazu podataka u koju bi se unosile morfološke patološke promjene s različitih lokaliteta i iz različitih regija. Moguće je da bi na taj način usporedba paleopatoloških podataka bila olakšana i da bi takva baza potaknula provođenje sustavnijih i međusobno povezanih analiza većih razmjera.

Ovaj rad stoga primarno pruža sistematizaciju i pregled patoloških stanja s gornjopaleolitičkih lokaliteta Europe dostupnih u literaturi. Iako su prikazane distribucije i brojčani rezultati, nije sasvim moguće uspoređivati i donositi zaključke na temelju dobivenih podataka. Naime broj uzoraka po razdobljima gornjeg paleolitika asimetričan je, kao i podjela po regijama Europe. Gravetijen je razdoblje kojemu je pripisano daleko najviše nalazišta iz uzorka, dok su pojedina razdoblja, poput epipaleolitika, vidljiva u samo dvama nalazištima. Magdalenijen i epigravetijen također imaju brojčanu nadmoć. Nadalje, budući da je u ovom uzorku gravetijen, kao i druga razdoblja, fokusiran na srednju Europu, broj uzoraka s određenom kategorijom patoloških promjena na tom će mjestu brojčano biti veći. Na asimetriju u rezultatima također utječe i raznolika očuvanost nalaza, kao i učestalost paleopatoloških analiza

Paleopatologija nam kao znanstveni alat pruža mogućnost da rekonstruiramo životne navike i bolesti naših predaka. Istraživanje zdravstvenog stanja i patologije pleistocenskih populacija donekle je otežano zbog malog broja uzoraka koji su vrlo često fragmentarni. Međutim, takve nam studije mogu pružiti vrijedne podatke o njihovom životu. Nažalost, ne postoji opsežna komparativna studija svih traumi i patoloških stanja u različitim vremenskim i geografskim dimenzijama paleolitičke Europe. Ovaj rad pruža uvid u samo dio tog skrivenog svijeta.

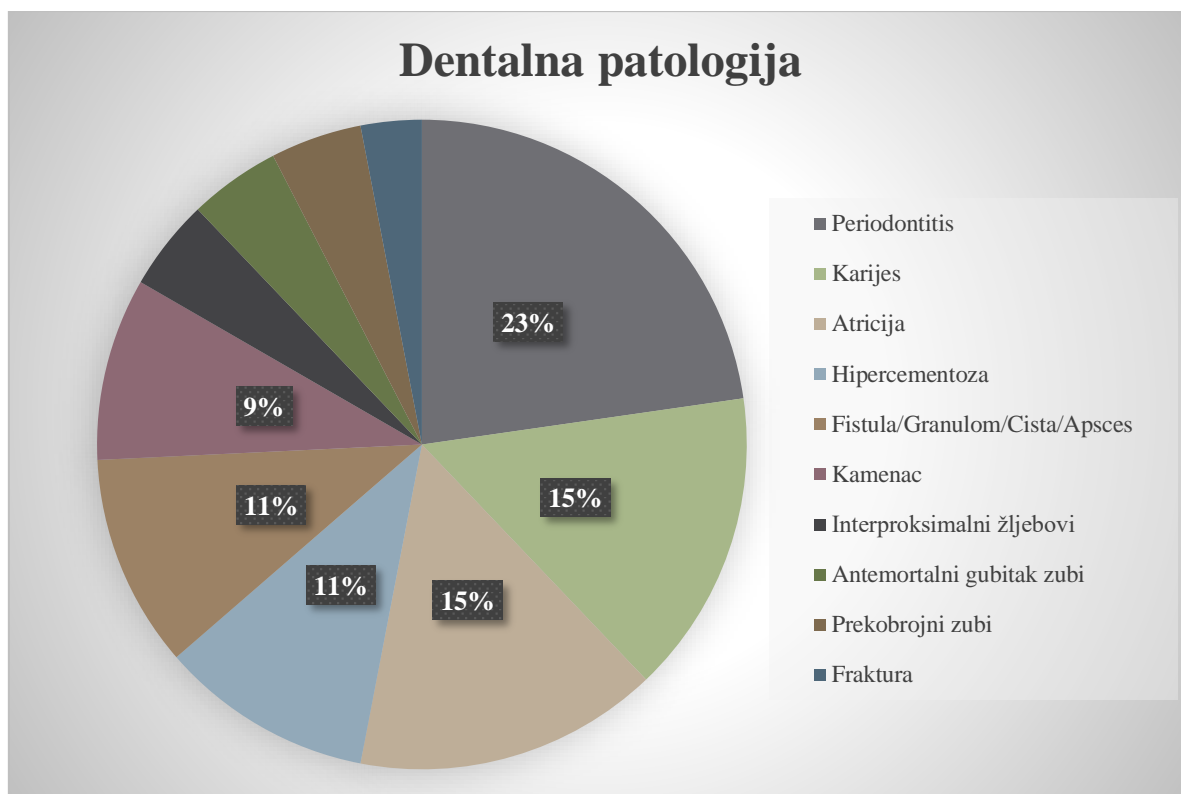
Važno je uzeti u obzir da je paleolitik razdoblje ekstremnih klimatskih promjena te da se u gornjem paleolitu moderni ljudi suočavaju s posljednjim glacijalnim maksimumom, najhladnijim razdobljem posljednjeg glacijala od 23 000 do 18 000 radiokarbonskih godina prije sadašnjosti, nakon čega slijedi malo topliji period. Paleolitičko društvo i njihov opstanak temeljio se na lovu i sakupljanju, što podrazumijeva iznimno mobilan život izložen različitim rizicima i opasnostima.

Theodorakopoulou i suradnici (2020) napominju da lovci skupljači paleolitika i mezolitika nisu toliko pogođeni različitim bolestima zbog velikog unosa proteina životinjskog porijekla i kontinuirane pokretljivosti (679). Paleopatološke studije ukazuju na to da je očekivani životni vijek paleolitičkih populacija bio kratak te da su osnovni uzroci smrti uglavnom nesreće, nedostatak hrane i osnovnih nutrijenata i određene zarazne bolesti (Theodorakopoulou et al. 2020: 679).

U kasnom pleistocenu u Europi statura gornjopaleolitičkih ljudi postaje sve gracilnija. Isprva se ta promjena vezala za unaprijeđenu lovnu tehnologiju koja je omogućila efikasan lov na veće udaljenosti te za smanjenje veličine lovine, što je zahtijevalo puno manju snagu i izdržljivost. Međutim, uzimajući u obzir smanjenu staturu, ali i povećanu mišićavost i robusnost gornjih udova u Europi, to je objašnjenje naizgled prejednostavno (Holt i Formicola 2008: 84). Mnogi faktori utječu na veličinu tijela i mišića, uključujući prehrambene, mehaničke, genetske, klimatske i druge elemente, a do promjena u građi populacija često dolazi i kao odgovor na određeni vanjski pritisak. Degradacija klimatskih uvjeta, veća gustoća naseljenosti i nedostatak resursa dovodi do smanjenja iskoristivog teritorija i lovačko-sakupljačke mobilnosti, što uzrokuje gracilniju staturu (Holt i Formicola 2008: 86). Smanjenje stature u kombinaciji s dobivenim paleopatološkim rezultatima upućuju na smanjenu kvalitetu života u teškim uvjetima kasnog gornjeg paleolitika (Holt i Formicola 2008: 87). No iako su uzorci iz cijelog gornjeg paleolitika neobično učestalo zahvaćeni određenim patološkim

stanjima, poput kongenitalnih poremećaja, gornjopaleolitičke populacije su, u odnosu na one iz holocena, živjele relativno zdravi život.

Dentalna patološka stanja



Slika 28. Učestalost dentalnih patoloških stanja.

Iako su dentalna patološka stanja jedna od najbrojnijih patoloških kategorija u ovom uzorku, što je uzrokovano i boljom očuvanošću kostiju glave i zubiju, dentalne studije pokazuju da su općenito populacije u razdoblju paleolitika imale relativno zdrave zube (Theodorakopoulou et al. 2020: 679). Uz određene slučajeve periodontitisa, karijes, koji se češće veže za mesnu prehranu, prema dosadašnjim istraživanjima nije toliko zastupljen. Učestalost karijesa povećava se tek uvođenjem ugljikohidrata u prehranu na kraju paleolitika i u neolitu, kad je promjena prehranbenih navika snažno utjecala na zdravstveno stanje populacija (Theodorakopoulou et al. 2020: 679).

Uzorak u ovom radu sadržava sljedeća dentalna patološka stanja: periodontitis i promjene koje upućuju na njega, karijes, snažnu atriciju, hiper cementozu, fistule, granulome, ciste i apscese, kamenac, interproksimalne žljebove, antemortalni gubitak zubi, frakture i nekoliko slučajeva prekobrajnih zubi (Slika 28).

Periodontitis je najčešća dentalna patologija u ovom uzorku, a pripisane su mu i promjene prisutne u uzorku koje se vežu uz periodontalnu bolest. Periodontitis je upalna reakcija na nakupljanje bakterijskog plaka i zubnog kamenca na rubovima zubnog mesa, koja dovodi do

uništavanja periodontalnih tkiva koja učvršćuju zub (Ortner 2003: 593; Villotte et al. 2018: 157). Popraćen je upalom gingive, stvaranjem svojevrstnih džepova uz zube koji se odvajaju od zubnog mesa, u kojima se nakuplja još više plaka i gubitkom zubiju (Villotte et al. 2018: 157). Propadanje tkiva progresivno je i nepovratno, a može uzrokovati i uništavanje koštanog tkiva. U arheološkom materijalu može se prepoznati po resorpciji alveolarnog ruba do koje dolazi gubitkom alveolarne kosti, remodeliranju alveolarnog nastavka te izloženim korijenima zuba (Ortner 2003: 593). Učestalost periodontitisa u ovom uzorku (23 % od svih dentalnih patologija) može biti uzrokovana boljom očuvanošću tih anatomskih elemenata, vidljivosti tragova bolesti na čeljusti, ali i širinom same kategorije periodontitisa, imajući na umu da je velika količina kamenca u određenim slučajevima katalizator za periodontalnu bolest (Ortner 2003: 593).

Karijes, bakterijska bolest koja dovodi do razaranja zubnih tkiva kiselim metaboličkim produktima bakterija (Ortner 2003: 590), druga je najčešća dentalna patologija u uzorku s istom učestalošću kao atricija (15 %, 10 primjera). Valja imati na umu da navedene različite dentalne patologije nisu međusobno isključive, da ovise o mnogo faktora te vanjskim, ali i unutarnjim utjecajima te da su neke od njih međusobno povezane. Učestalost karijesa naizgled se ne podudara sasvim s podacima iz literature, imajući na umu da su u ovaj uzorak uključeni isključivo patološki pojedinci bez usporedivih uzoraka iz drugih razdoblja paleolitika ili kasnijih razdoblja. Rezultati pokazuju da, iako su gornjopaleolitičke populacije imale bolje dentalno zdravstveno stanje u odnosu na kasnije, neolitičke, poljoprivredne populacije, svejedno su bile opterećene karijesima koji, neliječeni, mogu dovesti do različitih komplikacija i upala. Prema podacima o položaju karijesa koji su bili dostupni u literaturi, gotovo isključivo zahvaćaju donje, a rjeđe gornje, pretkutnjake i kutnjake, što je vjerojatno uvjetovano mastikacijom u tom dijelu čeljusti.

Jednaku učestalost (15 %) u uzorku ima atricija, abrazija ili trošenje, postupno uništavanje površine zubiju, koje je dobro poznati i vrlo česti fenomen u arheološkim uzorcima. Do trošenja može doći prirodnim procesom žvakanja ili zbog abnormalne upotrebe ili položaja zubi, a može uništiti zubnu caklinu i izložiti pulpu. Budući da se veže uz starenje, povremeno se koristi i kao metoda za procjenu dobi (Ortner 2003: 604). Jačina abrazije zubi puno je jača u arheološkim nego u modernim populacijama zbog težih uvjeta života, grubih prehrambenih elemenata, korištenja zubiju kao treće ruke i drugih faktora. Ako se brzo razvija može biti povezana s drugim, težim dentalnim patologijama, poput upale pulpe i alveolarne kosti. Kod lovaca i skupljača prisutna je jaka anteriorna atricija zbog metoda obrade i pripreme hrane, ali i upotrebe

zubiju kao alata (Oxilia et al. 2017: 448). Atricija može biti uključena u interpretaciju života pojedinaca na različite načine. Primjer toga je muškarac Romito 8 s mogućom traumom koja je naizgled ozlijedila radijalni živac i dovela do paralize lijevog gornjeg uda. Uzorak trošenja njegovih zubiju razlikuje se od drugih pojedinaca s lokaliteta, pri čemu je jaka abrazija interpretirana kao nastavak sudjelovanja u zajednici koristeći zube za aktivnosti osim žvakanja, poput obrade životinjske kože, uz sličnu prehranu (Craig et al. 2010: 2510).

Hipercementoza, koja se nekad u literaturi nazivala i egzostozom ili hiperostozom, pretjerana je proizvodnja zubnog cementa pod određenim uvjetima (d'Incau et al. 2015: 294). Može biti nasljedna, idiopatska ili povezana sa starenjem (d'Incau et al. 2015: 294). U radu autora d'Incau i suradnika (2015) sažeti su rezultati prethodnih istraživanja koja su se bavila učestalosti hipercementoze. Naime, dok je u velikom uzorku današnjih ljudi učestalost između 0,12 i 3,94 %, u istraživanjima na uzorcima *Homo heidelbergensis* i neandertalskim zubima dokazana je učestalost od 61,57 %, odnosno gotovo 100 % u neandertalskom uzorku (d'Incau et al. 2015: 294). Gornjopaleolitički uzorak nalazi se između tih skupina rezultata s 11 % u cijelom uzorku, odnosno sedam slučajeva od ukupno 64 primjera dentalnih patoloških stanja.

Apsces, granulom, cista i fistula pojave su koje se uglavnom vežu uz upalne procese. Apsces je lokalizirana nakupina gnoja, odnosno gnojna upala u određenom tkivu ili organu¹⁴. Granulom se odnosi na jednu vrstu upalne reakcije ili stvaranje upalnog tkiva koje se može očitovati u obliku čvorića¹⁵. Cista je općeniti naziv za patološku šupljinu ispunjenu tekućim sadržajem¹⁶, dok fistula nastaje stvaranjem abnormalne komunikacije između dvaju šupljih organa ili prostora¹⁷. To je, primjerice, slučaj stvaranja komunikacije između upaljenog područja oko korijena zuba i vanjskog sloja zubnog mesa. Ove su pojave često uzrokovane ili povezane s prethodno navedenim lakšim dentalnim patologijama, kao što su karijes ili abrazija.

Zubni kamenac mineralizirani je bakterijski plak koji se nakuplja na zubima i u takvom je obliku vidljiv kao čvrste naslage na arheološkim uzorcima (Ortner 2003: 593). Plak i kamenac česti su katalizatori upalnih procesa periodontalnih tkiva. Kada je u asocijaciji s alveolarnom resorpcijom i nedostatkom karijesa, upućuje na periodontalnu bolest (Ortner 2003: 594).

¹⁴ „apsces“ <http://struna.ihjj.hr/naziv/apsces/14032/#naziv>, pristupljeno 6. srpnja 2022.

¹⁵ „granulom“ <http://struna.ihjj.hr/naziv/granulom/17086/#naziv>, pristupljeno 6. srpnja 2022.

¹⁶ „cista“ <http://struna.ihjj.hr/naziv/cista/16839/#naziv>, pristupljeno 6. srpnja 2022.

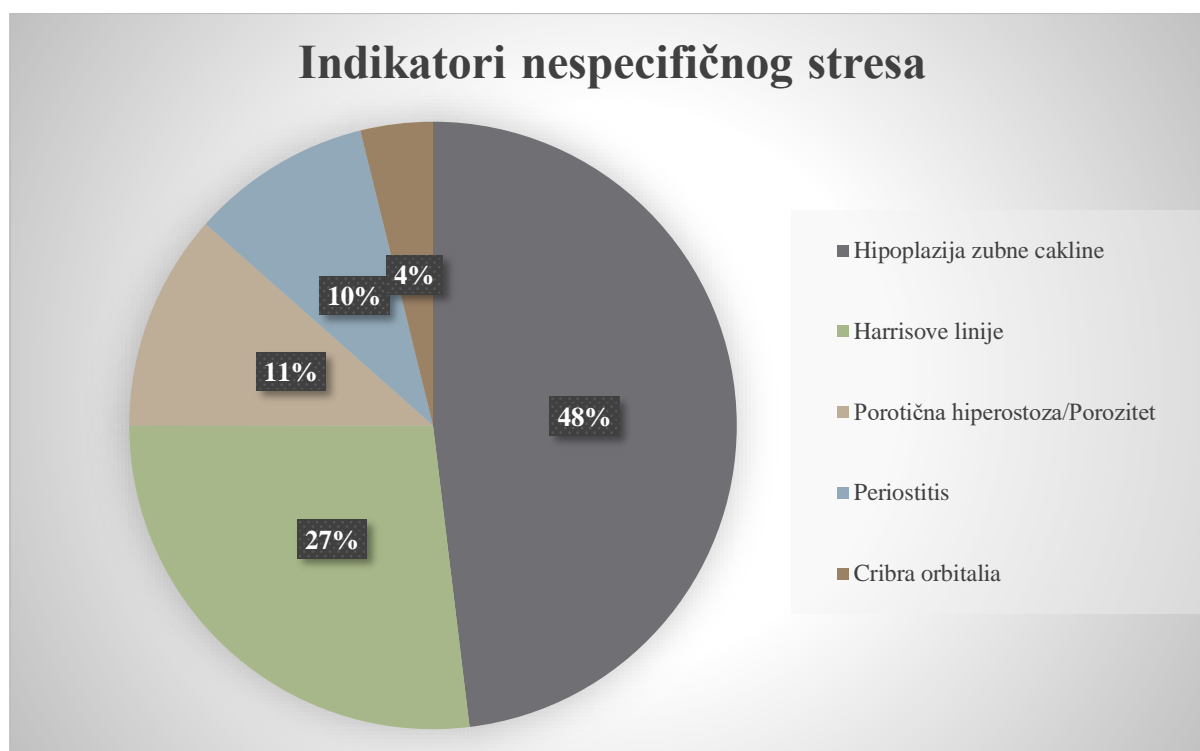
¹⁷ „fistula“ <http://struna.ihjj.hr/naziv/fistula/16900/#naziv>, pristupljeno 6. srpnja 2022

Interproksimalni žljebovi oblik su trošenja koji se očituje na dodirnim plohamo između dvaju zuba, a pretpostavlja se da je njihova etiologija vrlo raznolika, s mnogo predloženih hipoteza (Formicola 1988: 663). Uz samo tri uzorka koji čine 5 % svih zabilježenih dentalnih patoloških stanja, interproksimalni žljebovi čine vrlo mali udio u cijelom uzorku. Moguće je da su žljebovi rezultat kemijske erozije zubiju, abrazije grubim prehrambenim tvarima, korištenja zubiju za obradu vlaknastog materijala, ali i mogućih terapijskih aktivnosti, odnosno dentalnih intervencija. Zanimljivo je da se u ovom uzorku ova pojava pojavljuje samo na trima muškim pojedincima koji su svi pronađeni u špiljama Grimaldi u Italiji – Grotte des Enfants 4, Barma Grande 2 i Barma Grande 5. Žljebovi su češći na gornjim zubima te u posteriornom dijelu čeljusti i polukružnog su oblika (Formicola 1988: 663). Vincenzo Formicola (1988) razmatra moguću etiologiju na lokalitetima Barma Grande i Grotte des Enfants. Iako u obzir uzima dentalnu intervenciju drvenim ili koštanim alatima, zbog dobrog generalnog zdravlja zubiju navedenih pojedinaca, ali i duljeg vremena koje je potrebno da se postignu takve promjene na zubima, on odbacuje takvu hipotezu (Formicola 1988: 664). Budući da prisutnost žljebova nije izravno povezana s oralnim zdravljem, pojavu nije moguće objasniti samo u kontekstu dentalnih intervencija. Ipak je ovdje važno naglasiti da u trenutnom uzorku dva od tri pojedinca imaju interproksimalne žljebove u asocijaciji s jakom atricijom, alvolarnim promjenama, apscesima ili upalom alveolarne kosti. Osim potencijalne upotrebe zubiju za obradu materijala, moguće je da interproksimalni žljebovi predstavljaju posljedice određenih neutilitarnih, habitualnih aktivnosti koje su odraz kulturoloških elemenata gornjopaleolitičkih populacija ljudi i njihova ponašanja. Činjenica da su tri primjera zabilježena na tako uskom području ide u korist takvoj interpretaciji.

Samo je tri primjera antemortalog gubitka zubi i dva primjera moguće frakture zuba u uzorku. Na trima pojedincima (5 %) iz gravetijena prisutna je anomalija prekobrojnih zubi (Sunghir 2, Dolní Věstonice 15 i Pataud 1). Adolescent Sunghir 2 uz neobičan je uzorak trošenja zubi imao i mali prekobrojni zub na lingvalnoj strani gornjeg desnog sjekutića (Trinkaus 2018: 32 SI). U lijevom kraku donje čeljusti mladog muškarca Dolní Věstonice 15, koji je uz mnoge druge patološke promjene koje čine dio teškog sustavnog poremećaja patio i od problema s dentalnim zdravljem, radiografski je otkriven prekobrojni zub uz korijene C₁ i P₃ (Trinkaus 2018: 22 SI). Budući da se kod žene Pataud 1 iz kasnog gravetijena radi o području kutnjaka, spada u najrjeđu kategoriju prekobrojnih zubi (učestalost <0,01 %), što je potkrepljeno činjenicom da se radi o dvostrukim koničnim zubima na svakoj strani te o ženskoj osobi (Trinkaus 2018: 29 SI). Prekobrojni zubi češći su u muških osoba. Njihova etiologija nije sasvim poznata, ali mogu biti

uzrokovani i genetskim faktorima. Često ne uzrokuju probleme, ali mogu dovesti do komplikacija u oralnom zdravlju (Villotte et al. 2018: 156-157). Žena Pataud 1 je, uz navedenu anomaliju, patila i od ozbiljnog periodontitisa, stvaranja nove kosti na krakovima donje čeljusti i gornjoj čeljusti te impaktiranog trećeg kutnjaka (Villotte et al. 2018: 153).

Indikatori nespecifičnog stresa



Slika 29. Učestalost indikatora nespecifičnog stresa.

Stres ili pritisak termin je koji se koristi u kontekstu odnosa između ljudi i okoliša u kojemu se nalaze, a odnosi se na nespecifični fiziološki odgovor ili reakciju na različite štetne ili stresne događaje (Ribot i Roberts 1996: 67). Budući da rast djece tijekom njihova djetinjstva ovisi o genetskim, ali i vanjskim utjecajima i uvjetima povezanim sa stresom i prehranom, ona su najosjetljivija na takve događaje. Gornjopaleolitičke, ali i druge populacije iz prošlosti, kontinuirano su se morale prilagođavati na promjenjivi okoliš u kojemu su pokušavale opstati i na nespecifične uzroke stresa, kao što su sastav hrane, promjene u prehrani, nestašice hrane, klimatske promjene, zaraze i drugi (Ribot i Roberts 1996: 67). Faktori stresa mogli su biti rezultat naglih i znatnih klimatskih promjena koje su obilježile rani i srednji gravetijen. Takve su promjene, poput naglog i šokantnog pada ili rasta temperatura ili promjena u izvorima hrane, mogle znatno utjecati na fiziologiju, metabolizam i mogućnosti prilagodbe organizma (Dočkalová i Vančata 2005: 301). Indikatori nespecifičnog stresa pokazatelji su generalnog zdravstvenog stanja populacija koji nam, putem osteološkog materijala na kojemu su vidljivi, govore o stresnim događajima koji su utjecali na pojedinca tijekom njegova razvoja.

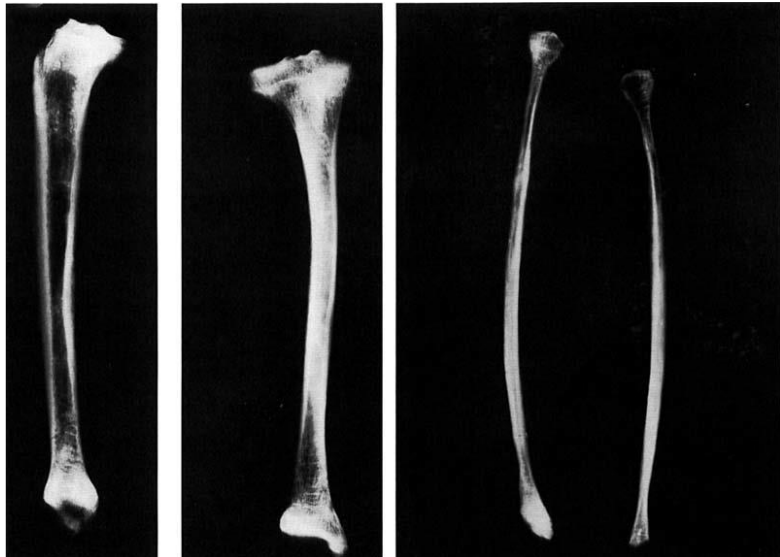
U gornjopaleolitičkom uzorku nalaze se primjeri hipoplazija zubne cakline, Harrisovih linija, porotične hiperostoze i nespecifičnog patološkog poroziteta, periostitisa i *cribre orbitalie*. Najčešće se u uzorku pojavljuje hipoplazija zubne cakline koja čini gotovo polovicu svih

indikatora nespecifičnog stresa (25 primjera, 48 %). Po učestalosti ju slijede Harrisove linije prisutne na 14 pojedinaca (27 %). Porotična hiperostoza sljedeća je sa šest primjera (12 %), dok je iza nje periostitis s pet primjera (10 %). *Cribra orbitalia* sačinjava samo 4 % svih indikatora nespecifičnog stresa (dva primjera) (Slika 29). Važno je ponoviti da na veliku učestalost hipoplazije zasigurno utječe i diferencijalna očuvanost lubanje i dentalnih ostataka u usporedbi s postkranijalnim kosturom.

Hipoplazija zubne cakline odnosi se na zubni defekt do kojega dolazi zbog poremećaja ili pritiska u razvoju. Makroskopski je vidljiva na vanjskoj površini zuba, a pojavljuje se u obliku horizontalnih plitkih žljebova ili udubina te može biti lokalizirana na određenom dijelu zuba. To je poremećaj u debljini zubne cakline koji je uzrokovan preranim odumiranjem ameloblasta, stanica cakline (Ribot i Roberts 1996: 68-69). Rezultat je metaboličkog poremećaja i najčešće upućuje na epizodu nespecifičnog stresa s utjecajem različitih faktora. Veća učestalost hipoplazije zubne cakline, kakva je prisutna i u gornjopaleolitičkom uzorku, uglavnom se interpretira kao pokazatelj nutritivnog nedostatka i nestašice hrane, kao i povećanog broja zaraznih infekcija (Ribot i Roberts 1996: 77). Budući da u ovom uzorku gotovo uopće nisu vidljive zarazne bolesti, što ne znači nužno da ih nije bilo, vjerojatnije je da su uzrok uglavnom problemi vezani uz prehranu.

Harrisove linije horizontalne su linije vidljive radiografski na dijafizama dugih kostiju (Slika 30). Najčešće su prisutne na distalnim krajevima goljeničnih kostiju (Ribot i Roberts 1996: 71). Uzrokuje ih usporavanje ili zastoje razvoja duge kosti uslijed stresa. Budući da su Harrisove linije pronađene i u pojedinaca bez popratnih zdravstvenih problema, njihova etiologija nije sasvim poznata (Ribot i Roberts 1996: 71). Osim što su učestale kod djece koja su izložena razdobljima stresa, javljaju se i kod odraslih osoba s osteoporozom kao ojačanje kostiju (Ameen et al. 2005: 283). Što se tiče njihove distribucije u trenutnom uzorku, najviše Harrisovih linija nalazi se na goljeničnim kostima (na 11 pojedinaca), što se slaže s podacima iz literature. Četiri je uzorka s linijama na lisnim kostima, tri na metatarzalnim i palčanim

kostima, dva na bedrenim kostima te po jedan uzorak s linijama na nadlaktičnoj kosti i falangama. Iako za većinu slučajeva Harrisovih linija u literaturi ovog rada nije zabilježena dob u kojoj su se one pojavile, prema podacima koji jesu dostupni, linije su uglavnom zastupljene u ranom djetinjstvu, u vrijeme odvikavanja djeteta od dojenja, do otprilike 2. ili 3. godine



Slika 30. Rendgenska snimka goljenične kosti i lisnih kostiju Arene Candide 2 s Harrisovim linijama (prema: Formicola 1995: 407).

života, te u kasnijem djetinjstvu, do 13. ili 14. godine. Prestankom dojenja, djetetu se oduzima osnovni izvor nutrijenata i prirodnih antitijela koje dobiva od majke, što izlaže dijete bakterijskim infekcijama, proljevu i pothranjenosti (Ameen et al. 2005: 283). U ranom djetinjstvu djeca su također izložena različitim bolestima. Učestalost Harrisovih linija u kasnijem djetinjstvu, do oko 13. godine, može biti povezano s naglim rastom do kojega dolazi u toj dobi, koji također predstavlja stres za organizam. U trenutnom uzorku Harrisove linije u asocijaciji su s drugim patološkim stanjima. Četiri pojedinaca s ozbiljnim sustavnim poremećajima pokazuju i tragove Harrisovih linija (Arene Candide 3, Dolní Věstonice 15, Romito 2 i Sunghir 3). Pojava linija također je u uzorku na istim pojedincima asocirana s traumama, hipoplazijom zubne cakline i periodontalnom bolesti. Ovakva je situacija očekivana, budući da sustavni poremećaji, traume i periodontitis podrazumijevaju lošije zdravstveno stanje i osjetljivost organizma na uzroke stresa.

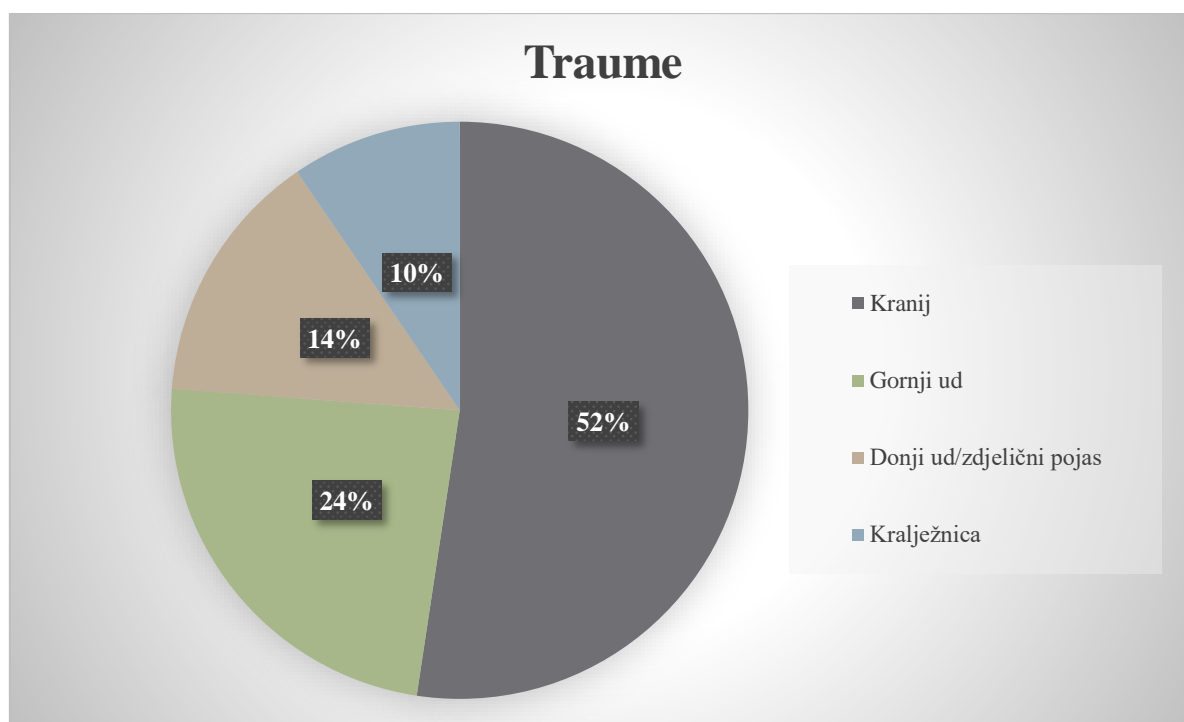
Porotična hiperostoza (PH) lubanjskog svoda (*cribra cranii externa*) i krova orbite (*cribra orbitalia*) vrste su porotične hiperostoze. *Cribra cranii externa* je porozitet ektokranijalne površine lubanje uzrokovan širenjem spužvastog tkiva diploe kao reakcija na povećane hematopoetske zahtjeve tijekom ranog djetinjstva (Vercellotti et al. 2010: 359). Uključuje stanjivanje vanjskog sloja lubanje, čime se izlaže spužvasto tkivo koje se nalazi ispod (diploe), što uzrokuje porozitet (Ortner 2003: 102). Često je simetrična i najčešće zahvaća čeone i tjemene kosti te zatiljnu kost (Vercellotti et al. 2010: 359). *Cribra orbitalia* obuhvaća porozitet i porotične promjene na krovu orbite. Vrlo različita patološka stanja mogu dovesti do stvaranja

ovakvog poroziteta – anemija zbog nedostatka željeza, zarastanje upalnih procesa koji su nastali kao rezultat traume ili upale tjemena (periostitis, osteitis, osteomijelitis), tumori, rahitis i druga. Stoga porotična hiperostoza i *cribra orbitalia* nisu znakovi specifične bolesti, već simptom cijelog spektra patologija (Ortner 2003: 102). Budući da je bez mikroskopske analize gotovo nemoguće utvrditi točnu etiologiju ili dijagnozu na temelju opisanog poroziteta, paleopatološke analize trebale bi se ograničiti na klasificiranje navedenih dvaju stanja pod indikatore stresa (Ortner 2003: 105). Iz literature je poznato da je PH najzastupljenija u poljoprivrednim populacijama, dok je u lovaca i skupljača rijetka (Vercellotti et al. 2010: 359), ali očigledno se pojavljuje i u gornjem paleolitu. U arheološkim populacijama puno je češća kod djece nego u odraslih osoba (Ortner 2003: 102). Kao i kod hipoplazije zubne cakline, smatra se da je veća učestalost porotične hiperostoze povezana s nutritivnim nedostatcima, nestašicom hrane i većim brojem zaraza (Ribot i Roberts 1996: 77). U uzorku se nalazi šest pojedinaca s porotičnom hiperostozom lubanjskog svoda (11 %) i samo dvije osobe na kojima je pronađena *cribra orbitalia* (4 %).

Posljednji je indikator nespecifičnog stresa periostitis, odnosno periostalne reakcije na površinama dijafiza dugih kostiju. Periostitis generalno upućuje na upalni proces periosteuma uslijed kojeg se stvara subperiostalna nova kost na površini (Ribot i Roberts 1996: 70). Periostitis može biti uzrokovan širokim spektrom faktora. Može se smatrati bolešću sam po sebi, ali i dijelom šireg patološkog stanja, poput sifilisa. Najčešće je rezultat traume i infekcije ili upale (Ortner 2003: 208). Kao i prethodna dva stanja, periostitis se veže za veliki broj različitih bolesti i etiologija i nezgodno mu je sa sigurnošću pripisivati određenu dijagnozu u arheološkim uzorcima. Mjesto na kojemu se periostitis najčešće pronalazi na arheološkim uzorcima je dijafiza goljenične kosti, ali nije sa sigurnošću objašnjeno koji je tomu razlog (Ortner 2003: 209). Na takvu distribuciju sigurno utječe činjenica da se periostitis u sifilisu stvara uglavnom na kostima koje su blizu površine kože, ali i činjenica da su kosti koje nisu prekrivene debelim slojem mišića, poput goljenične kosti, osjetljivije na traume (Ortner 2003: 209). U trenutnom uzorku nalazi se pet pojedinaca s periostitisom koji nema ni približno poznatu etiologiju. Za razliku od navedene distribucije iz literature, u ovom uzorku prevladava periostitis na bedrenim kostima (3) uz samo jedan primjer periostitisa na goljeničnoj kosti i jedan na lakatnoj kosti. Periostitis koji je u literaturi zabilježen kao dio većeg sustavnog patološkog stanja (Brno 2 – bedrene kosti, nadlaktična kost, lakatna kost) ili posljedica traume (Villabruna 1 – lijeva goljenična kost; Lagar Velho 1 – donja čeljust, lijeva palčana kost) nije uključen u kategoriju indikatora nespecifičnog stresa, već u kategorije kojima pripada primarna

etiologija. Da su ti slučajevi uključeni u ovaj skup nalaza, pet primjera nalazilo bi se na bedrenim kostima, dva na goljeničnim i lakatnim kostima te po jedan na palčanoj, nadlaktičnoj kosti i donjoj čeljusti. Naposljetku, periostitis je postao vrlo važan faktor u procjeni zdravstvenog stanja arheoloških populacija. Međutim, iako je vrlo vjerojatno najčešće rezultat upale, gotovo je nemoguće sa sigurnosti odrediti koliko je slučajeva zaista te etiologije. U arheološkim populacijama učestalost periostitisa povećava se povećanjem stresnih uvjeta života (Ortner 2003: 209).

Traume



Slika 31. Distribucija traumi po anatomskim regijama.

Zanimljivu sliku daje patološka kategorija traumi u uzorku (Slika 31). Na 26 od ukupno 46 uključenih lokaliteta, više od 50 %, prisutan je barem jedan uzorak s primjerom traume. Traume prisutne u uzorku gotovo su u potpunosti frakture ili posljedice fraktura. Jedan je primjer dislokacije ramenog zgloba, nekoliko primjera površinskih ozljeda koje su rezultat oštećenja mekog tkiva te šest primjera ubodnih ozljeda ili posljedica litičkih artefakata koji su potencijalno činili vrhove kopalja ili strelica. Distribucija traumi po anatomskim regijama posebno je zanimljiva (Slika 31). Od ukupno 42 primjera traumi u uzorku, najveći broj traumi zabilježenih u literaturi, njih 22 (52 %), nalazi se na lubanji i uključuje površinske ozljede ili frakture. Ozljeda gornjih udova ili ramenog pojasa deset je (24 %), dok je ozljeda donjih udova ili zdjeličnog pojasa šest (14 %). Samo je četiri ozljede kralježnice (10 %) i sve su ubodne rane ili oštećenja u kojima je još uvijek uglavljen dijelić projektila koji je u razdoblju paleolitika činio dio oružja.

Godine 1995., u koautorstvu s Thomasom D. Bergerom, Erik Trinkaus objavio je članak „*Patterns of trauma among the Neandertals*“. Autori u anatomskoj distribuciji ozljeda na tijelu neandertalaca, ali i drugih ljudskih skupina vide implikacije o određenim obrascima ponašanja tih skupina, kao i mogućnost boljeg razumijevanja njihovih aktivnosti. Cilj članka bio je otkriti uzrok distribucije ozljeda neandertalaca, obilježene velikom učestalošću ozljeda glave i vrata.

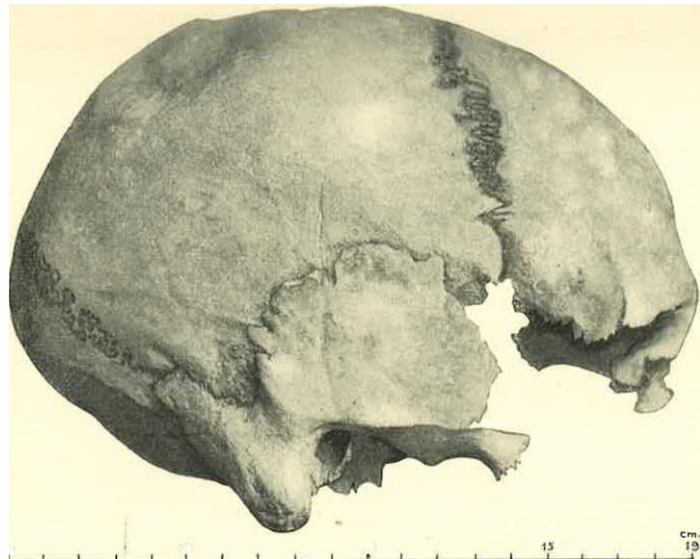
Usporedili su i analizirali tri recentna arheološka uzorka, tri moderna klinička uzorka te jedan specijalizirani atletske, kako bi se odredila anatomska distribucija ozljeda svih triju skupina i našle potencijalne poveznice ili razlike među njima. Autori upozoravaju na mogućnost da je uzorak neandertalaca generalno vrijedio za sve kasnopaleolitičke populacije, što se i dokazalo novijim istraživanjima (Trinkaus 2012: 3693). Naime, otkriveno je da se identični uzorak anatomske distribucije ozljeda nastavlja i u gornjem paleolitiku, što se podudara i s rezultatima ovog rada (Trinkaus 2012: 3693). Rezultati analiza pokazali su visoku učestalost ozljeda vrata i glave neandertalaca uz vrlo mali broj ozljeda donjih udova (Berger i Trinkaus 1995, 845). Naglasili su da nijedna od poznatih ozljeda donjeg dijela tijela ne bi onemogućila kretanje, dok su pojedine čak i trivijalne (Berger i Trinkaus 1995: 848). U ovom radu autori zaključuju da je anatomska raspodjela ozljeda u neandertalaca, s vrlo malim brojem ozljeda donjeg dijela tijela, gotovo isključivo rezultat lova velikih i opasnih životinja s male udaljenosti zbog neučinkovite tehnologije oružja u sklopu koje još nije postojao izbacivač koplja ili sulica. Oni ipak i tada naglašavaju da je mali broj ozljeda donjih udova mogao biti rezultat potrebe održavanja iznimno visokog stupnja mobilnosti koji je tim populacijama bio potreban za preživljavanje u srednjem paleolitiku, uslijed čega su potencijalno napuštali pojedince koji nisu bili u stanju pratiti ostatak grupe zbog starije dobi ili težih ozljeda nogu i stopala (Berger i Trinkaus 1995: 849). Njihovi ostatci vjerojatno nisu očuvani, što je potrebno uzeti u obzir u statističkim analizama raspodjele ozljeda.

Kao odgovor na vlastiti rad iz 1995. Trinkaus 2012. objavljuje članak „*Neandertals, early modern humans, and rodeo riders*“ u kojemu naglašava da su ozljede u kontekstu lova objašnjenje samo za dio uzorka koji su analizirali te da ih se treba sagledati u kontekstu novijih istraživanja. Iako tema njegova rada nije u potpunosti izravno povezana s ovim radom, vidljive su određene povezanosti u uzorcima, pri čemu postoji mogućnost da se uzorak neandertalskih traumi nastavlja u gornjem paleolitiku. Imajući na umu brojčanu razliku u uzorcima, pri čemu su Berger i Trinkaus (1995) u rad uključili 17 neandertalskih uzoraka, dok je tu riječ o ukupno 37 uzoraka s traumom s gornjopaleolitičkih lokaliteta, vidljiva je sličnost u distribuciji. Dok je u cijelom neandertalskom uzorku, čija se distribucija vrlo vjerojatno nastavlja i kasnije, 29,6 % traumi u području glave i vrata te 25,9 % u području gornjih udova i ramena, u trenutnom je gornjopaleolitičkom uzorku situacija relativno slična. Velika većina traumi nalazi se na lubanji, čak 52 % (22). U odnosu na rezultate Bergera i Trinkausa (1995), sličan je postotak traumi gornjeg uda, iako je, u odnosu na kranijalne rezultate, puno manji, 24 % (10 uzoraka). Postotak i broj traumi donjeg uda i zdjelice relativno je manji od onoga iz njihova rada, bez obzira na

njihov manji uzorak. Tu svakako ulogu igra očuvanost ljudskih kostiju i stanje u kojima su pronađene. Ovakva neproporcionalna učestalost ozljeda ruku i glave te nedostatak ozljeda donjih udova zasigurno je rezultat kombinacije faktora koji nisu međusobno isključivi. Trinkaus (2012) napominje da su kraniofacijalni ostatci generalno bolje paleontološki očuvani, što utječe na njihovu veću učestalost u uzorku. Također, budući da su kosti lubanje potkožne, male ozljede glave u većini slučajeva ostavljaju trag na kosti koja se nalazi ispod, dok će slična ozljeda ruke ili noge oštetiti samo meko tkivo, ali ostati paleontološki nevidljiva (Trinkaus 2012: 3692). Važno je napomenuti da i manjak ozljeda donjih udova može uzrokovati naizgled puno veću učestalost ozljeda gornjih udova i glave. Naime, jedna od interpretacija ovog nedostatka smatra da se zbog konstantne potrebe za mobilnosti u svrhu preživljavanja ovih skupina ljudi naprosto moralo zapostavljati članove koji zbog određene ozljede ili stanja nisu mogli pratiti grupu, nakon čega ih se ostavljalo da umru na mjestima gdje se njihovi ostatci nisu sačuvali. Ozljede koje bi potpuno onemogućile kretanje ili sudjelovanje u aktivnostima zajednice vrlo su rijetke u ranijim razdobljima, a zacijeljeni prijelom gležnja osobe Vado all'Arancio 1 iz epigravetijena najraniji je poznati primjer ozljede donjeg uda koja je mogla privremeno onemogućiti kretanje. Niz starijih primjera ozljeda nogu i stopala rezultirao je ili jednostranim osteoartritisom ili prijelomima koji nisu sprečavali oslanjanje težine i, bez obzira na razinu boli, nijedna trauma donjeg uda prije završnog pleistocena ne bi onemogućila kretanje. Zanimljivi su i primjeri ranih modernih gornjopaleolitičkih osoba, kao što su Dolní Věstonice 15 ili Sunghir 3, s robusnim i razvijenim, pa i mobilnim donjim udovima unatoč izraženim razvojnim ili degenerativnim patološkim promjenama.

Pleistocenski ljudi žive opasan život uz veliki rizik od ozljeda, veliku učestalost razvojnih poremećaja, kratki životni vijek i stresne uvjete života. Različiti faktori utječu na distribuciju traumi po anatomskim regijama – potencijalni lov na blizinu ili lov općenito, potreba za mobilnosti, međuljudsko nasilje i veća osjetljivost neurokranija. Lov je jedna od osnovnih aktivnosti gornjopaleolitičkih društava, a popraćen je velikim rizicima i opasnostima po zdravlje sudionika. U gornjem paleolitu dolazi do razvoja i široke upotrebe učinkovitog bacačkog oružja, čime se omogućuje rutinski lov sa sigurne udaljenosti. Budući da su tijekom pleistocena hominini i životinje međusobno vršili pritisak zbog preklapajućih interesa i staništa, to je razdoblje bilo obilježeno izravnim kontaktom i sukobima, što je neizbježno dovodilo opasnog bliskog kontakta. Smanjenjem iskoristivog teritorija i pogoršanjem klimatskih uvjeta sasvim je sigurno dolazilo i do češćih kontakata skupina ljudi pod pritiskom za resursima, što je vrlo lako moglo dovesti i do nasilnih međuljudskih sukoba. Neke od

primjera traumi iz uzorka, na primjer smrtonosnu cervikalnu traumu muškarca Sunghir 1 ili tešku kranijalnu traumu tupim predmetom žene Cro-Magnon 2, najizglednije je interpretirati kao posljedice takvih nasilnih događaja, iako nije moguće utvrditi točan kontekst u kojemu je do njih došlo. Ako je do takvih traumi došlo suprotstavljanjem lice u lice, vjerojatnije je da bi se te ozljede očitovale na lubanji, vratu i gornjim udovima (Slika 32). U ovoj je



Slika 32. Primjer kranijalne traume na desnoj tjemenoj kosti (Veyrier 1) (prema: Pittard i Sauter 1945: 161).

kategoriji važno naglasiti i veliku vjerojatnost nesreća. Iako je intrigantno traume nanešene projektilima, kao što su Voloshskoe, Vasil'evka ili San Teodoro 4, interpretirati kao posljedicu nasilja, moguće je i da su nastale u nesretnim slučajevima u lovu ili svakodnevnom životu.

Specifični uzroci traumi na ovim prapovijesnim pojedincima mogu biti vrlo raznoliki, od lova, preko nesreća, do međuljudskog nasilja. Uzimajući to u obzir, vrlo je nezahvalno generalizirati o traumama i praktičnije je analizirati svaki slučaj pojedinačno, nego ići u potragu za globalnim i objedinjujućim uzrocima.

U gornjopaleolitičkom uzorku uključenom u ovaj rad traume čine jednu od najzastupljenijih patoloških kategorija s ukupno 38 uzoraka. Njihov broj ističe se u gravetijenu, gdje čine 35,29 % od svih patoloških promjena. Brojčano najveća kategorija su samo u magdalenijenu sa sedam primjera. U orinjasijenu su najzastupljenije u Mladeču, dok se u gravetijenu ističu u Dolní Věstonice i Sunghiru. Dolní Věstonice i Sunghir istaknuti su u arheološkom uzorku kao lokaliteti s kvalitetno sačuvanim osteološkim materijalom i interesantnim ukopima, kao što je trojni ukop iz Dolní Věstonice ili tri bogato ukrašena pokojnika iz Sunghira, što potencijalno upućuje na diferencijalne ukopne prakse patoloških pojedinaca. Takva je arheološka situacija zasigurno uvelike zaslužna za statističke rezultate.

Osteoarthritis i degenerativne promjene zglobova

Uzorci i morfološke promjene na kostima koji su pripisani ovoj kategoriji često su u literaturi opisani samo kao „degenerativne promjene“. U gornjopaleolitičkom uzorku nalaze se slučajevi osteoartritisa uzrokovanog različitim traumama ili starenjem, entezopatije, Schmorlova hernija, medijalni epikondilitis te patološke promjene opisane isključivo morfološki, poput osteofita, stvaranja nove kosti, egzostoza, poroziteta i drugih. U ovom su radu sve navedene promjene svrstane u istu kategoriju koja generalno obuhvaća degenerativne ili druge patološke promjene zglobova, uključujući hipertrofične i atrofične, odnosno erozivne. Ove nam patološke promjene na jako općenitoj razini potencijalno daju uvid u vrste, razine i intenzitet aktivnosti kojima su se bavile arheološke populacije, u njihove dnevne, habitualne radnje, a kad je riječ o pojedincima uznapredovale dobi, daju nam uvid i u senilne promjene kostiju od kojih su patili pojedinci koji su doživjeli dovoljno duboku starost. Učestalost ove patološke kategorije očigledno je veća u ranom gornjem paleolitu, u orinjasijenu i gravetijenu, a u kasnijim razdobljima smanjuje se. Kao i druge kategorije, fokusirana je na srednjoistočnu Europu.

Artritis je generalno, uz traumu i infekciju, jedan od osnovnih uzroka koštanih patologija u arheološkom koštanom materijalu (Ortner 2003: 545), a odnosi se na upalu zglobova koja uzrokuje degenerativne promjene. Osteoarthritis je danas najzastupljenija bolest zglobova koja se uglavnom dijagnosticira na temelju boli u zglobovima i suženoga zglobnog prostora, što nije moguće za arheološki materijal. Istovremeno, međutim, u koštanom su materijalu vidljivi određeni znakovi poput eburnacije, skleroze ili osteofita, koji su znakovi već uznapredovalog artritisa (Ortner 2003: 545), što otvara pitanje o broju blažih slučajeva osteoartritisa koji jednostavno nisu prepoznati u arheološkom materijalu. Ovakve je činjenice važno imati na umu u pripisivanju te specifične dijagnoze koštanim ostatcima, budući da se kliničko i paleopatološko shvaćanje osteoartritisa može izraženo razlikovati. Veliki broj koštano-mišićnih patoloških stanja vrlo je teško ili čak nemoguće točno dijagnosticirati u arheološkim uzorcima (Ortner 2003: 545). Važno je napomenuti da je osteoarthritis moguće prepoznati i u određenim fenomenima reparacije zgloba koji se javljaju kao odgovor na to patološko stanje, kao što su osteofiti ili skleroza (Ortner 2003: 547). U trenutnom uzorku, najviše promjena koje su zabilježene kao osteoartritične nalazi se na kostima šaka (najviše druga proksimalna falanga), koljenu (4), kralješcima (3) i kuku (3). Osteoarthritis lakatnog zgloba rijedak je u modernim uzorcima, dok su neki autori došli do rezultata da je u arheološkim uzorcima relativno čest (Ortner 2003: 548). U trenutnom gornjopaleolitičkom uzorku ipak se nalaze dva

slučaja. U arheološkim uzorcima osteoartritis se očituje u subhondralnoj kosti, na njezinim rubovima ili u spužvastom koštanom tkivu. Artritično uništavanje zglobnih površina vidljivo je kao porozitet koji je često popraćen eburnacijom (poliranjem) (Ortner 2003: 550). Iako se zbog kulturoloških razlika između društava, lokalnih okolnosti, kao i različitih društvenih uloga pripadnika društva, distribucija, učestalost i intenzitet osteoartritisa razlikuju i iako nekoliko različitih faktora utječe na njegov razvoj, osteoartritis uvelike ovisi o stresu za organizam (Ortner 2003: 550).

U arheološkom materijalu Schmorlova hernija vidljiva je kao ovalna udubina na tijelu susjednog kralješka okružena reaktivnom kosti. Ne javljaju se u djece i adolescenata, a česte su u donjim prsnim i slabinskim kralješcima (Ortner 2003: 550). Njihova se pojava veže uz različite faktore, poput metaboličkih, traumatskih, degenerativnih i drugih, a njihova uloga kao indikatora tjelesne aktivnosti u arheološkim populacijama još nije sigurna. Samo je jedan primjer prisutan u trenutnom uzorku (Dolní Věstonice 15).

Entezopatije su patološke promjene enteza, mjesta na kojima se tetive ili ligamenti spajaju s kosti. Entezofit je, nadalje, koštani trn koji se stvara uz hvatišta tetiva ili ligamenata¹⁸. Ove su patološke promjene česte u starijih ljudi, ali javljaju se i uslijed pretjeranog i opetovanog korištenja, traumi ili patoloških stanja kao što je difuzna idiopatska skeletna hiperostoza (Villotte et al. 2010: 224). Entezopatije, koje se još smatraju i mišićno-koštanim indikatorima stresa, često se koriste u rekonstrukciji i interpretaciji životnih navika i obrazaca aktivnosti (Villotte et al. 2010: 224). Studije su pokazale da vjerojatnost stvaranja entezopatija raste s dobi te da su one povezane s aktivnosti i fizičkim stresom (Villotte et al. 2010: 231). Villotte i suradnici (2010) dokazali su da je učestalost entezopatija veća u skupinama uzoraka s manualnim radnicima koji se bave fizički zahtjevnim poslovima (231). U trenutnom uzorku entezopatije su, prema literaturi, prisutne na šest lokaliteta, što dakle potencijalno upućuje na sudjelovanje u fizički težim zadacima ili na zahtjevne uvjete života.

Samo je jedan slučaj medijalnog epikondilitisa zabilježen u uzorku, mladi muškarac Baouso da Torre 2 (Villotte et al. 2017: 467). Medijalni epikondilitis je upala mišića koji polaze s medijalnog nadzglavka nadlaktične kosti, a rjeđi je od lateralnog epikondilitisa ili „teniskog lakta“. Najčešće je vezan za pokret bacanja iznad razine glave, poput bacanja koplja¹⁹.

¹⁸ „entezofit“ <http://struna.ihjj.hr/naziv/entezofit/46617/#naziv>, pristupljeno 7. srpnja 2022.

¹⁹ „medijalni epikondilitis“ <http://www.msd-prirucnici.placebo.hr/msd-prirucnik/ozljede-i-trovanja/tjelovjezba-i-sportske-ozljede/medijalni-epikondilitis>, pristupljeno 7. srpnja 2022.

Imajući na umu da ne možemo uvijek detaljno i precizno dijagnosticirati određene degenerativne promjene zglobova arheoloških pojedinaca i da svaka od tih dijagnoza nadalje vuče veliki broj potencijalnih uzroka, sve navedene patološke promjene između ostalog nam govore o dinamičnom, aktivnom i teškom životu u opasnom i fizički zahtjevnom okruženju. Njihova je najčešća etiologija biomehanički stres koji uzrokuje određena tjelesna aktivnost, a u populacijama će se učestalost razlikovati prema aktivnostima, čime potencijalno može pružiti uvid i u podjelu rada na temelju spola i dobi.

Kongenitalne i razvojne anomalije

Gornjopaleolitički uzorak obilježen je neobično visokom učestalosti kongenitalnih i razvojnih anomalija, koje upućuju na abnormalne razvojne procese koji mogu biti rezultat genetičkih varijanti ili okolišnih ili bihevioralnih pritisaka koji utječu na razvoj. Iako nije sasvim jasno što je dovelo do visoke frekvencije i vidljivosti ovakvih anomalija u gornjem paleolitiku, one se povezuju s posebnim ukapanjem pojedinaca koji su bili drugačiji od ostatka skupine, što je potencijalno dovelo do bolje očuvanosti njihovih ostataka, ali i s mogućom visokom razinom konsangviniteta pleistocenskih populacija (Trinkaus 2018: 2 SI). U uzorku se nalaze sustavne razvojne anomalije, promjene na lubanji, dentalne anomalije, anomalije u srastanju, ali i neuobičajene proporcije u odnosu na komparativnu skupinu ljudi. Klasifikacija primjera u ovu kategoriju uvelike je rađena prema radu Erika Trinkausa (2018) o učestalosti razvojnih anomalija u pleistocenskim populacijama u kojemu donosi pregled poznatih anomalija i njihovu diferencijalnu dijagnozu te ih stavlja u širi kontekst u kojemu one otvaraju pitanja o preživljavanju takvih pojedinaca, razinama pritiska, populacijskoj dinamici i obrascima ukapanja pleistocenskih populacija (Trinkaus 2018: 11941). U ovu su kategoriju također uključene određene morfološke promjene nepoznate specifične etiologije za koje su autori pretpostavili da su razvojnog ili kongenitalnog porijekla, kao što je, primjerice, asimetrija gornjih ili donjih udova. Neke od razvojnih anomalija u uzorku neobične su, ali nisu iznimne u modernih ljudi, dok su određene abnormalnosti vrlo rijetke. Razvojne anomalije u uzorku variraju između bezazlenih osifikacija i teških sustavnih poremećaja. Sustavni poremećaji u uzorku odnose se na akromezomeličnu displaziju, odnosno patuljasti rast osobe Romito 2, pretpostavljeni X-vezani nasljedni hipofosfatemični rahitis Arene Candide 3 i sustavnu displaziju nepoznate etiologije Dolní Věstonice 15. Uz indikatore nespecifičnog stresa, ove nepravilnosti razvojnih procesa mogu se podijeliti na sustavne i lokalizirane po anatomskom elementu. U ovom kontekstu u uzorku nalazimo Arene Candide 3, gotovo potpuni kostur kojemu su dijafize dugih kostiju abnormalno zakrivljene i kratke uz entezopatije, a promjene su vidljive i na lubanji, te sveukupno upućuju na sustavni poremećaj, dok su prisutni i primjeri poput Arene Candide 2 s vrlo lokaliziranom anomalijom nepravilnog srastanja sinhondroza križne kosti. Navedene se anomalije dijele i prema etiologiji na one čija se etiologija može procijeniti ili barem približno zaključiti te one nepoznate etiologije koje mogu imati mnogo različitih uzroka. Stoga se uzorak sastoji od primjera poput bilateralnih akromijalnih kostiju muškarca Villabruna 1, ali i primjera simetrično anteriorno zakrivljenih bedrenih kostiju dječaka Sunghir 3 bez poznate etiologije.

Prema podacima iz sinteze Erika Trinkausa (2018) u ovom je uzorku prisutno četiri kongenitalne ili razvojne anomalije kojima je učestalost manja od 0,01 % i osam anomalija kojima etiologija nije poznata. Iznimno rijetke anomalije uključuju X-vezani hipofosfatemični rahitis (Arene Candide 3), akromezomeličnu displaziju (Romito 2), neuobičajeni obrazac prekobrojnih zubi (Pataud 1) i izraženu asimetriju gornjih udova (Barma Grande 2).

Većina pojedinaca koji su patili od kongenitalnih anomalija doživjela je odraslu dob (npr. Arene Candide 3 ili Dolní Věstonice 15), dok su subadulti u uzorku doživjeli barem dvije do tri godine, što potencijalno upućuje na majčinu skrb. Činjenica da odrasli pojedinci s navedenim anomalijama nisu samo preživjeli do uznapredovale dobi unatoč poremećaju, već su na neki način i sudjelovali u aktivnostima zajednice, upućuje na određenu razinu društvene skrbi (Trinkaus 2018: 11943). Naposljetku, budući da se određeni kongenitalni poremećaji povezuju s genetskim varijantama, pri čemu su određene anomalije, poput dentalnih ili vertebralnih, nasljedne, moguće je da je visoka učestalost ove kategorije uzrokovana visokom razinom konsangviniteta paleolitičkih populacija. Mala gustoća naseljenosti u pleistocenu i male skupine ljudi upućuju na određenu razinu srođivanja u lokalnim populacijama u gornjem paleolitiku. Erik Trinkaus (2018) zaključio je da se u kasnom pleistocenu učestalost kongenitalnih anomalija povećava, s najvećom koncentracijom u kasnijem srednjem i gornjem paleolitiku. U trenutnom gornjopaleolitičkom uzorku kategorija kongenitalnih anomalija jedna je od najvećih te je vidljiva konzistentna prisutnost navedenih anomalija s naglaskom na gravetijen i manjom zastupljenosti u magdalenijenu.

Zarazne bolesti, metaboličke bolesti i upale

Sve tri kategorije patoloških stanja u literaturi se pojavljuju uglavnom kao interpretacije autora koje se temelje na distribuciji koštanih promjena koje bi se inače svrstavale u indikatore nespecifičnog stresa. Naime, navedene je vrste patologija vrlo zahtjevno s pouzdanošću utvrditi samo iz osteoloških ostataka tolike starosti, što dovodi do ograđivanja od vrlo definiranih, isključivih dijagnoza i etiologija. Kategorija zaraznih i metaboličkih promjena nalazi se samo u gravetijenu i azilijenu s gotovo zanemarivom učestalosti.

Širenje i djelovanje zaraznih bolesti ovisno je o zaraznom agensu, brzini infekcije i otpornosti domaćina (Theodorakopoulou et al. 2020: 678). Važno je napomenuti doduše da u gornjem paleolitu širenje zaraznih bolesti nije bilo potpomognuto činjenicom da su paleolitičke zajednice živjele u vrlo malenim grupama te da je do širenja navedenih bolesti i doticaja s novima došlo tek s pojavom poljoprivrede, domestikacijom životinja i životom u većim zajednicama (Theodorakopoulou et al. 2020: 679). Dokaza nezaraznih bolesti, kao što su rak ili dijabetes, gotovo uopće nema (Theodorakopoulou et al. 2020: 679), pri čemu valja imati na umu da je vrlo teško dokazati prisutnost takvih bolesti ukoliko one nisu zahvatile i koštani sustav. Na nekoliko primjera u uzorku, zarazne bolesti na razini sustava, poput infekcije parazitima koja je dovela do megaloblastične anemije, pretpostavljene su na temelju nelokaliziranog, sistemskog periostitisa. Slična je situacija kod muškarca Brno 2 koji je na većini dugih kostiju imao tragove akutnog periostitisa, no za kojega je općenito pretpostavljena samo kronična upala zaraznog ili metaboličkog porijekla (Oliva 1999: 149). Cro-Magnon 1 (Alpha) jedan je od najpoznatijih kontroverznih primjera znanstvenog dijaloga o potencijalnim etiologijama patoloških promjena na kostima. Na temelju subperiostalnih lezija na lubanji, bedrenim kostima i zdjelici ovog gornjopaleolitičkog muškarca znanstvenici su predložili nekoliko mogućih etiologija – histiocitoza X (sistemski poremećaj), neurofibromatoza tip 1 (nasljedna bolest) i aktinomikoza (infekcija). Etiologija nije sa sigurnošću određena. Tuberkuloza je jedna od najučestalijih zaraznih bolesti u kamenom dobu, uzrokovana bakterijom *Mycobacterium tuberculosis* (Theodorakopoulou et al. 2020: 678). Međutim, u trenutnom je uzorku pretpostavljena samo u jednom slučaju (Ibousseries, osoba A) na temelju fuzije sakroilijakalnog zgloba te periostalnih i osteolitičkih lezija (Aymard et al. 2007: 541).

Metaboličke bolesti ili poremećaji javljaju se kad određene nepravilne kemijske reakcije u tijelu mijenjaju normalne metaboličke procese uzrokujući različita patološka stanja. Mnogi metabolički poremećaji očituju se i u prisutnosti porotične hiperostoze ili *cribre orbitalie*. U

uzorku mlade žene Irlich 1 s magdalenijenskog lokaliteta Neuwied Irlich pretpostavljen je skorbut na temelju grubo vlaknate ili satkane kosti na dijafizama lijeve bedrene i lakatne kosti (Orschiedt et al. 2017: 211).

Kategorija upala općenito je vrlo opsežna i teoretski obuhvaća sve upalne reakcije kostiju, kao primjerice periostitis. Takvi su slučajevi već obrađeni u indikatorima nespecifičnog stresa. U trenutnom uzorku nalaze se sljedeće upalne reakcije: *otitis media* (akutna upala srednjeg uha), perisinusitis (upala gornjeg sagitalnog sinusa) i miotendinitis. Upala srednjeg uha i perisinusitis pretpostavljeni su na temelju vrlo lokalizirane patološke promjene, poput nedostatka lentikulatnog nastavka nakovnja (Dolní Věstonice 14) (Trinkaus 2006: 429) ili poroziteta u gornjem sagitalnom sinusu (Mladeč 5) (Teschler-Nicola et al. 2006: 477). U uzorku se nalaze u orinjasijenu, gravetijenu i azilijenu. Iz rezultata se ne mogu donijeti relevantni zaključci.

Tumori i slične tvorbe

Osim benignih osteoma, koji su relativno česti u arheološkim uzorcima, prema očuvanom materijalu, tumori u prapovijesnim populacijama vrlo su rijetki. U trenutnom uzorku nalaze se tri pojedinca s kružnim i kompaktnim osteomima (Mladeč 5 – orinjasijen; Brno 2 – gravetijen; Moča – magdalenijen), od kojih se dva nalaze na čeonoj kosti. Drugi slučajevi samo su nesigurne pretpostavke o mogućim malignim bolestima gornjopaleolitičkih pojedinaca na temelju, primjerice, poroziteta na bedrenim kostima. Osteom je benigna koštana tvorevina koja se sastoji od guste lamelarne kosti, a javlja se gotovo isključivo na lubanji (Ortner 2003: 506).

7. ZAKLJUČAK

Veliki broj ograničenja obilježio je izradu ovog diplomskog rada. Iznimno asimetričan broj uzoraka po razdobljima, regijama i kategorijama onemogućio je donošenje statistički značajnih zaključaka. Nedostupnost određenih izvora ograničila je detaljnost pregleda i izvještaja o patološkim stanjima. Fragmentiranost materijala i njihova starost uvjetovala je nesigurne i raznolike interpretacije i dijagnoze koje su potencijalno dovele do određenih pristranosti u uzorku. Iz predmetnih podataka ipak se može sintetizirati da u gornjopaleolitičkom uzorku dominiraju dentalna patološka stanja, traume, indikatori nespecifičnog stresa i kongenitalna patološka stanja. Rezultati upućuju na relativno dobro zdravlje gornjopaleolitičkih populacija unatoč teškim uvjetima života, ali i na diferencijalnu očuvanost ostataka s većim brojem lubanja i zubi u uzorku. Učestalost patoloških kategorija po razdobljima i regijama ne mijenja se drastično i nije moguće donijeti zaključke na temelju tih promjena. Kongenitalne i razvojne anomalije visoke su učestalosti do magdalenijena, kad njihova zastupljenost naglo pada. Traume su relativno postojane prisutnosti kroz cijeli gornji paleolitik, a koncentrirane su u regiji lubanje i gornjeg uda. Iako je učestalost dentalnih patoloških stanja vrlo velika, osobito periodontitisa, oralno zdravlje gornjopaleolitičkih ljudi generalno je bolje od razdoblja koja slijede. Učestalost degenerativnih promjena zglobova pada nakon gravetijena. Zarazne i metaboličke promjene, tumori i upale konzistentno su male zastupljenosti kroz sva razdoblja, zahvaljujući slaboj vidljivosti u osteološkom materijalu. U uzorku su istaknuti gravetijen kao kultura i srednjoistočna Europa kao regija u kojima su sve vrijednosti puno veće zbog brojčane nadmoći lokaliteta i uzoraka.

Iako nam istraživanja kojima je cilj utvrditi određene obrasce u neizmjenjano širokoj slici paleolitika mogu dati uvid u vrlo opće uzorke ponašanja i života, patološke promjene, ozljede i reakcije na različite pritiske bez sumnje su se uvelike razlikovali, ne samo između udaljenih grupa na različitim prostorima, već i bliskih skupina ljudi na malim teritorijima, pa čak i među samim pojedincima. Patološke promjene istovremeno su objektivna kategorija koja može biti egzaktno utvrđena, ali i vrlo individualan fenomen koji predstavlja mozaik konteksta, ponašanja, društvenog okruženja i života osobe te ovisi o nezamislivo mnogo faktora. Arheološki i osteološki materijal ne može obuhvatiti svu raznolikost koja je oduvijek bila prisutna, već nam može pružiti uvid u obrasce koji su se kroz prošlost učestalo ponavljaju. Pri izradi statističkih izračuna i u potrazi za takvim obrascima u toliko velikom skupu nalaza i toliko opsežnom temporalnom i vremenskom kontekstu može biti zahtjevno izbjeći brisanje

posebnih individualnih slučajeva i svrstavanje u ladice. Kombiniranjem statističkih, preglednih pristupa sa studijama pojedinačnih slučajeva dobivamo uvid u širu sliku prošlih populacija, ali i onu individualnu.

Naposljetku, u svrhu kvalitetnijeg razumijevanja i tumačenja načina života, bolesti i ozljeda ljudi tog doba, možda bi bilo korisno uspostaviti svojevrsnu međunarodnu bazu podataka u koju bi se na sustavan i standardiziran način unosile patologije s različitih lokaliteta, što bi omogućilo i olakšalo izradu opsežnijih studija, meta-analiza, epidemioloških studija ili statističkih analiza koje bi se temeljile na sveobuhvatnijim i standardiziranim podacima. Budućim se istraživanjima i razvojem znanosti može upotpuniti paleopatološka slika gornjeg paleolitika koristeći veći broj lokaliteta, što će omogućiti utemeljeno utvrđivanje potencijalnih obrazaca u različitim kulturama i njihovim nositeljima.

POPIS LITERATURE

- Ameen, S., Staub, L., Ulrich, S., Vock, P., Ballmer, F., Anderson, S. E. (2005). Harris lines of the tibia across centuries: A comparison of two populations, medieval and contemporary in Central Europe. *Skeletal radiology*, 34(5), 279-284.
- Aymard, I. (2005). *Etude paléopathologique des vestiges humains aziliens de l'aven des Iboussières (Malataverne, Drôme)* (doktorska disertacija).
- Aymard, I., Ardagna, Y., Lalys, L., Signoli, M., Gély, B., Dutour, O. (2007). Etude anthropologique du site azilien des Iboussières, Malataverne, Drôme. *Un siècle de construction du discours scientifique en préhistoire. 26e Congrès Préhistorique de France. Congrès du centenaire*, 537–544.
- Bachechi, L., Fabbri, P. F., Mallegni, F. (1997). An arrow-caused lesion in a Late Upper Palaeolithic human pelvis. *Current Anthropology*, 38(1), 135-140.
- Berger, T. D., Trinkaus, E. (1995). Patterns of trauma among the Neandertals. *Journal of Archaeological Science*, 22(6), 841-852.
- Borgognini Tarli, S. M., Fornaciari, G., Palma di Cesnola, A. (1980). Restes humains des niveaux Gravettiens de la Grotte Paglicci (Rignano Garganico): contexte archéologique, étude anthropologique et notes de paléopathologie. *Bulletins et Mémoires de la Société d'Anthropologie de Paris*, 7(2), 125-152.
- Boschian, G., Mallegni, F., Tozzi, C. (1995). The epigravettian and mesolithic site of Fredian Shelter (N. Tuscany). *Quaternaria Nova*, 5, 45-80.
- Chakroun, A., Baills, H., Coppola, D. (2018). The Site of Santa Maria di Agnano (Brindisi, Italy). *Global Journal of Archaeology and Anthropology*, 4(2), 555632.
- Charlier, P., Benmoussa, N., Froesch, P., Huynh-Charlier, I., Balzeau, A. (2018). Did Cro-Magnon 1 have neurofibromatosis type 1?. *The Lancet*, 391(10127), 1259.
- Chauvière, F. X. (2001). La collection Chaplain-Duparc des musées du Mans: nouveaux éléments d'interprétation pour «la sépulture Sorde 1» de Duruthy (Sorde-l'Abbaye, Landes). *PALEO. Revue d'archéologie préhistorique*, (13), 89-110.

- Churchill, S. E., Formicola, V. (1997). A case of marked bilateral asymmetry in the upper limbs of an Upper Palaeolithic male from Barma Grande (Liguria), Italy. *International Journal of Osteoarchaeology*, 7(1), 18-38.
- Conдеми, S., Capecchi, G., Monti, L., Voisin, J. L., Mounier, A., Ricci, S., Ronchitelli, A. (2014). I resti umani rinvenuti a Paglicci (Rignano Garganico–FG): nota preliminare. *Annali dell'Università di Ferrara, Museologia Scientifica e Naturalistica*, 10(2), 233-238.
- Craig, O.E., Biazzo, M., Colonese, A.C., Di Giuseppe, Z., Martinez-Labarga, C., Vetro, D.L., Lelli, R., Martini, F., Rickards, O. (2010). Stable isotope analysis of Late Upper Palaeolithic human and faunal remains from Grotta del Romito (Cosenza), Italy. *Journal of Archaeological Science*, 37(10), 2504-2512.
- Courville, C. B. (1967). Cranial injuries in prehistoric man. U: D. Brothwell, A. T. Sandison (ur.), *Diseases in antiquity: A survey of the diseases, injuries and surgery of early populations* (606-622). Springfield, IL: Charles C. Thomas.
- D'Amore, G., Di Marco, S., Tartarelli, G., Bigazzi, R., Sineo, L. (2009). Late Pleistocene human evolution in Sicily: comparative morphometric analysis of Grotta di San Teodoro craniofacial remains. *Journal of Human Evolution*, 56(6), 537-550.
- d'Incau, E., Couture, C., Crépeau, N., Chenal, F., Beauval, C., Vanderstraete, V., Maureille, B. (2015). Determination and validation of criteria to define hypercementosis in two medieval samples from France (Sains-en-Gohelle, AD 7th–17th century; Jau-Dignac-et-Loirac, AD 7th–8th century). *Archives of Oral Biology*, 60(2), 293-303.
- Davies, H. N. (1904). The discovery of human remains under the stalagmite-floor of Gough's Cavern, Cheddar. *Quarterly journal of the Geological Society*, 60(1-4), 335-348.
- De Silva, M., Pizziolo, G., Vetro, D. L., De Troia, V., Machetti, P., Ortisi, E. F., Martini, F. (2015). Ritual use of Romito Cave during the Late Upper Palaeolithic: an integrated approach for spatial reconstruction. *CAA2015*, 685.
- Delage, C. (2018). Introducing Le Placard. U: C. Delage (ur.), *The Grotte du Placard at 150: New considerations on an exceptional prehistoric site*, (1-36). Archaeopress Publishing Ltd.

- Di Salvo, R., Mannino, G., Mannino, M. A., Schimmenti, V., Sineo, L., Thomas, K. D. (2012). Le sepolture della Grotta d'Oriente (Favignana), *Atti della XLI Riunione Scientifica dell'Istituto Italiano di Preistoria e Protostoria*, 341-352.
- Dobrovolskaya, M., Richards, M. P., Trinkaus, E. (2012). Direct radiocarbon dates for the Mid Upper Paleolithic (eastern Gravettian) burials from Sunghir, Russia. *Bulletins et Mémoires de la Société d'Anthropologie de Paris*, 24(1), 96-102.
- Dočkalová, M., Vančata, V. (2005). Gravettian human remains Brno II: postcranial skeleton. *Anthropologie (1962-)*, 43(2/3), 295-304.
- Fabbri, P. F., Mallegni, F. (1988). Dental anthropology of the Upper Palaeolithic remains from Romito cave at Papasidero (Cosenza, Italy)/Anthropologie dentaire du Paléolithique supérieur, Grotte del Romito à Papasidero (Cosenza, Italie). *Bulletins et mémoires de la Société d'anthropologie de Paris*, 5(3), 163-177.
- Formicola, V. (1988). Interproximal grooving of teeth: additional evidence and interpretation. *Current Anthropology*, 29(4), 663-671.
- Formicola, V. (1995). X-linked hypophosphatemic rickets: A probable upper paleolithic case. *American Journal of Physical Anthropology*, 98(4), 403-409.
- Formicola, V. (2007). From the Sunghir children to the Romito dwarf: aspects of the Upper Paleolithic funerary landscape. *Current Anthropology*, 48(3), 446-453.
- Formicola, V., Frayer, D. W., Heller, J. A. (1990). Bilateral absence of the lesser trochanter in a Late Epigravettian skeleton from Arene Candide (Italy). *American journal of physical anthropology*, 83(4), 425-437.
- Formicola, V., Holt, B. M. (2015). Tall guys and fat ladies: Grimaldi's Upper Paleolithic burials and figurines in an historical perspective. *Journal of Anthropological Sciences*, 93, 71-88.
- Formicola, V., Pettitt, P., Del Lucchese, A. (2004). A direct AMS radiocarbon date on the Barma Grande 6 Upper Paleolithic skeleton. *Current Anthropology*, 45(1), 114-118.
- Formicola, V., Pettitt, P. B., Maggi, R., Hedges, R. (2005). Tempo and mode of formation of the Late Epigravettian necropolis of Arene Candide cave (Italy): direct radiocarbon evidence. *Journal of Archaeological Science*, 32(11), 1598-1602.

- Fruyer, D. W., Macchiarelli, R., Mussi, M. (1988). A case of chondrodystrophic dwarfism in the Italian Late Upper Paleolithic. *American Journal of Physical Anthropology*, 75(4), 549-565.
- Garralda, M. D. (1986). The Azilian man from Los Azules Cave I (Cangas de Onís, Oviedo, Spain). *Human Evolution*, 1(5), 431-447.
- Giemsch, L., Feine, S. C., Schmitz, R. W. (2012). Nachgrabungen an der Fundstelle des späteiszeitlichen Doppelgrabes von Bonn-Oberkassel. U: J. Kunow, M. Trier (ur.), *Archäologie im Rheinland 2012* (77-79). Konrad Theiss Verlag, Stuttgart.
- Giemsch, L., Feine, S.C., Alt, K.W., Fu, Q., Hilgers, A., Hülle, D., Knipper, C., Krause, J., Lacy, S., Nehlich, O., Niess, C. (2013). Interdisciplinary investigations of the late glacial double burial from Bonn-Oberkassel. *Science*, 342, 871-874.
- Guyomarc'h, P., Samsel, M., Courtaud, P., Mora, P., Dutailly, B., Villotte, S. (2017). New data on the paleobiology of the Gravettian individual L2A from Cussac cave (Dordogne, France) through a virtual approach. *Journal of Archaeological Science: Reports*, 14, 365-373.
- Henry-Gambier, D., Maureille, B., White, R. (2004). Vestiges humains des niveaux de l'Aurignacien ancien du site de Brassempouy (Landes). *Bulletins et mémoires de la Société d'Anthropologie de Paris. BMSAP*, 16(16 (1-2)), 49-87.
- Henry-Gambier, D., Nespoulet, R., Chiotti, L. (2013). An Early Gravettian cultural attribution for the human fossils from the Cro-Magnon rock shelter (Les Eyzies-de-Tayac, Dordogne). *PALEO. Revue d'archéologie préhistorique*, (24), 121-138.
- Hillson, S.W., Franciscus, R.G., Holliday, T.W., Trinkaus, E. (2006). The Ages at Death. U: E. Trinkaus, J. A. Svoboda (ur.), *Early modern human evolution in Central Europe: The people of Dolní Věstonice and Pavlov* (31-45). Oxford University Press, New York.
- Holliday, T.W., Hillson, S.W., Franciscus, R.G., Trinkaus, E. (2006). The Human Remains: A Summary Inventory. U: E. Trinkaus, J. A. Svoboda (ur.), *Early modern human evolution in Central Europe: The people of Dolní Věstonice and Pavlov* (27-30). Oxford University Press, New York.
- Holt, B. M., Formicola, V. (2008). Hunters of the Ice Age: the biology of Upper Paleolithic people. *American Journal of Physical Anthropology: The Official Publication of the American Association of Physical Anthropologists*, 137(S47), 70-99.

- Holt, B. M., Fornaciari, G., Formicola, V. (2002). Bone remodelling following a lower leg fracture in the 11,000-year-old hunter-gatherer from Vado all'Arancio (Italy). *International Journal of Osteoarchaeology*, 12(6), 402-406.
- Humphrey, L. T., Stringer, C. (2002). The human cranial remains from Gough's Cave (Somerset, England). *Bulletin of the Natural History Museum: Geology Series*, 58(2), 153-168.
- Janković, I., Ahern, J. C., Karavanić, I., Stockton, T., Smith, F. H. (2012). Epigravettian human remains and artifacts from Šandalja II, Istria, Croatia. *PaleoAnthropology*, 2012, 87-122.
- Jelínek, J. (2012). The Mladeč finds and their evolutionary importance. *Anthropologie (1962-)*, 50(2), 167-176.
- Jelínek, J., Dupree, L., Gallus, A., Gams, H., Narr, K.J., Poulianos, A.N., Sackett, J.R., Schott, L., Suchy, J., Yakimov, V.P. (1969). Neanderthal Man and Homo sapiens in Central and Eastern Europe [and Comments and Reply]. *Current Anthropology*, 10(5), 475-503.
- Kitagawa, K., Julien, M.A., Krotova, O., Bessudnov, A.A., Sablin, M.V., Kiosak, D., Leonova, N., Plohenko, B., Patou-Mathis, M. (2018). Glacial and post-glacial adaptations of hunter-gatherers: Investigating the late Upper Paleolithic and Mesolithic subsistence strategies in the southern steppe of Eastern Europe. *Quaternary International*, 465, 192-209.
- Klíma, B. (1991). Das paläolithische Massengrab von Předmostí, Versuch einer Rekonstruktion. *Quartär-Internationales Jahrbuch zur Erforschung des Eiszeitalters und der Steinzeit*, 187-194.
- Kuželka, V. (1997). The postcranial skeletal remains of Pleistocene man from Zlatý kůň near Koněprusy (Bohemia). *Anthropologie (1962-)*, 247-249.
- Lartet, E., Christy, H. (1875). *Reliquiae Aquitanicae: Being contributions to the archaeology and palaeontology of Périgord and the adjoining provinces of Southern France; 1865-75. Text* (Vol. 1). Williams & Norgate.
- Lartet, L. (1874). Une sépulture des anciens Troglodytes des Pyrénées, superposée à un foyer contenant des débris humains associés à des dents sculptées de lion et d'ours. *Bulletins et Mémoires de la Société d'Anthropologie de Paris*, 9(1), 516-525.

- Le Roy, M., Henry-Gambier, D. (2017). À propos des vestiges humains du Magdalénien du Sud-Ouest de la France: l'enfant inédit de l'abri Lafaye (Tarn et Garonne, France). *PALEO. Revue d'archéologie préhistorique*, (28), 157-178.
- Lo Vetro, D., Martini, F. (2006). La nuova sepoltura epigravettiana di Grotta d'Oriente (Favignana, Trapani). U: F. Martini (ur.), *La cultura del morire nelle società preistoriche e protostoriche italiane. Studio interdisciplinare dei dati e loro trattamento informatico: dal paleolitico all'età del rame* (58-66). Istituto Italiano di Preistoria e Protostoria, Firenze.
- Mafart, B., Guipert, G., Alliez-Philip, C., Brau, J. J. (2007). Virtual reconstitution and new palaeopathological study of the Magdalenian child's skull of Rochereil. *Comptes Rendus Palevol*, 6(8), 569-579.
- Mallegni, F., Fabbri, P. F. (1995). The human skeletal remains from the Upper Palaeolithic burials found in Romito cave (Papasidero, Cosenza, Italy). *Bulletins et mémoires de la Société d'anthropologie de Paris*, 7(3), 99-137.
- Mallegni, F., Bertoldi, F., Manolis, S. (2000). Palaeobiology of two gravettian skeletons from Veneri cave (Parabita, Puglia, Italy). *Homo*, 51(2-3), 235-257.
- Mallegni, F.F. (1996). Some considerations for the skeletal remains of the Upper Palaeolithic *Homo s. sapiens* in Italy. *Anthropologie*, 109-114.
- Manolis, S. K., Mallegni, F. F. (1996). The Gravettian fossil hominids of Italy. *Anthropologie*, 99-108.
- Munro, R. (1912). *Palaeolithic man and terramara settlements in Europe: being the Munro lectures in anthropology and prehistoric archaeology in connection with the University of Edinburgh, delivered during February and March 1912*. Oliver and Boyd.
- Nava, A., Coppa, A., Coppola, D., Mancini, L., Dreossi, D., Zanini, F., Bernardini, F., Tuniz, C., Bondioli, L. (2017). Virtual histological assessment of the prenatal life history and age at death of the Upper Paleolithic fetus from Ostuni (Italy). *Scientific Reports*, 7(1), 1-10.
- Oliva, M. (1999). The Brno II Upper Palaeolithic burial. U: W. Roebroeks, M. Mussi, J. A. Svoboda, K. Fennema (ur.), *Hunters of the Golden Age, the mid Upper Palaeolithic of Eurasia 30,000-20,000 BP* (143-153). University of Leiden, Leiden.
- Orschiedt, J., Kierdorf, U., Schultz, M., Baales, M., von Berg, A., Flohr, S. (2017). The Late Upper Palaeolithic human remains from Neuwied-Irlich, Germany. A rare find from the Late Glacial

of Central Europe. *Quartär–Internationales Jahrbuch zur Erforschung des Eiszeitalters und der Steinzeit*, 64, 203-216.

Ortner, D. J. (2003). *Identification of Pathological Conditions in Human Skeletal Remains* (2nd ed.). London: London Academic Press.

Oxilia, G., Fiorillo, F., Boschin, F., Boaretto, E., Apicella, S.A., Matteucci, C., Panetta, D., Pistocchi, R., Guerrini, F., Margherita, C., Andretta, M. (2017). The dawn of dentistry in the late upper Paleolithic: An early case of pathological intervention at Riparo Fredian. *American Journal of Physical Anthropology*, 163(3), 446-461.

Oxilia, G., Peresani, M., Romandini, M., Matteucci, C., Spiteri, C.D., Henry, A.G., Schulz, D., Archer, W., Crezzini, J., Boschin, F., Boscato, P. (2015). Earliest evidence of dental caries manipulation in the Late Upper Palaeolithic. *Scientific Reports*, 5(1), 1-10.

Paušić, M. (2020). *Umjetno deformirana lubanja ili kraniosinostoza?–izazovi diferencijalne dijagnostike u biološkoj antropologiji*. Sveučilište u Splitu, doktorska disertacija.

Peignaux, C., Kacki, S., Guyomarc'h, P., Schotsmans, E. M., Villotte, S. (2019). New anthropological data from Cussac Cave (Gravettian, Dordogne, France): In situ and virtual analyses of Locus 3. *Comptes Rendus Palevol*, 18(4), 455-464.

Pettitt, P.B., Trinkaus, E. (2000). Direct radiocarbon dating of the Brno 2 Gravettian human remains. *Anthropologie*, 38(2), 149-150.

Pettitt, P.B., Richards, M.P., Maggi, R., Formicola, V. (2003). The Gravettian burial known as the Prince ('Il Principe'): new evidence for his age and diet. *Antiquity*, 77(295), 15-19.

Pittard, E., Sauter, M.R. (1945). Un squelette magdalénien provenant de la station des Grenouilles (Veyrier, Haute-Savoie). *Archives suisses d'Anthropologie générale*, 11(2), 149-200.

Prüfer, K., Posth, C., Yu, H., Stöessel, A., Spyrou, M.A., Deviese, T., Mattonai, M., Ribechini, E., Higham, T., Velemínský, P., Brůžek, J. (2021). A genome sequence from a modern human skull over 45,000 years old from Zlatý kůň in Czechia. *Nature ecology & evolution*, 5(6), 820-825.

Ribot, I., Roberts, C. (1996). A study of non-specific stress indicators and skeletal growth in two mediaeval subadult populations. *Journal of Archaeological Science*, 23(1), 67-79.

- Riel-Salvatore, J., Gravel-Miguel, C., Maggi, R., Martino, G., Rossi, S., Sparacello, V.S. (2018). New Insight into the Paleolithic Chronology and Funerary Ritual of Cavena delle Arene Candide. U: V. Borgia, E. Cristiani (ur.), *Palaeolithic Italy: Advanced studies on early human adaptation in the Apennine peninsula*, (335-355). Sidestone Press, Leiden.
- Schulting, R.J., Trinkaus, E., Higham, T., Hedges, R., Richards, M., Cardy, B. (2005). A mid-upper Palaeolithic human humerus from Eel Point, South Wales, UK. *Journal of Human Evolution*, 48(5), 493-505.
- Simonet, A. (2010). Les armatures lithiques du Gravettien à burins de Noailles du niveau G de la grotte des Enfants (Balzi Rossi, Ligurie, Italie): premiers éléments d'enquête. *Bulletin du Musée d'anthropologie préhistorique de Monaco*, (50), 55-68.
- Sineo, L., Bigazzi, R., D'Amore, G., Tartarelli, G., Di Patti, C., Berzero, A., Caramella Crespi, V. (2002). I resti umani della Grotta di S. Teodoro (Messina): datazione assoluta con il metodo della spettrometria gamma diretta (U/Pa). *Antropo*, 2, 9-16.
- Soficaru, A., Petrea, C., Doboş, A., Trinkaus, E. (2007). The human cranium from the Peştera Cioclovina Uscată, Romania: context, age, taphonomy, morphology, and paleopathology. *Current Anthropology*, 48(4), 611-619.
- Sparacello, V.S., Rossi, S., Pettitt, P., Roberts, C.A., Salvatore, J.R., Formicola, V. (2018). New insights on Final Epigravettian funerary behaviour at Arene Candide Cave (Western Liguria, Italy) from osteological and spatial analysis of secondary bone deposits. *Journal of Anthropological Sciences*, 96, 1-24.
- Streuli, S. (2014). Trauma and Pathology in Western European Hominins: Implications for relative adaptability.
- Stringer, C.B. (1985). The hominid remains from Gough's Cave. *Proceedings of the University of Bristol Speleological Society*, 17(2), 145-52.
- Svoboda, J. A. (2006a). The Archeological contexts of the human remains. U: E. Trinkaus, J. A. Svoboda (ur.), *Early modern human evolution in Central Europe: The people of Dolní Věstonice and Pavlov* (9-14). Oxford University Press, New York.

- Svoboda, J. A. (2006b). The archeological framework. U: E. Trinkaus, J. A. Svoboda (ur.), *Early modern human evolution in Central Europe: The people of Dolní Věstonice and Pavlov* (6-8). Oxford University Press, New York.
- Svoboda, J. A. (2000). The depositional context of the Early Upper Paleolithic human fossils from the Koněprusy (Zlatý kůň) and Mladeč Caves, Czech Republic. *Journal of Human Evolution*, 38(4), 523-536.
- Svoboda, J. A. (2006c). The structure of the cave, stratigraphy, and depositional context. U: M. Teschler-Nicola (ur.), *Early modern humans at the Moravian Gate: The Mladeč caves and their remains* (27-40). Springer, Vienna.
- Svoboda, J. A. (2008). The Upper Paleolithic burial area at Předmostí: ritual and taphonomy. *Journal of Human Evolution*, 54(1), 15-33.
- Svoboda, J. A., van der Plicht, J., Kuželka, V. (2002). Upper Palaeolithic and Mesolithic human fossils from Moravia and Bohemia (Czech Republic): some new 14C dates. *Antiquity*, 76(294), 957-962.
- Šefčáková, A., Katina, S., Mizera, I., Halouzka, R., Barta, P., Thurzo, M. (2011). A Late Upper Palaeolithic skull from Moča (the Slovak Republic) in the context of Central Europe. *Acta Musei Nationalis Pragae, Series B-Historia Naturalis*, 67(1-2), 3-24.
- Teschler-Nicola, M., Czerny, C., Oliva, M., Schamall, D., Schultz, M. (2006). Pathological alterations and traumas in the human skeletal remains from Mladeč. U: M. Teschler-Nicola (ur.), *Early modern humans at the Moravian Gate: The Mladeč caves and their remains* (473-489). Springer, Vienna.
- Theodorakopoulou, K., Karamanou, M. (2020). Human paleopathology during the stone age. *Archives of the Balkan Medical Union*, 55(4), 676-683.
- Thibeault, A., Villotte, S. (2018). Disentangling Cro-Magnon: A multiproxy approach to reassociate lower limb skeletal remains and to determine the biological profiles of the adult individuals. *Journal of Archaeological Science: Reports*, 21, 76-86.
- Tresguerres, J. (1976). Azilian burial from Los Azules I, Asturias, Spain. *Current Anthropology*, 17(4), 769-770.

- Trinkaus, E. (2006). Skeletal and dental paleopathology. U: E. Trinkaus, J. A. Svoboda (ur.), *Early modern human evolution in Central Europe: The people of Dolní Věstonice and Pavlov* (419-458). Oxford University Press, New York.
- Trinkaus, E. (2012). Neandertals, early modern humans, and rodeo riders. *Journal of Archaeological Science*, 39(12), 3691-3693.
- Trinkaus, E. (2018). An abundance of developmental anomalies and abnormalities in Pleistocene people. *Proceedings of the National Academy of Sciences*, 115(47), 11941-11946. (SI Appendix, 1-71)
- Trinkaus, E., Buzhilova, A.P., Mednikova, M.B., Dobrovol'skaia, M.V. (2014). *The people of Sunghir: Burials, bodies, and behavior in the Earlier Upper Paleolithic*. Human Evolution Series. Oxford University Press.
- Trinkaus, E., Formicola, V., Svoboda, J., Hillson, S. W., Holliday, T. W. (2001). Dolní Věstonice 15: Pathology and persistence in the Pavlovian. *Journal of Archaeological science*, 28(12), 1291-1308.
- Trinkaus, E., Svoboda, J. A. (ur.). (2006). *Early modern human evolution in central Europe: the people of Dolní Věstonice and Pavlov*. Oxford University Press, New York.
- Trinkaus, E., Wojtal, P., Wilczynski, J., Sázelová, S., Svoboda, J. A. (2017). Palmar, patellar, and pedal human remains from Pavlov. *PaleoAnthropology*, 2017, 73-101.
- Vakharia, J.D., Matlock, K., Taylor, H.O., Backeljauw, P.F., Topor, L.S. (2018). Craniosynostosis as the presenting feature of X-linked hypophosphatemic rickets. *Pediatrics*, 141(Supplement 5), S515-S519.
- Velemínská, J., Brůžek, J., Velemínský, P., Šefčáková, A., Katina, S. (2004). The use of recently re-discovered glass plate photodocumentation of those human fossil finds from Předmostí u Přerova destroyed during World War II. *Čas. Nár. muzea, řada přír.*, 173, 129-132.
- Vercellotti, G., Alciati, G., Richards, M.P., Formicola, V. (2008). The Late Upper Paleolithic skeleton Villabruna 1 (Italy): a source of data on biology and behavior of a 14.000 year-old hunter. *Journal of Anthropological Sciences*, 86, 143-163.

- Vercellotti, G., Caramella, D., Formicola, V., Fornaciari, G., Larsen, C.S. (2010). Porotic Hyperostosis in a late upper Palaeolithic skeleton (Villabruna 1, Italy). *International Journal of Osteoarchaeology*, 20(3), 358-368.
- Villotte, S., Castex, D., Couallier, V., Dutour, O., Knüsel, C.J., Henry-Gambier, D. (2010). Enthesopathies as occupational stress markers: evidence from the upper limb. *American Journal of Physical Anthropology: The Official Publication of the American Association of Physical Anthropologists*, 142(2), 224-234.
- Villotte, S., Henry-Gambier, D. (2010). The rediscovery of two Upper Palaeolithic skeletons from Baouso da Torre cave (Liguria-Italy). *American Journal of Physical Anthropology: The Official Publication of the American Association of Physical Anthropologists*, 141(1), 3-6.
- Villotte, S., Knüsel, C.J., Mitchell, P.D., Henry-Gambier, D. (2011). Probable carpometacarpal and tarsal coalition from Baouso da Torre Cave (Italy): Implications for burial selection during the Gravettian. *Journal of Human Evolution*, 61(1), 117.
- Villotte, S., Ogden, A.R., Trinkaus, E. (2018). Dental abnormalities and oral pathology of the Pataud 1 upper Paleolithic human. *Bulletins et Mémoires de la Société d'Anthropologie de Paris*, 30(3-4), 153-161.
- Villotte, S., Samsel, M., Sparacello, V. (2017). The paleobiology of two adult skeletons from Baouso da Torre (Bausu da Ture) (Liguria, Italy): Implications for Gravettian lifestyle. *Comptes Rendus Palevol*, 16(4), 462-473.
- Villotte, S., Santos, F., Courtaud, P. (2015). In situ study of the Gravettian individual from Cussac cave, locus 2 (Dordogne, France). *American Journal of Physical Anthropology*, 158(4), 759-768.

Internetske stranice:

<http://struna.ihjj.hr/>, pristupljeno 8. srpnja 2022.

<https://op.europa.eu/en/web/eu-vocabularies>, pristupljeno 8. srpnja 2022.

<https://www.grottaromito.com/it/>, pristupljeno 8. srpnja 2022.

<http://www.ffzg.unizg.hr/osdr/>, pristupljeno 8. srpnja 2022.

<https://eur-lex.europa.eu/homepage.html>, pristupljeno 8. srpnja 2022.

<https://www.hemed.hr/Default.aspx?sid=15317>, pristupljeno 8. srpnja 2022.

POPIS PRILOGA

Slike:

Slika 1. Prekobrojni konični zubi u gornjoj čeljusti Pataud 1 (prema: Villotte et al. 2018: 156).	9
Slika 2. Zakrivljene dijafize dugih kostiju Arene Candide 3 (prema: Trinkaus 2018: 4 SI)...	12
Slika 3. Nepravilno zarasla fraktura lakatne kosti muškarca iz Bonn-Oberkassela (prema: Giemsch et al. 2013).	13
Slika 4. Lakatna kost Brno II prekrivena periostitisom (prema: Oliva 1999: 144).	14
Slika 5. Lubanja Cro-Magnon 1 (Alpha) sa subperiostalnom lezijom na čeonj kosti (prema: Henry-Gambier et al. 2013: 7).....	17
Slika 6. Hipoplazije zubne cakline Dolni Vestonice 15 (prema: Trinkaus et al. 2001: 1301).	21
Slika 7. Interproksimalni žljebovi Barma Grande 5 (prema: Formicola i Holt 2015: 80)	26
Slika 8. Grubo vlaknata kost na lakatnoj kosti Irlich 1 (prema: Orschiedt 2017: 211).....	37
Slika 9. Degenerativne promjene na lijevom iveru Pavlov 35 (prema: Trinkaus et al. 2017: 89).	39
Slika 10. Lubanja djeteta Rochereil 3 s koštanom lakunom (prema: Trinkaus 2018: 17 SI)..	42
Slika 11. Slučaj akromezomelične displazije Romito 2 (prema: Frayer 1988: 551).	43
Slika 12. Desna zdjelica San Teodoro 4 s uglavljenim litičkim fragmentom (prema: Bachechi 1997: 137).....	44
Slika 13. Detaljni prikaz litičkog fragmenta (San Teodoro 4) (prema: Bachechi 1997: 138).	44
Slika 14. Perimortalna trauma na prvom prsnom kralješku (T1) Sunghira 1 (prema: Trinkaus et al. 2014: 272).	47
Slika 15. Abnormalno zakrivljene bedrene kosti Sunghira 3 (prema: Trinkaus 2018: 50 SI).	48
Slika 16. Fraktura lijevog gležanjskog zgloba zarasla s deformacijom Vado all'Arancio 1 (prema: Holt et al. 2002: 403).....	49

Slika 17. Karta gornjopaleolitičkih lokaliteta (ljubičasta oznaka - orinjasijen; zelena oznaka - gravetijen; žuta oznaka - epigravetijen; plava oznaka - magdalenijen; crvena oznaka - azilijen; siva oznaka - epipaleolitik).....	55
Slika 18. Apsolutna učestalost patoloških promjena u orinjasijenskom uzorku.	56
Slika 19. Apsolutna učestalost patoloških promjena u gravetijenskom uzorku (Dolní Věstonice - Cussac).	58
Slika 20. Apsolutna učestalost patoloških promjena u gravetijenskom uzorku (Cro-Magnon - Arene Candide).	59
Slika 21. Apsolutna učestalost patoloških promjena u epigravetijenskom uzorku.....	60
Slika 22. Apsolutna učestalost patoloških promjena u magdalenijenskom uzorku.	61
Slika 23. Apsolutna učestalost patoloških promjena u azilijenskom uzorku.	62
Slika 24. Apsolutna učestalost patoloških promjena u epipaleolitičkom uzorku.	63
Slika 25. Distribucija kategorija patoloških promjena po razdobljima.	65
Slika 26. Promjena u broju patoloških promjena prema kategorijama kroz razdoblja gornjeg paleolitika.	65
Slika 27. Apsolutna učestalost patoloških promjena po regijama Europe.	68
Slika 28. Učestalost dentalnih patoloških stanja.....	73
Slika 29. Učestalost indikatora nespecifičnog stresa.	78
Slika 30. Rendgenska snimka goljenične kosti i lisnih kostiju Arene Candide 2 s Harrisovim linijama (prema: Formicola 1995: 407).	80
Slika 31. Distribucija traumi po anatomskim regijama.....	83
Slika 32. Primjer kranijalne traume na desnoj tjemennoj kosti (Veyrier 1) (prema: Pittard i Sauter 1945: 161).....	86

Tablice:

Tablica 1. Apsolutna učestalost kategorija patoloških promjena u gornjopaleolitičkom uzorku (Trauma - Dentalna patološka stanja).	63
Tablica 2. Apsolutna učestalost kategorija patoloških promjena u gornjopaleolitičkom uzorku (Indikatori nespecifičnog stresa - Upale).	64
Tablica 3. Relativna učestalost kategorija patoloških promjena (u %) po pojedinom razdoblju.	67
Tablica 4. Relativna učestalost kategorija patoloških promjena (u %) u cijelom gornjopaleolitičkom uzorku.....	67
Tablica 5. Relativna učestalost patoloških promjena (u %) po regijama Europe.	69