

# Upale koštanog tkiva kao pokazatelj zdravstvenog statusa

---

Macan, Karla

Master's thesis / Diplomski rad

2024

Degree Grantor / Ustanova koja je dodijelila akademski / stručni stupanj: **University of Zagreb, Faculty of Humanities and Social Sciences / Sveučilište u Zagrebu, Filozofski fakultet**

Permanent link / Trajna poveznica: <https://urn.nsk.hr/urn:nbn:hr:131:764251>

Rights / Prava: [In copyright](#) / [Zaštićeno autorskim pravom.](#)

Download date / Datum preuzimanja: **2024-10-18**



Sveučilište u Zagrebu  
Filozofski fakultet  
University of Zagreb  
Faculty of Humanities  
and Social Sciences

Repository / Repozitorij:

[ODRAZ - open repository of the University of Zagreb  
Faculty of Humanities and Social Sciences](#)



SVEUČILIŠTE U ZAGREBU  
FILOZOFSKI FAKULTET  
ODSJEK ZA ETNOLOGIJU I KULTURNU ANTROPOLOGIJU

Karla Macan

**UPALE KOŠTANOG TKIVA KAO POKAZATELJ ZDRAVSTVENOG  
STATUSA - MEDICINSKI I BIOARHEOLOŠKI PRISTUP**

Diplomski rad

Mentorica: dr.sc. Zdravka Hincak, izv. prof.

Zagreb, rujan 2024.

## Sadržaj

<b>1. UVOD</b> .....	<b>4</b>
<b>2. KOSTI</b> .....	<b>5</b>
2.1. Građa kosti i osnovna podjela .....	5
2.2. Makroskopska građa kosti .....	6
2.3. Mikroskopska građa kosti .....	7
2.4. Uloga kosti .....	8
<b>3. UPALE KOŠTANOG TKIVA</b> .....	<b>9</b>
3.1. Klasifikacija i uzroci koštanih upala .....	9
3.1.1. Bakterijske upale .....	9
3.1.2. Virusne upale .....	14
3.1.3. Parazitske upale .....	15
3.1.4. Gljivične upale .....	15
3.2. Upale koštanog tkiva kao sekundarni znak bolesti i patoloških stanja .....	16
3.3. Koštane upale kao pokazatelj zdravstvenog statusa .....	17
3.4. Metode dijagnosticiranja koštanih upala .....	19
<b>4. BIOARHEOLOŠKA ISTRAŽIVANJA UPALA KOŠTANOG TKIVA</b> .....	<b>20</b>
4.1. Neolitik .....	20
4.1.1. Populacije zapadne Švicarske i Grčke .....	20
4.1.2. Tuberkuloza: nalazi u Poljskoj i Italiji .....	24
4.2. Bakreno doba .....	26
4.2.1. Kronični osteomijelitis - groblje Pontecagano .....	26
4.3. Brončano doba .....	27
4.3.1. Periostalna oštećenja na lubanji – Ballabio, Italija .....	27
4.3.2. Kronični osteomijelitis frontalne kosti – Baderna, Istra .....	28
4.3.3. Populacije Hrvatske i Austrije .....	30
4.4. Željezno doba .....	31
4.4.1. Tuberkuloza i bruceloza – Padova, Italija .....	31
4.4.2. Patološke promjene na kralježnici – Corvaro, Italija .....	31
4.4.3. Tragovi fiziološkog stresa – nekropola u Novilari .....	32
4.5. Rimsko razdoblje .....	33
4.5.1. Lepra – Palombara Sabina, Italija .....	33
4.5.2. Micetom stopala – Rim, Italija .....	34
4.5.3. Treponematoza – Iberski poluotok .....	35
4.5.4. Tuberkulozni spondilitis – zapadna Mađarska .....	36
4.5.5. Zdravstveni status djece - Poundbury Camp, Velika Britanija .....	37
4.5.6. Etiologija periostalnih promjena kod najmlađih populacija - Francuska .....	37
4.6. Kasna antika .....	40
4.6.1. Osteomijelitis kralježnice – nekropola Pecs, Mađarska .....	40
4.6.2. Kongenitalni sifilis – nekropola Costabelle, Francuska .....	41
4.6.3. Zdravstveni status populacija kontinentalne i primorske Hrvatske .....	42
4.7. Rani srednji vijek .....	43
4.7.1. Micetom, nekropola La Selvicciola; Italija .....	43
4.7.2. Malarija – nekropola La Olmeda, Španjolska .....	44
4.7.3. Prisutnost bakterije na uzorku bez lezija – Courrox, Švicarska .....	46

4.8. Kasni srednji vijek .....	46
4.8.1. Kronični osteomijelitis kod djeteta – Carnide, Portugal.....	46
4.8.2. Osteomijelitis petne kosti – El Hierro, Kanarsko otočje .....	48
4.8.3. Akutni hematogeni osteomijelitis – Wawrzencyce, Poljska.....	48
4.8.4. Stečeni sifilis – Szeged, Mađarska .....	50
4.8.5. Pokazatelji fiziološkog stresa – Koprivno, Hrvatska.....	50
4.9. Novi vijek .....	51
4.9.1. Genomska studija pojave bolesti – bolnica Real de Todos os Santos, Portugal.....	51
4.9.2. Oštećenja kralježnice – Crkvari, Slavonija .....	52
4.10. Pregled stope mortaliteta prema arheološkim razdobljima .....	53
<b>5. MEDICINSKA ISTRAŽIVANJA UPALA KOŠTANOG TKIVA .....</b>	<b>55</b>
5.1. Dijagnosticiranje upala koštanih tkiva u suvremenom kontekstu .....	55
5.1.1. Etiologija periostalnih promjena – problem dijagnoze.....	55
5.1.2. Osteomijelitis stopala – tri dijagnostičke metode.....	58
5.1.3. Salmonela – rijedak uzročnik upala koštano tkiva .....	59
5.1.4. Analiza mekih tkiva kao dijagnostička metoda koštanih upala .....	61
5.1.5. Virus <i>variola major</i> kao uzročnik koštane upale .....	61
5.1.6. Tuberkuloza – osteomijelitis donje čeljusti.....	62
5.1.7. Akutni osteomijelitis kod djeteta.....	62
5.2. Koštane upale kao posljedica patoloških stanja .....	63
5.2.1. Osteomijelitis gornje čeljusti nakon preboljenja COVID-a 19.....	63
5.2.2. Osteomijelitis vratne kralježnice – posljedica intravenoznog uzimanja heroina.....	64
5.3. Utjecaj koštanih upala na kvalitetu zdravlja .....	65
5.3.1. Utjecaj kroničnog osteomijelitisa na stopu mortaliteta u starijoj populaciji .....	65
5.3.2. Povezanost kroničnog osteomijelitisa i dijabetesa .....	66
5.4. Javnozdravstvena slika pojave koštanih upala u Europi .....	66
<b>6. RASPRAVA.....</b>	<b>67</b>
<b>7. ZAKLJUČAK.....</b>	<b>71</b>
<b>SAŽETAK .....</b>	<b>73</b>
<b>ABSTRACT.....</b>	<b>74</b>
<b>LITERATURA .....</b>	<b>75</b>

## 1. UVOD

Patološke su promjene na koštanome tkivu jedan od ključnih elemenata u oblikovanju slike o zdravstvenom statusu pojedinaca i populacija u bioarheološkim i suvremenim medicinskim istraživanjima. Upale koštanog tkiva u većini slučajeva nastaju kao posljedica infekcije, no njihova je etiologija višestruka. Uzroci koštanih upala mogu biti i proces rasta kod djece ili ponavljana fizička aktivnost u odraslih osoba. Također, patološke promjene često su sekundarni pokazatelji drugih bolesti, poput tuberkuloze, sifilisa ili malarije. U najširem se smislu pojavljuju u obliku osteomijelitisa koji zahvaća sve slojeve kosti, te tragova periostitisa koji se opažaju na površini kosti. Njihovo se utvrđivanje vrši makromorfološkom, mikromorfološkom, mikrobiološkom te radiološkom metodom.

Medicinska dijagnostika pomaže u utvrđivanju uzroka upalnih procesa na koštanome tkivu, na način da se na temelju svih vidljivih čimbenika bolesti donosi diferencijalna dijagnoza te zaključci o kliničkoj slici i potrebnoj terapiji, kao i o ukupnom zdravstvenom stanju bolesnika. Nasuprot tome, u bioarheološkim istraživanjima, najčešće je dostupan samo fragment kosti prema kojem se paleopatološkom analizom može zaključivati o zdravstvenom statusu pojedinaca i populacija. Zbog navedene odsutnosti svih elemenata kliničke slike, metode koje se koriste u medicinskim istraživanjima često nisu primjenjive u bioarheološkim istraživanjima, te patološka promjena istog tipa može ukazivati na različita zdravstvena stanja. Iz tog razloga točno podrijetlo promjene može ostati nepoznato ili biti protumačeno kao znak bolesti, iako je zapravo riječ o posljedici fizičke aktivnosti ili rasta. Također, kako ističe Ortner (2003), u paleopatološkim je istraživanjima najveća prepreka činjenica da upalne bolesti, posebice one koje rezultiraju smrću, rijetko ostavljaju za sobom tragove na koštanome tkivu. Zbog toga je mogućnost zaključivanja o utjecajima takvih upala na zdravlje ograničena u bioarheološkom kontekstu. Unatoč ograničenjima, upale koje uzrokuju patološke promjene koštanog tkiva ostavljaju vidljive tragove na kostima u dovoljnoj mjeri kako bi se kvalitetnom analizom njihove strukture moglo doći do zaključaka o zdravstvenom statusu promatranih populacija.

Cilj je diplomskog rada interpretacijom i kvalitativnom analizom rezultata na primjerima bioarheoloških i medicinskih istraživanja otkriti i opisati razlike u zaključivanju o zdravstvenom statusu, koje nastaju kao posljedica primjene drugačijih metoda identifikacije na patološkim promjenama različitog podrijetla.

## 2. KOSTI

### 2.1. Građa kosti i osnovna podjela

Kosti se dijele prema trima glavnim kategorijama, odnosno prema obliku, anatomske regiji u kojoj se nalaze te na načinu na koji se odvija proces okoštavanja.

Prema obliku, kosti se dijele na duge kosti, kratke kosti, plosnate kosti, nepravilne kosti, sezamske kosti te dodatne kosti. Duge su kosti (lat. *os longum*) cjevaste kosti građene od tijela (dijafize) te proksimalnog i distalnog kraja (epifize). Duge se kosti nalaze u gornjim i donjim ekstremitetima, primjerice bedrena (lat. *femur*) i goljenična kost (lat. *tibia*). Služe kao hvatišta mišićima te nastaju iz hrskavične osnove koja počinje okoštavati iz svoga središta između drugog i trećeg mjeseca prenatalnog razvoja (usp. Krmpotić i Marušić, 2007:21). Zatim slijede kratke kosti (lat. *os breve*) koje su najčešće četvrtastog oblika te se također razvijaju iz hrskavične osnove, no većina kratkih kostiju počinje okoštavati tek nakon rođenja (usp. Krmpotić i Marušić, 2007:21). Pod kratke kosti ubrajaju se kosti zapešća (lat. *ossa metacarpi*), kosti nožja (lat. *ossa tarsi*) te kosti prstiju (lat. *ossa digitorum*). Plosnate kosti (lat. *os planum*) obilježava tanki sloj spužvastog tkiva koji se naziva između dviju koštanih ploča, a često su zakrivljene jer sudjeluju u omeđenju tjelesnih šupljina (usp. Krmpotić i Marušić, 2007:21). Na taj su način građene kosti glave (lat. *ossa cranii*), kosti zdjelice (lat. *coxae*), prsna kost (lat. *os sternum*) i lopatice (lat. *scapula*). Nepravilne kosti (lat. *os irregulare*) obilježava raznovrsnost oblika, što se očituje u građi kralježaka, kostiju pešća, zastoplja te nekih kostiju lubanje i zdjelice. Sve kosti glave koje nisu plosnate pripadaju skupini nepravilnih kostiju. Zračne kosti (lat. *os pneumaticum*) satkane su od jedne ili više šupljina koje čine sinuse, odnosno zračne komore nosne šupljine, srednjeg uha ili mastoida (usp. Anđelinović, 2020:26). Nastaju širenjem sluznice navedenih šupljina (usp. Krmpotić i Marušić 2007:21) te je za njih specifična sklonost upalama. Sezamske kosti (lat. *os sesamoideum*) nastaju pod velikim mehaničkim opterećenjem na mjestima mišićnih tetiva i njihova dodira sa koštanom, gdje dolazi do oblikovanja zglobne plohe. Najveća sezamska kost jest iver (lat. *patella*) (usp. Krmpotić i Marušić, 2007:21). Naposljetku, dodatne kosti (lat. *ossa accessoria*) nastaju ukoliko nakon procesa okoštavanja ne dođe do potrebnog spajanja jednog od koštanih središta s glavnom kosti te se razvijaju iz vezivnog tkiva (usp. Anđelinović, 2020:26).

Prema Jalšovec (2005), u okviru podjele prema anatomske regijama, kosti se dijele na kosti glave, kosti gornjih i donjih udova te kosti trupa u koje se ubrajaju kralježnica, kosti zdjelice i obruča (lat. *cingulum membri inferioris*) i kostur prsnog koša (lat. *ossa thoracis*). Pod kosti

glave (lat. *ossa cranii*) svrstavaju se kosti neurokranija i viscerokranija, slušne košćice (lat. *ossicula auditus*) te podjezična kost (lat. *os hyoideum*) koja je neparna kost vrata (usp. Jalšovec, 2005:44). Kost trupa (lat. *skeleton axiale*) čine 34 kralješka (lat. *vertebrae*) zajedno sa križnom (lat. *sacrum*) i trtičnom kosti (lat. *os coccygis*). Kao kosti gornjih udova (lat. *ossa membri superioris*) definirane su ključna kost (lat. *clavicula*), lopatica (lat. *scapula*), nadlaktična kost (lat. *humerus*), lakatna kost (lat. *ulna*) i palčana kost (lat. *radius*) te kosti pešća (lat. *ossa carpi*), zapešća (lat. *ossa metacarpalia*) i kosti prstiju šake (lat. *ossa digitorum manus*). Pod kosti donjih udova (lat. *ossa membri inferioris*) ubrajaju se bedrena kost (lat. *femur*), goljenična kost (lat. *tibia*), lisna kost (lat. *fibula*), kosti nožja (lat. *ossa tarsi*), donožja (lat. *ossa metatarsi*) i kosti prstiju stopala (lat. *ossa digitorum pedis*) (usp. Jalšovec, 2005:14).

Prema načinu na koji okoštavaju, kosti se dijele na one koje enhodralnim okoštavanjem nastaju iz hrskavice te one koje nastaju izravno iz vezivnih stanica unutarmembranskim okoštavanjem (usp. Krmpotić i Marušić, 2007:20).

## 2.2. Makroskopska građa kosti

Kosti su građene od tri vrste tkiva: koštanog, hrskavičnog i vezivnog tkiva. Koštano se tkivo, koje je ujedno čvrsto i elastično te čini najveći maseni udio u sastavu kosti, makroskopski dijeli na čvrsto ili zbijeno tkivo (lat. *substantia compacta*) te spužvasto ili spongiozno tkivo (lat. *substantia spongiosa*). Čvrsto je tkivo bez šupljina i oblaže vanjsku površinu kosti, dok je unutrašnjost ispunjena spužvastim tkivom (usp. Krmpotić i Marušić, 2007:17). Spužvasto je tkivo građeno u obliku saća i ispunjeno gredicama čiji je međuprostor ispunjen koštanom srži (lat. *medulla ossium*) koja može biti aktivna i pasivna. U aktivnoj se koštanoj srži proizvode krvne stanice i takva se koštana srž naziva crvenom (lat. *medulla ossium rubra*), dok se u pasivnoj koštanoj srži odlažu masne stanice te se naziva žutom (lat. *medulla ossium flava*) (usp. Gurevitch, 2007:531). Prostor u kojem se nalazi koštana srž naziva se moždanom šupljinom (lat. *cavitas medullaris*). Netom nakon rođenja spužvastog tkiva nema mnogo te je moždana šupljina ispunjena crvenom koštanom srži, koja nakon navršene sedme godine počinje se širiti u spužvasto tkivo zbog povećanja njegova obujma. Na području koje je prethodno ispunjavala aktivna koštana srž, ostaje neaktivna, žuta srž (usp. Krmpotić i Marušić, 2007:18). Gubitkom masnih stanica žuta koštana srž postaje siva (lat. *medulla ossium grisea*) koja se obično javlja u starijoj dobi. Hrkavično se tkivo nalazi na mjestima uzglobljavanja kosti, te je obično glatko sa svrhom omogućavanja pokretanja. Vezivno tkivo koje oblaže kost poput ovojnice naziva se

pokosnicom (lat. *periosteum*), dok se vezivno tkivo koje oblaže hrskavicu naziva perihondrijem (lat. *perichondrium*) (usp. Krmpotić i Marušić, 2007:17).

Duge se kosti sastoje od tijela koje se naziva dijafizom te se nalazi između dvaju širih krajeva koji se nazivaju epifizama. Zbog ovakve je građe olakšan rast kosti u visinu, a epifize su kod novorođenčadi građene od hrskavice (usp. Ortner, 2003:17). U njima se najprije formiraju središta okoštavanja uz zglobnu hrskavicu, i tada se nazivaju tlačnim epifizama. Zatim, tijekom puberteta, dolazi do okoštavanja središta na mjestima hvatišta tetiva te se tada radi o tlačnim epifizama. Naposljetku, epifize koje su filogenetski bile odvojene kosti, ali je došlo do srastanja sa susjednim kostima nazivaju se atavističkim epifizama (usp. Krmpotić i Marušić, 2007:18). Hrkavica koja se nalazi između epifiza i dijafiza naziva se epifiznom pločom ili pločom rasta (lat. *lamina epiphysalis*). Ispod epifizne ploče, na dijafizi, nalazi se metafiza (lat. *metaphysis*), gdje kost raste u dužinu preobrazbom hrskavičnog tkiva iz epifizne ploče u koštane gredice metafize. (usp. Anđelinović, 2020:29). Kost se krvlju opskrbljuju iz triju vrsta arterija. Prva su vrsta malene arterije, koje kroz Haversove kanale osteona (temeljnih funkcionalnih jedinica kosti) opskrbljuju vanjsku stranu dijafize. Ogranci zglobnih arterija opskrbljuju krvlju epifize, metafize i zglobne čahure. Velika hranidbena arterija ulazi u dijafizu kroz hranidbeni otvor (lat. *foramen nutricium*), dok krvne žile ulaze kroz kosi hranidbeni kanal (lat. *canalis nutricius*), koji je usmjeren suprotno od epifize, a kod kostiju koje imaju dvije epifize, obično je usmjeren suprotno od epifize koja brže raste. Krvne su žile koje opskrbljuju kosti spojene anastomozama, što znači da, ukoliko dođe do prekida dotoka krvi kroz određenu žilu, ostale nesmetano preuzimaju ulogu opskrbe krvlju (usp. Krmpotić i Marušić, 2007:18).

### 2.3. Mikroskopska građa kosti

Koštano se tkivo sastoji manjim dijelom od koštanih stanica (lat. *cellulae textuum*) i većim dijelom od međustanične tvari (lat. *matrix extracellularis*). Iz histološke perspektive, postoje dva tipa koštanog tkiva: primarno ili nezrelo tkivo te zrelo, odnosno lamelarno tkivo. Nezrelo se tkivo oblikuje u prenatalnom razdoblju, a kod odraslih se osoba nalazi u zubnom cementu, šavovima lubanje te u koštanim labirintima. Nezrelo tkivo sadržava veći broj koštanih stanica te je mekše od zrelog tkiva zbog niže razine mineralizacije i količine kalcificirane tvari. Kost kod djece imaju puno veći udio organskog dijela kosti, zbog čega su savitljive (usp. Krmpotić i Marušić, 2007:21).

Koštano je tkivo sačinjeno od triju vrsta stanica: osteoblasta, (lat. *osteoblastus*), osteocita (lat. *osteocytus*), pokrovnih stanica (lat. *cellula vestienis ossis*) i osteoklasta (lat. *osteoclastus*).



Osteoblasti su stanice koje izgrađuju novu kost te se nalaze na površini koštanog matriksa. Oni sintetiziraju bjelančevinu osteokalcin koja veže kalcij na kosti. Osteociti, koji nastaju iz osteoblasta, glavne su koštane stanice odrasle osobe te su ujedno i daleko najbrojnije. Nalaze se u šupljinama koje su postavljene među lamelama te se nazivaju *lacunae* (usp. Ortner, 2007:12). Njihova je uloga regulacija aktivnosti ostalih koštanih stanica tijekom pregradnje kosti i održavanje koštanog matriksa. Relativno su neaktivni te imaju dug životni vijek koji se mjeri u godinama (Anđelinović, 2020:30). Osteoklasti su velike nepravilne stanice sa više jezgara (usp. Ortner, 2003:13) koje se nalaze na površini kosti te ih odlikuje promjenjivi oblik zbog mogućnosti ameboidnog kretanja. Osteoklasti sudjeluju u procesu razgradnje kosti resorpcijom i demineralizacijom u svrhu sprječavanja pretjeranog zadebljanja kostiju tijekom rasta.

Međustanična je tvar u tijelu odrasle osobe hidrirana na način da 10% do 20% njezine mase čini voda. Ostatak njezine mase sastoji se od anorganskih mineralnih soli, konkretno kalcijevih i fosfatnih hidroksida i hidroksiapatita. Minerali doprinose tvrdoći kosti i jedan su od razloga zbog kojeg je moguće vidjeti kosti na radiografskim snimkama (usp. Anđelinović, 2020:30). Također, oko 30% međustanične tvari čini kolagen, koji znatno pridonosi snazi i elastičnosti kostiju zbog svog svojstva pohranjivanja minerala, te glikoproteini i ugljikohidrati. Omjer međustaničnih tvari varira ovisno o dobi osobe, pri čemu se koncentracija minerala povećava s dobi.

#### 2.4. Uloga kosti

Kosti u organizmu imaju više glavnih uloga. Jedna je biomehanička, koja se odnosi na potporu i oblikovanje tijela, mehaničku zaštitu organa i mekih tkiva te omogućavanje kretanja pružanjem hvatišta mišićima. Glavni je potporanj tijela kralježnica (lat. *columna vertebralis*), dok rebra, lubanja i zdjelica imaju ključnu ulogu u zaštiti organskih sustava. Druga je skupina uloga metabolička koja se, uz proizvodnju krvnih stanica u koštanoj srži, temelji na činjenici da koštani sustav stvara mineralne zalihe organizma, prvenstveno kalcija i fosfora. Također, kosti reguliraju pH vrijednost krvi taloženjem alkalnih soli te stvaraju zalihu masnih kiselina.

### 3. UPALE KOŠTANOG TKIVA

#### 3.1. Klasifikacija i uzroci koštanih upala

Koštane su upale najčešće posljedica infekcije koštanog tkiva. Takve infekcije mogu biti bakterijskog, virusnog, gljivičnog ili parazitskog podrijetla te se prema tim kategorijama i klasificiraju. One su odgovor tijela na jedan ili više abnormalnih stimulusa, primarno prisutnosti patogena, štetnih mikroorganizama. No, upale koštanog tkiva mogu prouzročiti i drugi uvjeti, poput traume, tumora, te drugih patoloških stanja poput bolesti ili promjena uzrokovanih fiziološkim stresom i procesom rasta kod djece te ponavljajućom fizičkom aktivnošću kod odraslih osoba.

##### 3.1.1. Bakterijske upale

Unatoč višestrukoj etiologiji upala koštanog tkiva, njihov su primarni uzrok bakterijske infekcije. Prema Aufderheide i Rodrigues-Martin (1998) i Ortner (2003), pod bakterijske infekcije koje uzrokuju patološke promjene koštanog tkiva ubrajaju se osteomijelitis i periostitis (koji, kako će se vidjeti, mogu biti specifična bolest ili općenit naziv za upale koštanog tkiva uzrokovane raznim bolestima), septički artritis, tuberkuloza, lepra, treponematoza, salmoneloza, bruceloza, aktinomikoza, lajmska bolest, pneumonija i druge zarazne bolesti.

Upale se mogu pojavljivati u akutnom i kroničnom obliku. Akutna je upala kratkotrajni i prolazni odgovor imunološkog sustava na pojavu infekcije, no ukoliko ne dođe do izlječenja infekcije, upala može prijeći u kronični oblik koji može trajati godinama.

Kao posljedica upala na koštano tkivu nastaju lezije, oštećenja strukture kosti. Lezije se mogu podijeliti na specifične i nespecifične. Specifične lezije povezuju se sa konkretnim patološkim stanjem, kao što je primjerice urušavanje tijela kralježaka uslijed Pottove bolesti kralježnice obilježje tuberkuloze (usp. Borowska-Struginska i sur. 2014:141). Nasuprot tome, etiologija se nespecifičnih lezija puno teže utvrđuje. U bioarheologiji najčešće se javljaju nespecifične periostalne reakcije koje mogu biti znak fiziološkog stresa ili bolesti.

Osteomijelitis je upala koštanog tkiva koja prožima cijelu građu kosti i zahvaća koštanu srž. Upala je najčešće akutna, no može se javljati kronično, u slabijem intenzitetu, zbog otpornosti bakterijskih organizama na terapiju ili disfunkcije imunološkog sustava. Akutna je upala češća kod djece, a kronični razvitak bolesti češće se javlja kod odraslih. Kronični se osteomijelitis u

najvećoj mjeri javlja zbog nekrotičnog dijela kosti koji djeluje kao strano tijelo (lat. *sequestrum*), posebice u dugim kostima (usp. Jugun i sur. 2012:567). Iako je osteomijelitis u najvećoj mjeri posljedica infekcije bakterijom, treba istaknuti kako može biti posljedica virusnih, gljivičnih i parazitskih infekcija. Najčešći uzročnici osteomijelitisa su bakterije zlatni stafilokok (lat. *Staphylococcus aureus*) i streptokok (lat. *Streptococcus*). Mikroorganizmi mogu prodrijeti u kost na tri načina. Prvi je prilikom direktnog kontakta uslijed ozljeda ili rana, drugi je proširivanje infekcije sa okolnih mekih tkiva pri čemu se infekcije često primarno zadržavaju na pokosnici tkiva, te kao posljednji način krvnim putem iz drugog inficiranog područja, pri čemu se naziva hematogenim osteomijelitisom i primarno se javlja u akutnom obliku kod djece sa ishodištem u metafizi koja je u blizini ploče rasta (usp. Huang i sur. 2016:2). Kod odraslih je vrlo rijedak i često predstavlja nastavak ili povratak upale iz mladosti (usp. Ortner, 2003:187). U paleopatološkim se istraživanjima javlja problem dijagnoze osteomijelitisa na arheološkim uzorcima zbog nedostatka nedvojbenih dokaza kako uočena infekcija zahvaća cijelu strukturu kosti, odnosno koštanu srž. Iz tog razloga periostalne lezije koje su zabilježene na arheološkim uzorcima često neće biti pripisane osteomijelitisu kao uzroku, iako je vjerojatnost da je riječ upravo o takvoj vrsti infekcije velika. Kako ističu Calhoun i Shirtliff (2009), u suvremenim medicinskim istraživanjima poteškoće u dijagnozi osteomijelitisa nastaju zbog toga što brojna patološka stanja poput benignih i malignih tumora, cista, starih trauma, posljedica anemije srpastih stanica, iskazuju vrlo slične simptome kao osteomijelitis.

Periostitis je upala pokosnice koja odražava upalne procese u koštanoj srži te spužvastom i čvrstom koštanom tkivu, a očituje se formiranjem nove kosti (Weston 2012, prema Ortner, 2003). Treba istaknuti kako promjene na pokosnici ne moraju odražavati isključivo infekcije. Resnick i Niwayana (1995) opisuju čak sedam morfoloških tipova periostitisa od kojih svaka može biti višestruko dijagnostički interpretirana (usp. Ortner, 2003:206). Primarni je periostitis najčešće posljedica infekcije i traume koja može biti jednokratna ili kronično ponavljana u obliku fizičkog stresa, primjerice nošenja teškog tereta na ramenima ili glavi (usp. Manzon i sur. 2012:3433). Često nije moguće razgraničiti je li reakcija pokosnice odgovor na prvi ili drugi faktor. U paleopatologiji, nespecifične su periostalne lezije dugih kostiju među najčešće zabilježenim patološkim elementima na arheološkim nalazištima. Nasuprot tome, periostitis nije tako često zabilježen u modernoj medicinskoj praksi. Razlog je tome što se u modernoj medicini bolesti čija je posljedica pojava periostitisa mogu dijagnosticirati kod živućih pacijenata, dok se u arheologiji takve promjene moraju pripisivati nespecifičnom periostitisu. U arheološkoj građi, periostalne su reakcije najčešće zabilježene na dijafizi goljenične kosti,

što neki istraživači uz ostala obilježja, poput njezina sabljasta oblika i prisutnih lezija na kostima lubanje pripisuju sifilisu kao primarnom uzroku (usp. Rissech i sur. 2013:12). No, periostalne su reakcije na goljeničnoj kosti kod djece moguća posljedica nagloga rasta (usp. Silva i sur. 2003:1124). Kod pojmova osteomijelitisa i periostitisa potrebno je naglasiti kako mogu označavati dva tipa upalnih procesa. Naime, i osteomijelitis i periostitis označavaju konkretnu bolest, ali označavaju i sekundarno stanje izazvano bolestima različitih etiologija (npr. sifilisa ili tuberkuloze), ovisno o tome zahvaća li infekcija kost potpuno ili isključivo na pokosnici.

Bruceloza (lat. *febris melitensis*) je zoonoza<sup>1</sup> uzrokovana bakterijama iz roda *Brucella*. Najčešći je uzročnik kod ljudi bakterija *Brucella melitensis* koja uzrokuje maltešku ili mediteransku groznicu. Ostale bakterije koje uzrokuju brucelozu su *Brucella abortus*, *Brucella suis* i *Brucella canis* (usp. Corbel, 1997:213). Od neolitičkog su razdoblja, zbog domestikacije životinja, ljudi bili u neprestanom dodiru sa životinjskim patogenima što je olakšalo prelazak takvih mikroorganizama sa životinje na čovjeka. Životinje koje u najvećoj mjeri prenose brucelozu na ljude su goveda, ovce, svinje i psi (usp. Hayoun i sur. 2023). Prvi zabilježeni slučajevi zaraze brucelozom kod ljudi sežu u brončano doba (usp. Scaggion i Carrara, 2016:89). Kod zaraze brucelozom zahvaćanje koštanog tkiva infekcijom relativno je često, no nije uvijek moguće razlikovati prisutnost ove bolesti u koštanom materijalima od ostalih bolesti zbog sličnosti u patološkim promjenama koje uzrokuju (usp. Ortner, 2007:218).

Septički artritis je upala zgloba uzrokovana hematogenim prodiranjem bakterije u zglobnu šupljinu proširenjem infekcije sa okolne kosti ili mekog tkiva, ili direktno kroz ranu. Najčešći su uzročnici septičkog artritisa bakterije zlatni stafilocok i streptokok, iste bakterije koje uzrokuju osteomijelitis. Artritis uzrokovan bakterijom, u usporedbi sa reumatoidnim artritisom kod kojeg imunološki sustava napada zdravo tkivo, je bolest zgloba koja najbrže uništava kost (usp. Goldenberg, 1998: 197). Najizraženije promjene na koštanome tkivu nastaju artritisom koji je posljedica kroničnog osteomijelitisa ili inficiranih prijeloma. Septički se artritis u dvije trećine slučajeva pojavljuje u koljenu i zglobu kuka (usp. Ortner, 2003:222).

Tuberkuloza je bolest uzrokovana bakterijama iz roda *Mycobacterium*, najčešće *Mycobacterium tuberculosis*, odnosno Kochovim bacilom. Mnogo je rjeđe uzrokovana organizmom *Mycobacterium bovis* koji uzrokuje tuberkulozu kod životinja. Iako se pojavljuje u više oblika koji se ostvaruju ekstrapulmonalno u različitim anatomskim regijama (koža,

---

<sup>1</sup> zoonoza – bolest bakterijskog, virusnog, gljivičnog ili parazitskog podrijetla koja se prirodno prenosi sa životinja kralježnjaka na čovjeka i obratno (prema *Hrvatska enciklopedija, mrežno izdanje. Leksikografski zavod Miroslav Krleža 2013. – 2024.*)

potrbušnica, crijeva, urogenitalni sustav, limfni čvorovi), svi oni imaju istu etiologiju, odnosno uzročnika. Svima im je također zajednička pojava tuberkuluma (kvržice na površini tijela) i razaranje staničnih struktura (usp. Grmek, 1989:193). Ipak, najčešći tip zaraze tuberkulozom je pulmonalni, odnosno plućni oblik, što je ujedno i najopasniji oblik ove bolesti. Primarno zahvaćanje pluća pripisuje se prijenosu bakterije zrakom te kontinuiranom dotoku kisika u taj dio tijela (usp. Grmek, 1989:194). Tragovi tuberkuloze na kostima zabilježeni su još od neolitičkog razdoblja, a u okviru paleopatološke analize lezija koje nastaju kao posljedica infekcije, ključna su dva podatka. Prvi jest patognomoničnost lezija na koštanoj tkivu. To znači da tuberkulozu obilježavaju karakteristična oštećenja kosti temeljem kojih se na koštanom uzorku može utvrditi prisutnost konkretne bolesti. Navedeno se posebice očituje u pojavi tuberkuloznog spondilitisa kralježnice koji se naziva Pottovom bolešću, a radi se o razaranju tijela kralježaka (usp. Borowska-Struginska i sur, 2014:141). Druga je činjenica otežavajuća za bioarheološki pristup, a radi se o tome da se osteoartikularna tuberkuloza, odnosno tuberkuloza koja zahvaća kosti i zglobove javlja kod svega 3% do 5% oboljelih (usp. Rubini i sur. 2014:3), što uvelike utječe na mogućnost zaključivanja o rasprostranjenosti ove bolesti u arheološkim razdobljima.

Lepa (guba ili Hansenova bolest) je bolest uzrokovana bakterijom *Mycobacterium leprae* ili Hansenovim bacilom, bakterijom iz istoga roda poput uzročnika tuberkuloze. Zbog svojega su srodstva u složenom odnosu te ih se u bioarheologiji proučava usporedno, s ciljem zaključivanja o njihovom međuočnosu. U teoriji o širenju ovih bolesti u arheološkom se kontekstu javlja hipoteza o stvaranju međusobnog imuniteta između uzročnika tuberkuloze i uzročnika lepre. Takve se pretpostavke temelje na podacima o iščezavanju lepre sa područja Europe tijekom 15. stoljeća, što se odvijalo usporedno sa porastom tuberkuloze u tome razdoblju (Grmek, 1989:220). Govoreći konkretno o lepri, ovo stanje primarno zahvaća kožu i periferne živce, pri čemu su najraniji simptom depigmentacije i mrlje na koži lica, ramena i trupa, koje se u kasnijim stadijima bolesti pretvaraju u kvрге. Postoje dva glavna klinička oblika lepre: lepromatozna lepra kao teži oblik popraćen kvrgama po tijelu te tuberkuloidna lepra kao blaži oblik koji se očituje u pojavi svijetlih mrlja po koži (usp. Grmek, 1989:168). U bioarheološkim je istraživanjima najranija pojava ove bolesti zabilježena od bakrenog doba, a smatra se kako, kao što je slučaj kod tuberkuloze, otprilike 5% zaraženih iskazuje koštane simptome (usp. Ortner, 2003:264).

Treponematoza je infekcija koja se pojavljuje u četiri glavna klinička sindroma, te je i dalje upitno jesu li ti sindromi uzrokovani jednom ili više bakterija. U današnje se vrijeme svaki sindrom smatra zasebnom bolešću koja je uzrokovana specifičnom bakterijom. Jedna od tih

bolesti jest sifilis. Sifilis je venerična bolest, što znači da se prenosi spolnim kontaktom, no moguć je i prijenos sa majke na dijete preko posteljice tijekom trudnoće, pri čemu se naziva kongenitalnim ili konatalnim sifilisom (usp. Cartwright, 2006:57). Javlja se u četiri tipa: sifilis u strogom smislu, odnosno venerični sifilis, zatim endemski sifilis koji se ne prenosi spolnim kontaktom i javlja se u područjima tople klime, frambezija koja se također ne prenosi spolnim kontaktom, te četvrti oblik *pinta*, kožna bolest ograničena na tropsko područje južne Amerike (usp. Grmek, 1989:149). Venerični i endemski sifilis uzrokovani su bakterijom *Treponema pallidum*, dok je uzročnik frambezije *Treponema pertenue*, a uzročnik *pinta* sifilisa je *Treponema carateum*. Govoreći o kliničkoj slici, nakon primarnog i sekundarnog stadija bolesti obilježenih pojavom osipa i čireva, nastupa latentna faza bez vidljivih simptoma koja može trajati čak 20 godina (usp. Cartwright, 2006:58). Bolest je tada prešla u kroničnu fazu i tercijarni stadij. Tek se u ovome stadiju pojavljuju lezije na koštano tkivu. Lezije zahvaćaju nazalno područje lubanje, koje se zbog specifičnosti oštećenja smatra ključnim područjem za utvrđivanje dijagnoze sifilisa, no najčešća je pojava lezija na goljeničnoj kosti (usp. Rissech i sur. 2013:12). Također, sifilis može prouzročiti artritis na području velikih zglobova (koljena, lakta, ramena) (usp. Ortner, 2003:280). Iako je u teoriji o podrijetlu sifilisa postojala pretpostavka o širenju sifilisa u Europu nakon 1493. sa američkog kontinenta, novija istraživanja pokazuju kako je sifilis bio prisutan u Europi od rimskih vremena.

Aktinomikoza je zoonoza uzrokovana anaerobnim bakterijama iz roda *Actinomyces*. Životinja koja najčešće prenosi ovu zarazu na čovjeka jest govedo. Kod ljudi se uzročnici ove infekcije obično nalaze na području usta i grla, te probavnog i urogenitalnog sustava, a infekcija je najčešće posljedica oštećenja mekih tkiva pri čemu bakterije prelaze u organske sustave koji na njih nisu prilagođeni. U okviru kliničke slike, očituje se razaranjem mekih tkiva na području lica i vrata, poput jezika i žlijezda slinovnica, a može zahvatiti i kosti, posebice gornju i donju čeljust pri čemu se može proširiti i na zube i na pluća uzrokujući apscese (usp. Valour i sur. 2014:183). Proširenje infekcije sa mekih tkiva na koštano tkivo je relativno rijetko, ali je zabilježeno. U najvećoj se mjeri radi o periostalnim reakcijama na dijelu kosti koji je u kontaktu sa inficiranim mekim tkivima (usp. Ortner, 2003:319), no u nekim slučajevima može uzrokovati i oštećenja tijela kralježaka (usp. Rubini i sur. 2014:7).

Zaključno, vidljivo je da su bakterijske upale koštanog tkiva u obliku akutnog i kroničnog osteomijelitisa i periostitisa u velikoj mjeri sekundarna posljedica primarne bolesti. Za sifilis, lepru, brucelozu i tuberkulozu ključno je što su to bolesti koje tijekom vremena opstaju u populacijama i uvelike utječu na zdravstveni status društva.

Za paleopatološka je istraživanja od iznimne važnosti što navedene bolesti ostavljaju tragove na kostima u dovoljnoj mjeri kako bi se bioarheološkom analizom moglo zaključivati o njihovom utjecaju na način života arheoloških populacija.

### 3.1.2. Virusne upale

Virusne su upale koštanih tkiva rijetke, a one koje zahvaćaju kosti, uzrokuju lezije koje je teško razlikovati od lezija uzrokovanih ostalim patološkim stanjima (Ortner, 2007:332.) Virusne infekcije koje mogu rezultirati u promjenama skeletnog tkiva su boginje, rubeola, poliomijelitis (dječja paraliza) te HIV.

Velike boginje su endemska bolest, odnosno bolest koja zahvaća velik broj ljudi na ograničenom prostoru te ju je nemoguće potpuno iskorijeniti, već opstaje neograničeno dugo (usp. Cartwright, 2006:84). Uzročnik velikih boginja je virus *variola major*. Ta vrsta virusne infekcije uzrokuje osteomijelitis, koji se pretežno javlja u gornjim ekstremitetima, posebice području lakta (usp. Ortner, 2007:335). Kad osoba jednom preboli boginje, stječe imunitet koji može biti i doživotan, te nakon toga ne može prenijeti zarazu na druge (usp. Cartwright, 2006:83). S obzirom na to, virus pretežno napada djecu jer nemaju razvijen imunitet poput odraslih.

Virus humane imunodeficijencije (HIV) uzrokuje bolest koja uništava imunološki sustav osobe, stoga ona postaje podložna drugim bolestima i infekcijama. Inkubacija najčešće traje oko deset godina nakon čega dolazi do sindroma stečene imunodeficijencije (AIDS), nakon čega je imunološki sustav u potpunosti razoren te najčešće nastupa smrt od posljedica neke druge bolesti. Zbog oslabljenog imuniteta, osoba je podložna širokom spektru infekcija koje mogu prijeći na koštano tkivo (usp. Visković i sur. 2012:17).

Rubeola je virusna bolest koja se javlja kod djece i odraslih. Uzrokuje uglavnom blage simptome u obliku osipa koji započinje na licu, a u nekim se slučajevima može se kao posljedica širenja infekcije pojaviti artritis u malim zglobovima prstiju šake i zapešća. Ova je bolest opasna isključivo ako se prenese sa majke na dijete tijekom prvog tromjesječja trudnoće, jer tada može uzrokovati pobačaj ili oštećenje organa fetusa, te gluhoću nakon rođenja (usp. Lambert i sur. 2016:2). Danas je u većini zemalja iskorijenjena zbog uporabe cjepiva.

Poliomijelitis, odnosno dječju paralizu, uzrokuje poliovirus iz roda *Picornaviridae*. Virusna infekcija napada središnji živčani sustav, posebice kralježničku moždinu, što može uzrokovati

potpunu paralizu (usp. Mehndiratta i sur. 2014:225). Ova bolest javlja se većinom kod djece ispod pet godina starosti, no u većini je zemalja iskorijenjena zbog procijepljenosti.

### 3.1.3. Parazitske upale

Postoji više vrsta parazitskih upala koje mogu uzrokovati oštećenja kosti. Najvažnija je ehinokokoza, zoonoza uzrokovana ličinkama trakavice roda *Echinococcus*. Na ljude se prenosi uglavnom preko pasa. Kod ljudi, prodiranjem u krvne žile dolazi do organa i uzrokuje ciste, najčešće na jetri (usp. Moro i Schantz, 2008:127). U rijetkim slučajevima može stvarati i ciste na kosti.

Malarija je bolest uzrokovana parazitima iz roda *Plasmodium*. Na ljude se prenosi ubodom zaraženog komarca, pri čemu parazitski organizmi ulaze u crvene krvne stanice, eritrocite i uzrokuju njihovo pucanje te na taj način ulaze u krv i šire se po organizmu, te u nekim slučajevima na kosti. Novo istraživanje Copolla i sur. (2024) koje će biti opisano, predstavlja nalaz lezija na kralješcima, goljениčnoj kosti i rebrima koje se smatraju posljedicom oboljenja od malarije. Također, navedeno istraživanje empirijski potvrđuje pretpostavku kako je malarija bila prisutna u Europi u antičko doba.

### 3.1.4. Gljivične upale

Gljivične infekcije koje uzrokuju propadanje kosti vrlo su rijetke. Najčešće ulaze u organizam respiratornim putem te se krvlju hematogeno šire do kostiju. Lezije koje nastaju zbog gljivičnih uzročnika toliko su sličnih obilježja da ih je često nemoguće dijagnostički razlikovati. Zbog toga se u dijagnozi istraživači često oslanjaju na geografsko područje pronalaska koštanog uzorka, jer se određene vrste gljivica javljaju na specifičnim područjima (usp. Ortner, 2007:326). Kao važniji primjeri gljivičnih upala navode se kandidijaza i blastomikoza.

Kandidijaza je infekcija uzrokovana gljivicom *Candida albicans* koja uzrokuje upalu sluznice usta i ždrijela, dok blastomikozu uzrokuje gljivica *Blastomyces dermatitidis*. Blastomikoza se primarno očituje kašljem, vrućicom i razaranjem plućnog tkiva (usp. Smith i Kauffman, 2010:173).



### 3.2. Upale koštanog tkiva kao sekundarni znak bolesti i patoloških stanja

Glavno obilježje upala koštanih tkiva jest da imaju višestruku etiologiju. Osteomijelitis i periostitis mogu biti primarne upale nastale uslijed infekcije, no u velikom broju slučajeva takve su upale tek sekundarni pokazatelj neke druge bolesti i patoloških stanja nastalih uslijed traume i fiziološkog stresa te procesom rasta kod djece. Kod većine bolesti od kojih ljudi obolijevaju, infekcija zahvaća meka tkiva, a do zahvaćanja kosti dolazi pretežno tek u kroničnom stadiju bolesti (usp. Fuchs i sur. 2019:1550). Iz tog razloga u paleopatologiji dolazi do izazova u dijagnosticiranju konkretne bolesti.

Primjerice, Ortner (2003) predstavlja povezanost infekcije zuba kao primarnog patološkog stanja, te patoloških reakcija na dugim kostima kao posljedice širenja bakterije krvlju. Konkretno, navodi primjer pacijenta kojem je dijagnosticiran vertebralni osteomijelitis sekundaran u odnosu na infekciju zuba. Također, u slučaju kada je pokosnica blizu površine kože, primjerice na anteriornoj površini goljenične kosti, pojava periostitisa može biti sekundarna u odnosu na neku vrstu traume, pa tako kronične gnojne upale na koži mogu prouzročiti periostalnu reakciju na goljeničnoj kosti. Također, periostitis se pojavljuje sekundarno kod sifilisa blizu površine kože na goljeničnoj kosti i lubanjskom svodu. Kako je spomenuto, kod oboljenja tuberkulozom, dolazi do pojave lezija pretežno na kostima kralježnice, koje su sekundarne u odnosu na primarnu infekciju u plućima te se hematogeno šire do kostiju. U nekim je arheološkim nalazima zabilježen periostitis na području lubanje koji se pripisuje nošenju posuda s vodom na glavi, odnosno upala sekundarna u odnosu na kontinuirane mikro-traume uslijed ponavljane fizičke aktivnosti kod odraslih. Više je istraživanja provedeno na periostalnim lezijama starih populacija pri čemu je cilj bila analiza razlika u zdravstvenom statusu obzirom na izloženost različitim vrstama fizičkog stresa. Pri tome je zaključeno kako prevalencija periostitisa raste proporcionalno povećanju količine fizičkog napora. Nadalje, periostalne reakcije mogu samostalno zarastati tijekom vremena, primjerice kod tuberkuloze, rastom i modeliranjem, posebice kod djece. Kod djece se može pojaviti i nebakterijski periostitis zbog naglih fizioloških razdoblja sub-periostalnog rasta kosti koja su kod djece česta i uobičajena, te uzrokuju naglu vaskularizaciju i staničnu aktivnost (Rittermard i sur. 2019:2). To predstavlja izazov u bioarheološkim istraživanjima kada je teško odrediti je li periostalna reakcija posljedica infekcije ili nagloga rasta, te je moguće da se krivo pripíše bolesti u promatranju zdravstvenog statusa starih populacija. Problem koji se javlja u suvremenoj forenzičkoj medicini jest razlikovanje periostalnih reakcija nastalih kao odgovor

na normalan rast i onih nastalih uslijed zlostavljanja i nasilja nad djecom (Rittemard i sur. 2019:2).

### 3.3. Koštane upale kao pokazatelj zdravstvenog statusa

Otpriblike 15% arheoloških koštanih nalaza obilježeno je nekom vrstom bolesti, od čega je čak 80% do 90% definirano kao trauma, infekcija ili artritis (usp. Ortner, 2003:112). Iako se dokazi za infekcije koštanog tkiva pronalaze u manjoj mjeri nego što bi bilo očekivano, smatra se kako su infekcije bile jedan od glavnih uzroka smrti kod ljudi tijekom cijelog holocena. Također, zarazne su bolesti zasigurno bile vodeći uzrok smrti djece tijekom prvih nekoliko godina života, te se primarno očituju u obliku periostitisa (usp. Šlaus, Tkalčec i Krznar, 2003:39). Razlog izostanka znakova infekcija koštanog tkiva može biti kombinacija više faktora, primjerice, ukoliko smrt nastupi tijekom bolesti prije faze u kojoj bi se pojavile koštane lezije, te razvitak imunološkog sustava kod ljudi gdje se patogen može ograničiti ili eliminirati prije no što zahvati koštanu građu. Osoba treba imati relativno dobro razvijeni imunološki sustav kako bi preživjela do faze bolesti kada patološke promjene zahvaćaju kosti. Također, optimalna će imunološka reakcija eliminirati patogene prije nego bolest zahvati kosti (usp. Ortner, 2007:113). Nakon otkrića patološke promjene na kostima, postavlja se pitanje koliko su osobe zahvaćene određenom bolešću mogle normalno funkcionirati i kakva im je bila kvaliteta života. U arheološkim analizama se najčešće uzimaju u obzir dvije domene, fiziološka i povijesna. Dok se na koštanoj građi traže tragovi utjecaja bolesti na organizam, povijesni zapisi, ukoliko postoje, služe kao referentni okvir u kojemu se promatraju simptomi i pojave bolesti zabilježene pisanim tragom. Treba naglasiti kako su takvi zapisi često neprecizni i nepouzđani, te nije moguće u potpunosti se osloniti na njih. Nadalje, zbog navedene višestruke etiologije upala koštanih tkiva, često nije moguće postaviti dijagnozu čak niti kada je prisutan biološki trag, što se posebice očituje kod nespecifičnih periostalnih lezija (usp. Weston, 2018:2). U novije se vrijeme velika pažnja posvećuje analizi tafonomskih procesa koji utječu na kost nakon smrti (Pinhasi i Mays, 2008:33). Treba naglasiti kako postoji mogućnost pogrešnog utvrđivanja patološke promjene kao promjene nastale prije smrti, kada je zapravo riječ o *post mortem* promjeni, a ta se pojava naziva pseudopatologijom (Pinhasi i Mays, 2008:34). Jedan od ciljeva paleopatologije kao znanosti jest analiza utjecaja bolesti na stare populacije i njihove prilagodbe na patogene. Faktori koji utječu na pojavu zaraznih bolesti jesu dob pojedinca, njegov način prehrane, imunološki odgovor na upalu, ostale zdravstvene tegobe, način prijenosa patogena i njegova biološka obilježja, socijalni uvjeti, okolišni uvjeti te način

liječenja same bolesti. Sve se to uzima u obzir kada se na temelju analize učestalosti patoloških promjena na koštanoj građi zaključuje o relativnoj zdravstvenoj slici toga koštanog uzorka. Problem koji se javlja je taj što je nemoguće znati u kojoj mjeri konkretni koštani uzorak istinski predstavlja određenu živuću populaciju (Pinhasi i Mays, 2008:37). Govoreći o morbiditetu, odnosno oboljenju u populaciji, javlja se termin *osteološkog paradoksa* koji su skovali Wood i sur. (1992) i koji će biti ključan za istraživanja koja će se u ovome radu analizirati. Riječ je o tome kako koštani uzorak, predstavljajući nepreživjele osobe neke populacije, ne odražava pravilno morbiditet ukupne populacije. To znači da velika učestalost koštanih lezija ne podrazumijeva da je populacija bila nezdrava, već može upućivati na upravo suprotno; da su ljudi preživljavali dovoljno dugo da bolest zahvati koštanu strukturu. Isto vrijedi i za suprotne okolnosti: malena količina zabilježenih koštanih lezija ne mora nužno predstavljati zdravu populaciju, već može ukazivati na općenito lošije zdravstveno stanje i preslabu otpornost na infekcije u populaciji, što je onemogućilo preživljavanje do pojave vidljivih lezija na kostima (Pinhasi i Mays, 2008:37). Ipak, u novije se vrijeme pomoću mikroskopskih, odnosno histoloških analiza i molekularne DNK analize može mnogo preciznije utvrditi postojanje i podrijetlo koštanih oštećenja, te utvrditi prisutnost bolesti čak i na kostima na kojima nisu prisutne vidljive promjene (usp. Siek, 2013:95). Također, ključno je promatrati omjere pojave različitih znakova infekcija i fiziološkog stresa u pojedinoj populaciji. Ukoliko je kod neke populacije prisutno više tipova znakova stresa (*cribra orbitalia*, linearna hipoplazija cakline, osteoartritis), ta je populacija bila zdravstveno ugrožena, bez obzira omjer uočenih znakova infekcija (usp. Papathanasiou, 2005:387).

U suvremenom medicinskom kontekstu upale se koštanih tkiva promatraju u okviru kompletne zdravstvene slike pojedinca sa svim dostupnim podacima o povijesti bolesti, komorbiditetima i načinu života, te kao polazište za analize učestalosti i utjecaja na ukupan zdravstveni status populacija. Zdravstvena slika populacije definira se u okviru sveukupnog zdravlja stanovništva, odnosno očekivanog životnog vijeka i učestalosti pojedinih skupina bolesti te njegove raspodjele u društvu u obliku praćenja obrazaca učestalosti bolesti i očekivanog životnog vijeka u različitim skupinama u populaciji, primjerice razlike između muškaraca i žena (usp. Kindig, 2011), ali i kvalitete zdravstvenog sustava i dostupnosti liječenja i terapija za patološka stanja te njihovog ishoda. U suvremenom kontekstu moguće je, naravno, mnogo preciznije zaključivati o zdravlju pojedinaca i populacija jer su dostupni svi izvori podataka, od potpune kliničke slike, popisa stanovnika do dokumentacije o bolestima i terapijama. Sve su te baze podataka povezane u globalni sustav informacija. Ipak, kako će se u radu predstaviti, zbog višestruke etiologije i složenosti stanja u kojima se koštane upale pojavljuju, preciznost

njihova dijagnosticiranja ograničena je čak i u okviru istraživanja kod kojih su dostupni svi suvremeni izvori.

### 3.4. Metode dijagnosticiranja koštanih upala

U medicini i paleopatologiji postoje četiri glavne metode dijagnosticiranja koštanih upala. To su makromorfološka, mikromorfološka, radiološka i mikrobiološka metoda. Pod makromorfološkom se analizom podrazumijeva promatranje cijele kosti i traženje uočljivih tragova patoloških promjena i oštećenja kosti, odnosno lezija. Bolest se može pojaviti kao abnormalni oblik, veličina i oblik kosti, uništenje kosti, abnormalna gustoća koštanog tkiva ili kombinacija više obilježja. Ovdje je bitno razlučiti *ante mortem* od *post mortem* promjena uzrokovanih tafonomskim procesima. Abnormalno je oblikovanje koštane građe i formiranje novog koštanog tkiva uvijek *ante mortem* proces. Nakon makromorfološke analize, radiološka je analiza najvažniji alat u utvrđivanju patoloških promjena. Kompjutorizirana tomografija (CT) je najvažnija radiološka metoda kojom se mogu otkriti detalji lezija, no iznimno su korisni i rendgen (RTG), ultrazvuk (UZV), magnetska rezonancija (MRI) te scintigrafija gdje se radiološki stimulusi unose u tijelo te vežu za kosti zbog reakcije na kristale hidroksiapatita koji sačinjavaju mineralni sastav koštanog tkiva, zbog čega je moguće praćenje aktivnosti osteoblasta gdje se mineralizacija događa. Postoji nekoliko prednosti provođenja radiološke metode na arheološkim uzorcima u odnosu na žive pacijente u kliničkoj dijagnostici. Kod analize arheoloških uzoraka nije potrebno voditi računa o zračenju stoga se analiza može vršiti dulje vrijeme te ne postoje meka tkiva koja bi utjecala na kvalitetu slike koštanog tkiva. Radiografijom koštanih područja na kojima su prisutna oštećenja nastoji se utvrditi prisutnost zahvaćenog tkiva koje nije moguće uočiti makromorfološkom analizom te definirati gustoću koštanog tkiva unutar lezije i u tkivu koje ju neposredno okružuje. Mikroskopskom se analizom otkriva stanje i broj koštanih stanica i ostalih elemenata koji čine koštana tkiva. Problem kod mikroskopske analize je što može prouzročiti uništenje dijela koštanog uzorka, stoga se ona upotrebljava tek kada makromorfološka i radiološka analiza nisu dale zadovoljavajuće rezultate. Također, u novije se vrijeme mikroskopska analiza preporučuje kod studija koštanih uzoraka novorođenčadi u dobnom okviru do jedne godine starosti, budući da se makromorfološka analiza ne smatra pogodnom za zaključivanje o patološkim stanjima kod ove skupine zbog velike vjerojatnosti pojave periostalnih reakcija koje su posljedica rasta, a ne bolesti (usp. Rittemard i sur. 2019:2). Ono što se mikroskopski promatra jest abnormalna aktivnost osteoklasta i osteoblasta koja može biti smanjena ili povišena, utječući na taj način

na broj i strukturu osteona. Tijekom upalnog procesa zbog neuravnoteženosti aktivnosti osteoklasta i osteoblasta dolazi do resorpcije kosti i smanjenja količine osteona, nakon čega slijedi stadij pregradnje kosti u kojem nastaju nove strukture tkiva kao odgovor na infekciju (usp. Lamm i sur. 2015:1511). Naposljetku, mikrobiološkom se analizom otkrivaju tragovi kemijskih spojeva koji su karakteristični za infekcije koštanoga tkiva (Pinhasy i Mays, 2008). Primjerice, uz zarazu tuberkulozom vezane su tri vrste masnih mikoličnih kiselina. Također, nekim metodama iz ove skupine, primjerice primjenom analitičke tehnike masene spektrometrije, mogu se otkriti DNK tragovi patogena koji uzrokuju infekciju.

## **4. BIOARHEOLOŠKA ISTRAŽIVANJA UPALA KOŠTANOG TKIVA**

### **4.1. Neolitik**

Zbog transformacije životnih praksi, prelaska na sjedilački način života te promjene prehrambenih navika uslijed razvitka agrikulture i domestikacije životinja i biljaka, u razdoblju neolitika dolazi do demografske revolucije u vidu povećanja gustoće stanovništva. Kao posljedica velikog broja stanovnika na istom prostoru i loših higijenskih uvjeta, kao i olakšanog prelaska patogena sa životinje na čovjeka, dolazi do intenzivnog širenja infekcija među grupama ljudi i pojava epidemija u ovome razdoblju (usp. Fuchs i sur. 2019:1545).

#### **4.1.1. Populacije zapadne Švicarske i Grčke**

Prvo istraživanje koje će se predstaviti, a koje je proveo Abegg (2021), bavi se paleopatološkim profilom neolitičkih populacija zapadne Švicarske u razdoblju od 5500. do 2200. godine prije Krista. Usporedno s njime treba istaknuti istraživanje Papanthasiou (2005) na populaciji iz špilje Alepotrypa u Grčkoj u razdoblju između 5000. i 3200. prije Krista. Cilj je istraživanja na populacijama zapadne Švicarske bio utvrditi kakve utjecaje geografski, biološki (dob, spol, visina) i kronološki slijed u koštanom uzorku imaju na distribuciju i podrijetlo lezija, te kako su takvi faktori utjecali na zdravstveni status populacija. Analiziran je koštani materijal sa ukupno trinaest nalazišta, od kojih su neki ostaci bili pokopani u zajedničke grobnice, dok su neki bili u zasebnim grobnicama, stoga su mogli biti individualizirani i promatrani kao cjelina. Ukupno je sakupljena 23 441 kost koju je bilo moguće identificirati. Govoreći o samom procesa

ukopa, u doba neolitika na području Švicarske ističu se dvije glavne tehnike. Prva je *Chamblandes cist*, nazvana po nekropoli *Pully-Chamblandes* gdje je prvi put opisana. Četverokutnog je oblika i može biti mjesto jednog ili više ukopa. Kronološki gledano, protokom vremena od starijeg prema mlađem neolitiku, tradicije ukopa se mijenjaju i sve češće dolazi do ukopa više individua u jednu grobnicu. Tijekom mlađeg neolitika javlja se drugi tip grobnica, megalitske nekropole koje se sastoje od dvaju triangularnih grobnih komora u kojima se nalaze grobnice sa zabilježenim ukopima više desetaka preminulih (usp. Abegg i sur. 2021:4). U kontekstu ove studije, promjena u načinu ukopa vrlo je bitna jer određuje način na koji se koštani materijal prikuplja i analizira. U grobnicama srednjeg neolitika moguće je odvojiti ostatke individua i pojedinačno im pripisati obilježja koja utječu na pojavu patoloških promjena, te pokušati utvrditi dob, spol i visinu pojedinca. To u slučaju grobnica iz mlađeg neolitika nije moguće.

Usporedno, špilja Alepotrypa najvažnije je neolitičko nalazište u Grčkoj, sa najvećom kolekcijom očuvanih koštanih uzoraka (usp. Papathanasiou, 2005:378). I u ovoj je studiji cilj bilo utvrđivanje paleopatološkog profila i zdravstvenog statusa, kao i znakova fiziološkog stresa kod promatrane populacije. Na ovome su nalazištu prisutna tri načina ukopa: dvije kosturnice sa mnogo sekundarnih ukopa, zatim individualni ili skupni primarni ukopi, te naposljetku raštrkane kosti. Kosti su većinom fragmentirane, te je u svega nekoliko slučajeva bilo moguće izdvojiti individue (usp. Papathanasiou, 2005:379). Kao u istraživanju u Švicarskoj, utvrđeni su, u slučajevima u kojima je to bilo moguće, demografski parametri (spol, dob, visina) te znakovi stresa i oštećenja kosti. Polovina je uzoraka pripadala odraslim individuama, dok je polovina pripadala mlađim skupinama. Kod 17 je uzoraka ustanovljen muški, a kod 15 vjerojatni ženski spol.

U istraživanju Abegga i suradnika (2021), svim je kostima utvrđen tafonomski status ovisno o tome koliko su dobro očuvane te se zaključilo kako je većina kostiju dovoljno usčuvana kako bi se utvrdio patološki profil. Kod procjene tafonomskih uvjeta postavilo se i pitanje utjecaja naknadnog ukapanja preminulih u postojeće grobnice, pri čemu su koštani elementi različito usčuvani i nemaju jednaku mogućnost utvrđivanja patološkog profila. Analizom se utvrdilo kako je razina očuvanosti elemenata u dvije vrste grobnica relativno slična, no kosti rebara i kralježaka te kosti boka bile su obilježene nižom razinom očuvanosti. Nakon toga, svaka se pojedina kost analizirala u odnosu na to je li obilježena jednom od devet vrsta lezija za koje je karakteristična pojava u razdoblju neolitika. Zabilježene lezije koje nisu pripadale nijednoj od devet kategorija su navedene u dodatnu kategoriju kako bi se mogla izvršiti kvalitativna analiza. Dodatna je kategorija uvedena i kod analize individualnih kostiju na kojima je prisutno

više vrsta lezija koje upućuju na prisutnost sustavne bolesti. Demografski podaci pokazali su prisutnost svih dobnih grupa, od čega je velika većina bila u skupini odraslih, te vrlo mali uzorak najmlađih dobnih skupina. U okviru utjecaja mjesta individualnih ukopa na kosti, uspoređivanjem frekvencije i omjera pojavljivanja pojedinih od devet vrsta lezija, rezultati su pokazali da mjesto ukopa *Pully-Chamblandes*, koje se podudara sa demografskim i ukopnim praksama ostalih grobnica, pokazuje značajno manju količinu zabilježenih periostalnih upalnih promjena, manju količinu promjena uzrokovanih traumom, kao i degenerativnih bolesti zglobova koje su u pravilu posljedica iznimno teškog fizičkog rada (usp. Šlaus, Tkalčec i Krznar, 2003:40). To bi moglo značiti kako je ta skupina ljudi imala bolju kvalitetu i standarde života te bolji zdravstveni status (usp. Abegg i sur. 2021:10). Na tri je nalazišta zabilježena povećana količina tragova traume, u velikom omjeru zaliječenih. Preko 70% zaliječenih trauma može se pripisati fizičkom naporu koji je tadašnji način života zahtijevao, primjerice slomljeni prsti i rebra, osificirani hematomi te traume glave (usp. Abegg i sur. 2021:11).

Govoreći o biološkoj analizi individualnih ukopa, ustanovljene su povezanosti između faktora dobi, spola i visine sa patološkim profilima. Čak 77,27% individua starosti između 10 i 19 godina iskazalo je nespecifične periostalne reakcije povezane sa infekcijama. Tako veliki postotak promjena na pokosnici neočekivan je obzirom na omjer sa drugim dobnim skupinama (63,81% kod odraslih te 40% kod najmlađe djece) (usp. Abegg i sur. 2021:12). Nasuprot tome, osteomijelitis, odnosno upala koja zahvaća koštanu srž, zabilježena je u puno manjem omjeru, točnije 14,03%. Ovdje svakako treba spomenuti pojam osteološkog paradoksa i činjenicu kako manji broj zabilježenih patoloških promjena ne znači nužno bolji zdravstveni status određene populacije, u ovome slučaju uzoraka iz mjesta ukopa *Pully-Chamblandes* i odrasle te najmlađe dobne skupine. Također, manji omjer zabilježenog osteomijelitisa u odnosu na periostitis ne iznenađuje, budući da je moguće da tragovi upale u srži kosti ne ostanu očuvani, iako su bili prisutni za života individue. Razlike u patološkom profilu u odnosu na spol nisu zabilježene u ovome istraživanju, što nikako ne znači da takve razlike nisu postojale u populacijama, već isključivo da nisu zabilježene na ovdje promatranom uzorku. Analiza uzoraka u odnosu na visinu rađena je samo na uzorcima na kojima je spol mogao biti određen. Jedno od zanimljivih otkrića jest da su žene koje su pokazale znakove traume značajno više od žena koje nisu iskazale takve promjene. Za ovo otkriće nije ponuđeno definitivno objašnjenje, no moguće je kako je taj podatak posljedica ograničenosti uzorka ili pak činjenice da su snažnije žene obavljale više aktivnosti koje bi mogle uzrokovati traumu (usp. Abegg i sur. 2021:12).

Analizom uzoraka obzirom na kronološko doba života od starijeg prema mlađem neolitikumu, utvrđeno je kako količina zabilježenih periostalnih reakcija, posebice na dugim kostima, raste.

Navedeno odgovara dinamici stanovništva i pojavi epidemija rastom broja stanovnika i širenjem u ograničenom prostoru boravka. Također, kako ističe Abegg (2021), obzirom na prelazak tamošnjih populacija preko Alpa u potrazi za sirovinama, one su dolazile u dodir sa populacijama sjeverne Italije, Francuske i Njemačke, kod kojih je dokazana prisutnost bolesti poput tuberkuloze. Uz makromorfološku analizu skeletnih uzoraka koja je u ovome istraživanju provedena, u budućnosti će biti potrebne i mikrobiološke DNK i izotopske analize kako bi se odgovorilo na pitanja o uzrocima infekcija te kvaliteti života i prehrane populacija zapadne Švicarske u razdoblju neolitika.

U istraživanju špilje Alepotrypa zabilježena je iznenađujuće visoka stopa mortaliteta kod novorođenčadi i djece do 10 godina starosti, što je vrlo vjerojatno u korelaciji sa visokom stopom fertiliteta (usp. Papathanasiou, 2005:382). Najraširenije patološko stanje u grčkoj populaciji jest *cribra orbitalia*, odnosno poroznost gornjeg dijela očne šupljine koja je znak povećanog fiziološkog stresa. Zabilježena je u 60% uzoraka na kojima je bilo moguće utvrditi ovo stanje. *Cribra orbitalia* u najvećem je omjeru posljedica anemije uzrokovane manjkom željeza u krvi zbog pothranjenosti (usp. Noble, 2002:64), no može ukazivati i na bakterijske i parazitske infekcije (usp. Stuart – Macadam, 1985). Linerarna hipoplazija cakline, koja je također pokazatelj nedovoljno raznolike prehrane i infekcija, bila je prisutna u mnogo manjem omjeru (8.3% dentalnih uzoraka), kao što je i zubni karijes bio prisutan u manjem omjeru nego to je uobičajeno kod neolitičkih populacija (3.2%). Općenito, prelazak na agrikulturu kao primaran način života u neolitiku povezuje se sa povećanjem učestalosti zubnog karijesa (usp. Karsten i sur. 2015:1). Govoreći o znakovima koštanih upala, zabilježene su periostalne lezije na kostima šest lubanja te je kod jedne individue utvrđen uznapredovali osteomijelitis. Ističe se podatak kako su periostalne lezije izvan područja lubanje zabilježene u manje od 1% uzoraka, a kod onih koje su utvrđene radi se o blažem obliku, što ukazuje na nisku stopu zaraze bolestima. Na kostima kralježnice utvrđen je osteoartritis u zglobovima kralježaka, što ukazuje na povećan stupanj fizičkog napora. Na lubanjama su također utvrđeni tragovi prijeloma koji ukazuju na međusobno nasilje.


Zaključno, na populacijama zapadne Švicarske utvrđen je mnogo veći broj periostalnih reakcija povezanih sa infekcijama nego kod grčke populacije kod koje gotovo i nisu zabilježene, dok je u grčkoj populaciji vidljiv porast fizičkog napora i aktivnosti, što je uzrokovalo bolesti poput osteoartritis. U grčkoj su populaciji također dominantni znakovi pothranjenosti, posebice kod dječje populacije, što oslikava utjecaje prelaska na sjedilački način života i smanjenje razine zdravlja u neolitičkim populacijama. U budućnosti će biti potrebno provesti komparativne studije na velikim koštanim uzorcima od starijeg prema mlađem neolitiku, kako bi se utvrdili



dijakronijski uzorci u promjeni zdravstvenog statusa neolitičkih populacija (usp. Fuchs i sur. 2019:1552).

#### 4.1.2. Tuberkuloza: nalazi u Poljskoj i Italiji

Najranija zabilježena manifestacija tuberkuloze otkrivena je na koštanoj građi iz razdoblja neolitika. U nizu istraživanja o ovoj bolesti u neolitičkom kontekstu, ono koje je provela Borowska-Struginska (2014) temelji se na mikrobiološkoj analizi muškog kostura dobi između 30 i 50 godina iz grobnice dvostrukog ukopa sa neolitičkog nalazišta *Brzesc Kujawski* u središnjoj Poljskoj. U ovome se primjeru očituje koliko mikrobiološka analiza, koja je izostala u istraživanju neolitičkih populacija zapadne Švicarske i Grčke, može pridonijeti potvrdi hipoteze postavljene makromorfološkom analizom. Općenito, kod metode analize DNK treba istaknuti i njezine nedostatke, a to je primarno relativno velika vjerojatnost kontaminacije i kemijske modifikacije uzoraka tijekom vremena i posljedične neprimjerenosti uzoraka za daljnju analizu. U ovome je istraživanju uzorak bio valjan unatoč velikoj starosti koštanog materijala. Nadalje, metodom utvrđivanja prisutnosti mikoličnih kiselina u strukturi kosti uz primjenu analitičke metode masene spektrometrije potvrđena je dijagnoza tuberkuloze. Prisutnost je mikoličnih kiselina, odnosno alpha mikolata, karakteristična za bakteriju koja uzrokuje tuberkulozu, *Mycobacterium tuberculosis*. Mikolične kiseline sadrže između 70 i 90 atoma ugljika te se smatraju biološkim markerom tuberkuloze i često se koriste u arheološkoj dijagnostici (usp. Borowska-Struginska, 2014:140). Konkretno u ovome istraživanju, najprije je izvedena makromorfološka analiza kojom su utvrđene patološke promjene na dva kralješka (*Slika 1.*), za koje se pretpostavljalo da ih je mogla uzorkovati infekcija tuberkulozom. Radi se o osteomijelitisu na tijelu prsnoga kralješka u obliku urušenog vertebralnog tijela, što se opisuje kao Pottova bolest kralježnice, odnosno tuberkulozni spondilitis. Uz Pottovu bolest, o tuberkulozi svjedoči i kompresijski prijelom lumbalnog kralješka. Nakon makromorfološke analize, biokemijska je analiza koštanog uzorka otkrila 14 vrsti mikoličnih kiselina čiji se profili slažu sa standardnim profilom pojave tuberkuloze, čime je potvrđena dijagnoza.



*Slika 1. Morfološka obilježja tuberkuloze*  
*A) Pottova bolest, detalj - prsni kralježak*  
*B) kompresijski prijelom lumbalnog kralješka*  
*(Borowska – Struginska i sur. 2014:142)*

Mikrobiološka analiza nije uvijek uspješna u potvrđivanju prisutnosti patogena. U velikom broju slučajeva patogeni ne ostavljaju očuvan biokemijski trag koji je potreban za potvrdu dijagnoze. Sparacello i sur. (2017) opisuju nalaz neolitičkog djeteta koje je pronašao G.B. Rossi u iskapanjima između 1885 i 1892. u špilji Pollera u talijanskoj pokrajini Liguriji. Koštani ostaci djeteta pokazuju tragove tuberkuloze kosti. Takvi su tragovi kod djece vrlo rijetki stoga je ovo otkriće od iznimne važnosti za razumijevanje patoloških promjena uzrokovani tuberkulozom kod djece (usp. Sparacello i sur. 2017:3). Kao i u prethodnom istraživanju, najprije su pregledana makroskopska obilježja i zabilježene sve promjene, te je obavljena i pretraga kompjutorizirane tomografije (CT). Naposljetku je ekstrahirana DNK iz rebara i kosti prsta šake uz testiranje polimerazne lančane reakcije (PCR). Na kostima su se makroskopski isticala kružne lezije i puknuća na području kralježnice te velika lezija na području zdjelice. No, primjenom PCR testiranja uzorak nije pokazao pozitivan rezultat na genetski materijal povezan sa tuberkulozom. To znači kako prisutnost patogena na koštanom uzorku nije potvrđena. Takav se nalaz može pripisati propadanju uzorka tijekom vremena i kontaminaciji zbog vanjskih utjecaja, što može rezultirati negativnim nalazom. No, negativni nalaz nije potvrda odsutnosti patogena, već izostanak dokaza prisutnosti ciljanog mikroorganizma. Iako zabilježene lezije odgovaraju dijagnozi tuberkuloze, nisu na nju ograničene, već su ih mogla prouzročiti razna patološka stanja. Netuberkulozni piogeni spondilitis (upalu jednog ili više kralježaka), primjerice, teško je razdvojiti od tuberkuloznog spondilitisa (upale spužvaste kosti uzrokovane tuberkulozom). Nadalje, promjene koje su zabilježene mogao je izazvati i septički

artritis, upala zgloba uzrokovana infekcijom, kao i mnoge gljivične infekcije koje mogu u patološkom profilu nalikovati na tuberkulozu te ih je gotovo nemoguće od nje razlučiti bez molekularnih testova. Uz to, metastaze nekih tumora, poput primarnog sarkoma kostiju, mogu prouzročiti promjene nalik na tuberkulozu kosti (usp. Sparacello i sur. 2017:7). Gledajući svaku leziju zasebno, moguće bi bilo postaviti više diferencijalnih dijagnoza, uključujući čak i upalu pluća te blastomikozu (gljivičnu infekciju koja napada pluća i dišne puteve) na rebrima, no promatrajući ukupni uzorak patoloških promjena na kostima, zaključuje se kako su promjene u najvećem stupnju odgovarajuće dijagnozi multifokalne koštane tuberkuloze. Multifokalni oblik tuberkuloze obilježen je širenjem infekcije na kosti više anatomskih regija koje međusobno nisu povezane, odnosno susjedne (usp. Gnanadoss, 2006:151), u ovome slučaju kralježnice i zdjelice. Nastavno na to, zabilježene lezije na nadlaktici i lopatici vjerojatno su uzrokovane artritism (upalom) ramenog zgloba koji je nastao kao posljedica širenja primarne infekcije tuberkulozom. Ono što daje veliku važnost ovome istraživanju jest činjenica da su ovakvi kompleksni uzorci manifestacije skeletnih lezija kakvi se bilježe u suvremenoj medicini bili prisutni i u davnoj prošlosti (Burill i sur. 2007, prema Sparacello i sur. 2007:11).

## 4.2. Bakreno doba

### 4.2.1. Kronični osteomijelitis - groblje Pontecagano

Petrone (2015) proveo je jedinstveno istraživanje na koštanim ostacima mladog muškarca starosti oko 25 godina (uzorak PC 6589.1), otkrivenog na groblju Pontecagano iz ranog bakrenog doba (4900.-4500. pr. Kr.) u južnoj Italiji, koji je poseban po tome što je obilježen tragovima prapovijesnog oblika operativnog zahvata. Na lubanji je muškarca izvedena trepanacija, odnosno uklanjanje dijela lubanjskog svoda oštrim alatom kako bi se smanjio pritisak na mozak i smanjile poteškoće poput kronične boli. Najčešće je izvođena na parijetalnoj te zatim frontalnoj kosti. Taj se proces javlja već od ranog neolitika te se i dalje izvodi kod nekih plemena u središnjoj Africi (usp. Petrone i sur. 2015:1). Ono što se ističe u otkrivenim arheološkim slučajevima ovoga zahvata, jest visok stupanj tragova zacjeljivanja kosti i formacije nove kosti nakon intervencije, što daje naslutiti kako je stopa preživljavanja takvih operacija bila visoka. Kod mladog muškarca sa groblja Pontecagano evidentan je visok stupanj zacjeljivanja lezija uzrokovanih operacijom i rast nove kosti, što ukazuje na to da je živio dugo nakon operacije, posebice uzevši u obzir činjenicu kako kosti lubanje zarastaju

sporije od dugih kostiju (usp. Petrone i sur. 2015:10). Metodom 3D CT-a otkriveno je kako tragovi na lubanji više odgovaraju struganju oštrim kamenim alatom, nego piljenju ili bušenju. Nadalje, uspostavljena je povezanost tragova zahvata na lubanji sa patološkim promjenama na desnoj bedrenoj kosti, koje su makromorfološkom i radiološkom analizom utvrđene. Na bedrenoj je kosti zabilježena i transverzalni prijelom, koji upućuje na to kako je pojedinac pretrpio otvoreni prijelom noge pod utjecajem vanjske sile, što je rezultiralo oštećenjem kože i posljedično prodiranjem bakterija u koštanu srž (usp. Petrone i sur. 2015:10). Taj je prijelom naposljetku doveo do pojave osteomijelitisa. Uz tragove infekcije u unutrašnjosti bedrene kosti i gubitka spužvastog koštanog tkiva, prisutne su i periostalne formacije nove kosti i zadebljali sloj čvrste kosti uslijed povećanja aktivnosti osteoblasta. Način pojave lezija upućuje na dijagnozu kroničnog osteomijelitisa, budući da je infekcija je djelomično bila proširena hematogenim širenjem i na lijevu bedrenu kost, no u puno manjem obujmu. Kao zaključak svih uočenih elemenata patološke slike, pretpostavlja se kako je mladi muškarac pretrpio otvoreni prijelom na dijafizi, moguće zbog vanjskog mehaničkog faktora, što je prouzrokovalo kronični osteomijelitis i nemogućnost zarastanja prijeloma, što je pojedincu zasigurno zadavalo velike poteškoće i bolove (usp. Petrone i sur. 2015:18). Usporedbom stupnjeva zarastanja kostiju lubanje i kostiju donjih ekstremiteta, donesena je hipoteza o tome kako je zahvat trepanacije bio izveden kao terapija zbog iznimne boli koju je trpio.

### 4.3. Brončano doba

#### 4.3.1. Periostalna oštećenja na lubanji – Ballabio, Italija


Studija koju je proveo Manzon (2012) opisuje lubanju mlade žene starosti između 17 i 20 godina, pronađenu u skupnom ukopu u Ballabiu u Italiji. Na lubanji su prisutna oštećenja u obliku linearnih tragova struganja na lubanjskom svodu i parijetalnim kostima. Takve bi ozljede mogle biti posljedica skalpiranja kao rituala ili primitivnog operativnog zahvata, koje nije zabilježeno na području Italije za vrijeme brončanog doba, a najčešće se vrši u okviru rituala prilikom sukoba među plemenima (usp. Manzon i sur. 2012:3428). No, na lubanju su utjecali i brojni tafonomski procesi koji otežavaju razlikovanje *ante mortem* od *post mortem* ozljeda. Antropogene lezije su se od tafonomskih tragova razdijelile korištenjem mikroskopske analize. Također, na lubanji su makroskopskom analizom utvrđene patološke promjene u obliku tragova periostitisa. Treba naglasiti kako te promjene nisu potvrđene radiološkom

metodom, što se pripisuje činjenici kako se rendgenom mogu otkriti promjene u naprednijem stadiju, a ne u početnim fazama reakcije na infekciju. Problem koji se također javio jest utvrđivanje odnosa između tragova periostitisa i tragova namjernog struganja. Iz tog su razloga napravljene replike površine na kojima je prisutna periostalna reakcija te je provedena analiza stereomikroskopom, Ipak, zbog nejasnog preklapanja tragova struganja i tragova periostitisa, nije bilo moguće utvrditi je li se periostitis pojavio prije ili nakon struganja. Ukoliko bi periostitis bio prisutan prije pojave linearnih tragova, to bi dalo naslutiti kako je riječ o medicinskom tretmanu liječenja infekcije koja se vjerojatno proširila sa okolnih tkiva ili pak o autopsiji. Nasuprot tome, ukoliko se periostitis pojavio nakon linearnih tragova, to bi značilo kako su periostalne reakcije posljedica zacjeljivanja koštanog tkiva nakon skalpiranja. Na taj je problem odgovoreno pomoću određivanja vremena nastanka tragova struganja u odnosu na trenutak smrti. Budući da na linearnim tragovima nema naznaka zarastanja koštanog tkiva, za pretpostaviti je kako nisu nastale dugo prije smrti, zbog čega se može zaključiti kako žena vjerojatno nije preživjela tu radnju (usp. Manzon i sur. 2012:3432). Nasuprot tome, periostalnim reakcijama u obliku nastanka nove kosti treba vremena da se razviju, posebice na kostima lubanje, stoga se zaključuje kako je nastao u izvjesno vrijeme prije smrti. Uzevši u obzir i činjenicu kako je dio linearnih tragova bio posljedica tafonomskih procesa, tvrdnja kako su tragovi na lubanji nastali skalpiranjem kao ritualom dovedena je u pitanje. Vjerojatnijom se čini pretpostavka o nekoj vrsti medicinskog postupka kako bi se olakšao pritisak u području glave. Moguće je kako je ova žena nosila remen pričvršćen za čelo kako bi nosila težak teret. Takva bi kontinuirana trauma mogla uzrokovati uvjete pogodne za razvoj infekcije i oštećenja koštanog tkiva. No, kod ove se hipoteze također javlja problem u vidu uzorka ponavljajuće i vrlo intenzivne radnje nanošenja na linearnim udubljenjima, što se čini previše agresivnim za medicinski postupak (usp. Manzon i sur. 2012:3434). Najvjerojatnija je stoga mogućnost kako je zahvat obavljen kao dio obdukcije s ciljem otkrivanja obilježja bolesti nedugo nakon smrti ili pak rituala prije ukopa.

#### 4.3.2. Kronični osteomijelitis frontalne kosti – Baderna, Istra

Kosti lubanje koje svjedoče jednom od rijetkih i najranijih dokaza interpersonalnog nasilja u regiji sjevernog Jadrana predmet su istraživanja koje je proveo Vincenti (2021) u naselju Baderna u Istri. Riječ je o lubanji koja je nađena samostalno, bez ostatka kostura. Makromorfološka i radiološka analiza, točnije mikro CT, otkrile su prisutnost *ante mortem*

traume na desnoj strani frontalne kosti, sa osteolitičkim područjem u blizini, uzrokovane oštrom mehaničkom silom na frontalnim kostima. Traumu je vjerojatno uzrokovala brončana sjekira (usp. Vincenti i sur. 2021). Kao posljedica traume i infekcije ozljede frontalne kosti, razvio se osteomijelitis u kroničnom obliku, što se očituje u lezijama i smanjenju gustoće koštanog tkiva na spužvastoj tvari u blizini mjesta traume (*Slika 2.*). Ta se infekcija smatra uzrokom smrti muškarca. Na parijetalnom je pak području uočeno puknuće i osteolitička lezija koja se smatra posljedicom meningeoma, tumora koji se pojavljuje u moždanim ovojnica. Ostale moguće dijagnoze uključuju osteomijelitis, sarkom, limfom i ostale tumore, budući da sva navedena stanja mogu uzrokovati osteolitičke lezije, odnosno oštećenja kosti koja su obilježena smanjenom gustoćom koštanog tkiva. Niti jedna od promjena na parijetalnoj kosti ne smatra se uzrokom smrti.



*Slika 2. Trauma i lezija na frontalnoj kosti lubanje iz Baderna  
(Vincenti i sur. 2021:520)*

#### 4.3.3. Populacije Hrvatske i Austrije

Zdravstveni status populacija sa područja Hrvatske i Austrije u brončanome dobu analizirao je Šikanjić (2024) pomoću tragova patoloških promjena na kremiranim kostima djece i pokazao kako čak i kremirani ostaci mogu pružiti kvalitetan uvid u zdravstveni status arheoloških populacija. Analizirani su uzorci sa četiri hrvatska i četiri austrijska groblja. Koštana je građa prvo razdvojena prema anatomskim kategorijama, uključujući fragmente dugih kostiju koje nije bilo moguće identificirati, a dob je utvrđena procjenom razvijenosti zubala i kosti. Lezije utvrđene makromorfološkom analizom uključene su u uzorak istraživanja isključivo ukoliko je bila riječ o lezijama koje su se mogle identificirati kao oštećenja patološkog podrijetla. Istraživanje se usredotočilo na indikatore fiziološkog stresa u djetinjstvu, primjerice loše prehrane. Ti su indikatori *cribra orbitalia* (poroznost gornjeg zida očne šupljine), te tragovi nespecifičnih upala, odnosno osteomijelitis i periostitis. Lezije su bile podijeljene u četiri skupine: endokranijalne (nalaze se unutar lubanje), ektokranijalne (nalaze se izvan lubanje i mogu biti znak skorbuta i upala), *cribra orbitalia* i periostalne reakcije. Jedan od važnih indikatora fiziološkog stresa kod djece, linearna hipoplazija cakline, nije mogla biti analizirana zbog toga što krune zuba ne mogu preživjeti postupak kremacije (usp. Šikanjić i sur. 2024:3). U hrvatskom je uzorku od 45 djece 17 imalo bar jednu patološku leziju, što je 37,8% od ukupnog uzorka. Taj je postotak u austrijskom uzorku bio mnogo manji i iznosio svega 3,1%. Moguće objašnjenje za to nije samo da je austrijska populacija patila od manje patoloških stanja i imala bolje životne uvjete, već je moguće da su različiti načini kremacije i tafonomski procesi utjecali na takvu raspodjelu. Štoviše, ostaci bez prisutnih lezija imaju manju kremacijsku težinu, što znači da su slabije očuvani (usp. Šikanjić i sur. 2024:5). Moguće je kako su lezije bile prisutne, no bile su uništene tafonomskim procesima i procesom kremacije. Najčešća lezija koja je zabilježena jest periostitis dugih kostiju, koji je u hrvatskom uzorku zabilježen na 13 individua. U usporedbi sa odraslim pripadnicima populacije, kod kojih je samo 5,5% iskazalo lezije patološkog podrijetla, uočljivo je kako se patološke promjene sa dobi smanjuju, iako su kod odraslih zabilježene druge vrste promjena, poput osteoartritisa koji je znak značajnog fizičkog napora. Nasuprot tome, u austrijskom je uzorku odrasle populacije prisutnost patoloških lezija koje su po tipu odgovarale dječjim lezijama iznosila 8.7% (usp. Šikanjić i sur. 2024:7). Najviše je, međutim, patoloških promjena bilo detektirano u najmlađoj dobnoj skupini, do 6 godina starosti. Navedeno otkriće očekivano je s obzirom na činjenicu kako je upravo ta dobna skupina najranjivija. Također, mortalitet kod djece je vrlo visok, sa čak oko 50% urni koje sadržavaju individue koje ne pripadaju skupini odraslih. Vrlo je vjerojatno kako

su neka djeca preminula tijekom akutne faze infekcije, prije no što su se koštane lezije stigle formirati.

#### 4.4. Željezno doba

##### 4.4.1. Tuberkuloza i bruceloza – Padova, Italija

Istraživanje na koštanoj građi iz devetnaest grobnica čija je građa dio Antropološkog muzeja Sveučilišta u Padovi daje nove uvide u učestalost pojave tuberkuloze i bruceloze tijekom predrimskog razdoblja (7.-4. st. pr. Kr.). Građa je prikupljena na nalazištu Herdonia u jugoistočnoj Italiji i oprimjeruje kako se revizijom prijašnjih rezultata sa novim metodama istraživanja, može doći do posve novih otkrića. Na koštanim uzorcima su makromorfološkom analizom utvrđena dva nova slučaja bruceloznog spondilitisa i četiri slučaja tuberkuloznog spondilitisa, odnosno upale kralježaka uzrokovane infekcijom bakterijama iz rodova *Brucella* i *Mycobacterium*. U drevnoj Herdoniji ove su dvije bolesti najviše pogađale mlade stanovnike, ispod 25 godina starosti, te su uzrokovale visoku stopu mortaliteta (usp. Scaggion i Carrara, 2016:90). Kontinuirano su pogađale arheološke populacije južne Italije zbog načina na koji se prenose: sa životinje na čovjeka. Budući da su stanovnici intenzivno uzgajali goveda, zbog loših higijenskih uvjeta i povećanja gustoće naseljenosti patogeni su se lakše širili među stanovništvom No, u budućnosti je potrebna daljnja molekularna DNK analiza kako bi se doista utvrdilo kako je upravo uzgoj goveda bio najvažniji faktor u širenju bolesti, te istražilo koje su druge bolesti tada pogađale stanovništvo (usp. Scaggion i Carrara, 2016:90).

##### 4.4.2. Patološke promjene na kralježnici – Corvaro, Italija

Tuberkuloza je također predmet istraživanja koje je provela Rubini (2014) na kosturu iz individualne grobnice na nalazištu Corvaro u Italiji, datiranog u 5 st. pr. Kr. Radi se o mladoj ženskoj osobi, starosti između 20 i 22 godine, čiji ostaci nisu kvalitetno očuvani. Odmah pri makroskopskoj analizi uočene su patološke promjene i urušavanje tijela kralježaka. Na vertebralnom tijelu T5 uočen je *sequestrum*, dio mrtve kosti koji je odvojen od ostatka koštanog tkiva i djeluje kao strano tijelo, a ukazuje na osteomijelitis. Na vertebralnim je tijelima T6 i T7 uočeno urušavanje tkiva i oblikovanje nove kosti. Uz tuberkulozu,



diferencijalnu su dijagnozu sačinjavale bruceloza, aktinomikoza, osteoporoza (metabolička bolest koja uzrokuje smanjenje čvrstoće koštanog tkiva) te prijelomi vertebralnih tijela (usp. Rubini i sur. 2014:7). Sve navedene bolesti mogu uzrokovati pojavu oštećenja koja zahvaćaju kralježnicu i uzrokuju uništenje tijela kralježaka. Opisano je istraživanje provedeno u sklopu proučavanja odnosa učestalosti pojave tuberkuloze i lepre u Italiji, dvije bolesti uzročnika iz reda *Mycobacterium* čije je međuodnos nerazjašnjen i zahtjeva još mnogo molekularnih DNK analiza. Ono što je vidljivo jest kako je dijagnoza tuberkuloze češća nego dijagnoza lepre na uzorcima iz Italije, kao i to da je ranije zabilježena na tome području, od neolitičkog razdoblja. Lepra je prvi put na tome području zabilježena u brončanome dobu (usp. Rubini i sur. 2014:11). Također, najstariji tragovi ovih dviju bolesti nalaze se na sjeveru Italije, za tuberkulozu konkretno u pokrajini Liguriji, no to bi mogla biti slučajnost, te ne znači nužno kako su se bolesti primarno tamo pojavile. Molekularne analize pokazuju kako su obje bolesti potekle rutom iz Afrike prema Aziji (usp. Rubini i sur. 2014:5).

#### 4.4.3. Tragovi fiziološkog stresa – nekropola u Novilari

Nekropola u Novilari, kao jedno od najvažnijih ukopnih mjesta na području talijanskih naseobina željeznog doba, mjesto je pronalaska koštane građe koja je uključivala 147 individua. U bioarheološkom istraživanju, Laffranchi (2021) proučavao je načine ukopa te spol i razine fiziološkog stresa zabilježene na koštanoj građi kako bi se utvrdili odnosi demografskih i paleopatoloških, odnosno zdravstvenih kategorija kod promatrane populacije. Utvrđeno je kako su individue čiji način ukopa iskazuje viši socijalni status, obilježene sa manje tragova fiziološkog stresa. Točnije, znakovi koji su promatrani su *cribra orbitalia*, linearna hipoplazija cakline te tragovi periostitisa. Nadalje, govoreći o spolnim razlikama, nije uočena značajna razlika u omjeru patoloških promjena na koštanom tkivu kod muškaraca i žena. Ono što je najznačajnije za paleopatološku domenu jest povećanje količine nespecifičnih periostalnih lezija sa porastom dobi. Takve se lezije često pronalaze na kostima djece kao posljedica rasta, fiziološkog stresa i podložnosti infekcijama. Otkriće takvih tragova kod odraslih ukazuje na biomehaničke procese, odnosno na fiziološki stres u obliku nakupljanja mikro - traumatskih događaja tijekom života, kao većinski uzrok za nastanak oštećenja. Infekcije kao uzrok periostalnih reakcija kod odraslih u ovome su slučaju manje vjerojatne, no to ne znači kako infekcije nisu bile prisutne. Moguće je kako su bolesne individue preminule prije no što su se periostalne reakcije stigle pojaviti (usp. Laffranchi i sur. 2021:13). Također,

ne treba isključiti mogućnost kako su neke od periostalnih lezija ostaci zaliječenih upalnih procesa koje su osobe preboljele. Naravno, ovakvu studiju temeljenu na makromorfološkoj analizi potrebno je nadopuniti molekularnom analizom izotopa (ugljika, dušika, kisika i stroncija), kako bi se rekonstruirali uzorci prehrane i rodbinske povezanosti među stanovnicima, s ciljem povezivanja tih kategorija sa socijalnom diferencijacijom i zdravstvenim statusom (usp. Laffranchi i sur. 2021:15).

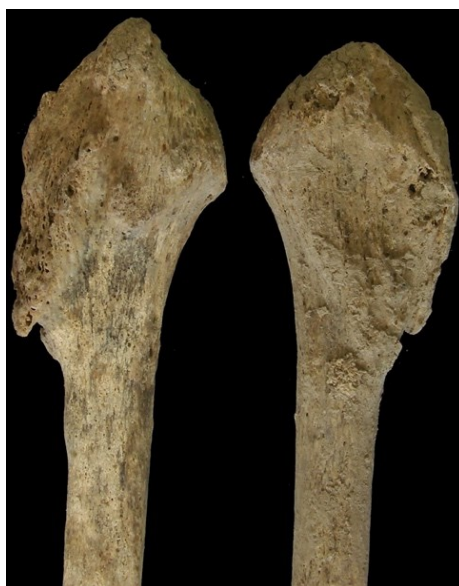## 4.5. Rimsko razdoblje

### 4.5.1. Lepra – Palombara Sabina, Italija

Prethodno opisano istraživanje Rubini i suradnika (2014) je, osim tuberkuloze na koštanom uzorku iz željeznog doba, proučavalo i primjer zaraze leprom, odnosno Hansenovom bolešću na nalazištu Palombara Sabina, datiranom u 4.-5. st. n.e. u skupnoj grobnici. Prvi uzorak koji je analiziran jest samo fragment gornje čeljusti nepotpune u gornjem dijelu. Čeljust je pripisana odrasloj osobi te je na njoj zabilježena osteoliza (patološka resorpcija kosti gubitkom kalcija), *ante mortem* gubitak koštane mase, površinski gubitak tkiva sa popratnim oblikovanjem nove kosti, te udubljenja na nepčanoj kosti kao vjerojatna posljedica upalnog procesa (usp. Rubini i sur. 2014:8). Drugi je uzorak gornje čeljusti također pripisan odrasloj osobi, također sa tragovima površinskog gubitka tkiva i formacije nove kosti, uz *ante mortem* gubitak koštanog tkiva na alveolarnoj kosti. Slični nalazi dobiveni su i kod treće individue, u obliku gubitka tkiva na alveolarnoj kosti, formacije nove kosti, te udubljenja na tvrdome nepcu. Nadalje, pronađeni su i fragmenti dugih kostiju sa oštećenjima vrlo vjerojatno uzrokovanim infekcijom, primjerice fragment goljениčne kosti. Međutim, zbog loše očuvanosti takve kosti nisu se uspjele pripisati niti jednom od opisana tri uzroka. Govoreći o diferencijalnoj dijagnozi, navedene promjene u području gornje čeljusti mogu uzrokovati treponematoza, sarkoidoza (bolest nepoznate etiologije koja uzrokuje nakupljanje upalnih stanica u tijelu), aktinomikoza i lepra. Uzimajući u obzir lokalizaciju navedenih lezija i vodeći se najnovijim smjernicama u dijagnostici, najvjerojatnija je dijagnoza upravo lepra. Osim samog mjesta pojave lezija, dijagnozi doprinosi i činjenica da su udubljenja u nepcu kod promatranih uzoraka znak kronične upale nepčane regije (usp. Ortner 2003, prema Rubini i sur. 2014:10). Naravno, bilo bi potrebno napraviti molekularne testove kako bi se ova dijagnoza potvrdila.

#### 4.5.2. Micetom stopala – Rim, Italija

Micetom je kronična upala mekog tkiva, najčešće stopala, koja uzrokuje pojavu granuloma, nakupina stanica koje se oblikuju kao odgovor na infekciju. Uzrokuju ju bakterijski ili gljivični mikroorganizmi. Micetom uzrokuje lezije sličnog tipa poput lezija uzrokovanih leprom, tuberkulozom i tumorima, što može dovesti do poteškoća u postavljanju dijagnoze. Killgrove (2017) predstavlja nalaz muškarca u dobi između 40 i 50 godina u mauzolejskoj grobnici na groblju Bertone u Rimu datiranom u razdoblje između 2. i 3. st n.e. Makroskopskom analizom utvrđene su degenerativne promjene na zglobovima, što nije iznenađujuće obzirom na dob muškarca, međutim na lisnim kostima i na goljениčnoj kosti utvrđeni su tragovi periostitisa (*Slika 3.*) i oblikovanja osteofita, koštanih izraslina koje u pravilu nastaju u području zglobova, te je na više mjesta uočena poroznost koštanog tkiva (usp. Killgrove i sur. 2017:7).



*Slika 3. Lisne kosti muškarca sa groblja Bertone  
(Killgrove i sur. 2017:7)*

Obzirom na tipove oštećenja na koštanom tkivu, diferencijalna je dijagnoza uključivala lepru, sarkoidozu, osteomijelitis, reumatoidni artritis, aktinomikozu te micetom, koji se naposljetku istaknuo kao primarna dijagnoza. Kako bi se takva dijagnoza potvrdila, u budućnosti će biti potrebne dodatne analize, uključujući radiološku i molekularnu. Ne treba zanemariti mogućnost kako je osoba patila od više komorbiditeta uz sami micetom. Općenito, ova se bolest veže za subtropsku klimu, te je u rimsko doba u Italiji vjerojatno bila rijetka, međutim

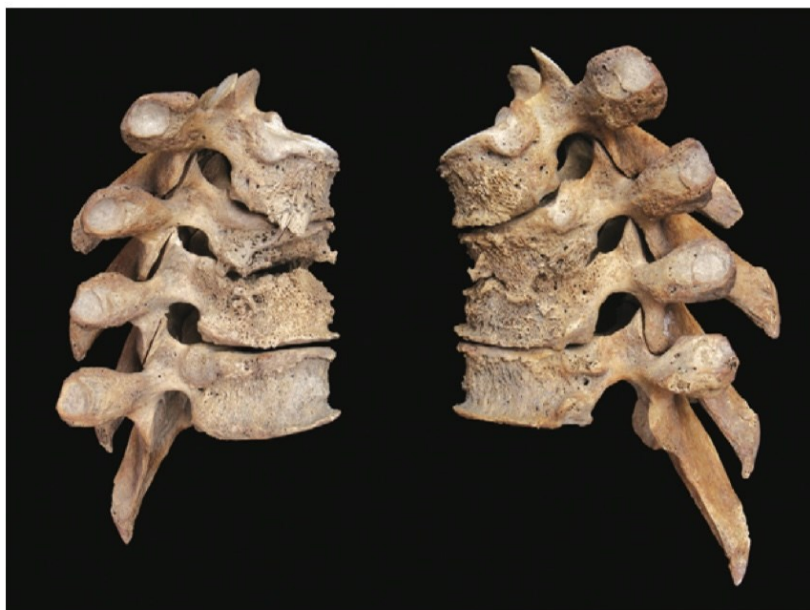uzimajući u obzir uzorak migracija i dovođenja robova iz drugih krajeva, moguće je kako je zaraza bila prenesena (usp. Killgrove i sur. 2017:11). Ono što sprječava daljnja saznanja o ovome slučaju jest činjenica da zubi muškarca nisu očuvani, stoga ne mogu biti testirani na izotope stroncija ili kisika koji bi mogli suziti njegovo geografsko podrijetlo. Međutim, analize koštanih uzoraka ostalih osoba koje su uz njega pronađene, pokazuju kako su vjerojatno potekli iz toplijih i suših područja, te su tamo mogli doći u kontakt sa patogenom (usp. Killgrove i sur. 2017:11). Ono što, unatoč metodološkim ograničenjima, izdvaja ovo istraživanje jest činjenica da, ukoliko je zbilja riječ o micetomu, ovo bi bio najstariji paleopatološki slučaj ikada opisan.

#### 4.5.3. Treponematoza – Iberski poluotok

Rissech (2013) analizom koštanih uzoraka muškarca starosti između 25 i 30 godina iz razdoblja 2.-3. st. n.e., pronađenog u sjeveroistočnoj regiji Iberskog poluotoka, zaključuje kako bi ova individua mogla biti primjer zaraze treponematozom, odnosno infekcije bakterijom koja uzrokuje sifilis. Studije poput ove bitan su argument protiv hipoteze o tome kako je sifilis došao u Europu tek nakon otkrića Amerike, već ukazuju na to da je ova bolest bila prisutna na europskom kontinentu već od rimskih vremena (usp. Rissech i sur. 2013:15). Od cijelog koštanog uzorka, jedino je lijeva goljениčna kost bila zahvaćena patološkim oštećenjima. Karakterističan je njezin oblik sablje, sa sitnim udubljenjima u dijafizi te povećanjem obujma kosti i pojave sitnih dijelova nove kosti, što naravno ukazuje na intenzivnu periostalnu reakciju. Također, prisutni su i plitki kanalići po cijeloj kosti, za koje se pretpostavlja kako su otisci površinskih krvnih žila. U istraživanju je provedena makromorfološka i radiografska metoda, koja je otkrila prodiranje spužvastog koštanog tkiva duboko u šupljinu koštane srži, do razine da je čvrsto tkivo zamijenjeno spužvastim (usp. Rissech i sur. 2013:7). Kao posljedica toga čvrsto tkivo omekšava, a površina šupljine koštane srži se smanjuje. Diferencijalnu dijagnozu u ovome slučaju čine osteomijelitis, gljivične infekcije, tuberkuloza i treponematoza. Budući da je tuberkuloza vrlo rijetko obilježena upalom dijafize duge kosti, već pretežno zahvaća kralježnicu, te češće zahvaća spužvastu nego čvrstu kost, prikladnija je dijagnoza treponematoze, odnosno njezinog ostvarenja u obliku terciarnog sifilisa. Iako se lubanja, zbog specifičnosti pojave lezija, smatra najvažnijim dijelom kostura za dijagnosticiranje ove bolesti, sifilis se najčešće pojavljuje na goljениčnoj kosti, što odgovara mjestima pronađenih lezija (usp. Rissech i sur. 2013:12).

#### 4.5.4. Tuberkulozni spondilitis – zapadna Mađarska

Istraživanje koje je proveo Hajdu (2012) primjer je potvrđivanja rezultata makromorfološke analize provedbom analitičke metode masene spektrometrije i ističe potrebu korištenja molekularnih analiza u budućnosti arheoloških studija. Naime, uzorak kosti žene u dobi između 25 i 30 godina iz rimskog razdoblja, pronađen na području zapadne Mađarske, bio je obilježen lezijama koje upućuju na dijagnozu za tuberkuloznog spondilitisa, odnosno upalu kralježaka (*Slika 4.*). Takve su promjene bile prisutne na prsnoj regiji kralježnice gdje je na vertebralnim tijelima uočena poroznost i hipervaskularnost, kao i oblikovanje nove kosti. Periostalne reakcije ukazivale su na prisutnost aktivne infekcije u trenutku smrti. Iako je diferencijalna dijagnoza nakon makromorfološkog pregleda lezija uključivala više bolesti, poput osteoporoze, bruceloze, tumorskih metastaza ili stafilokoknog osteomijelitisa, spektrometrijska je analiza utvrđivanjem prisutnosti mikoličnih kiselina, pokazatelja prisutnosti soja *Mycobacterium*, potvrdila dijagnozu tuberkuloze kosti.



*Slika 4. Lateralni pogled na prsne kralješke T2-T5  
(Hajdu i sur. 2015:1049)*

#### 4.5.5. Zdravstveni status djece - Poundbury Camp, Velika Britanija


Proučavanjem učestalosti pojave tuberkuloze kod djece bavio se Lewis, M. (2011) na uzorku kosti 165 osoba koje pripadaju mlađoj dobnoj skupini do 17 godina starosti pronađenih na području rimskog Poundbury Campa u Velikoj Britaniji, datiranog u razdoblje između 1. i 3. st.n.e. Studije provedene prije ove zabilježile su jedanaest slučajeva zaraze ovom bolešću, no nijedan od zaraženih nije pripadao skupini djece. Od ukupnog broja promatranih uzoraka, desetero je djece bilo obilježeno lezijama koje bi se mogle pripisati tuberkulozi. Kod sedam analiziranih koštanih uzoraka tuberkuloza se smatra najvjerojatnijom dijagnozom, što čini 4,2% od ukupnog broja uzoraka. Navedeno daje naslutiti kako je učestalost pojave tuberkuloze u rimskom razdoblju u Engleskoj bila veća no što se prije smatralo (usp. Lewis, 2012:20). Uzrok tome vjerojatno je loša prehrana i napučenost stanovništva, no za potvrdu bi bile potrebne dodatne DNK analize i analize izotopa koje u ovome slučaju nisu provedene. Nikako ne treba izostaviti činjenicu da je moguće kako je učestalost pojave tuberkuloze u tom razdoblju bila i mnogo veća, no zbog narušene funkcije imunološkog sustava djeca infekcije nisu preživljavala dovoljno dugo kako bi se stigle razviti koštane lezije. Uz navedeno, treba se također ponovno naglasiti statističke podatke kako samo 3% do 5% zaraženih tuberkulozom iskazuje oštećenja na koštanom tkivu.

#### 4.5.6. Etiologija periostalnih promjena kod najmlađih populacija - Francuska

S obzirom na probleme pri određivanju etiologije periostalnih upala kod novorođenčadi i djece, Rittemard i sur. (2019) predstavljaju metodu mikro - kompjutorizirane tomografije (mikro CT-a) kao moguć alat u rješavanju nedoumice oko podrijetla promjena na pokosnici kod najmlađih populacija. Zbog iznimne aktivnosti pokosnice tijekom prve godine života, u procesu postavljanja dijagnoze često dolazi do nemogućnosti razlikovanja patoloških periostalnih promjena od onih uzrokovanih fiziološkim stresom i procesom rasta, što može dovesti do pretjeranog pripisivanja periostalnih promjena lošem zdravstvenom statusu kod djece. Mikro CT kombinira prednosti radiologije i histologije na način da pristupa mikrostrukтури kosti bez da uzrokuje uništenje i kontaminaciju uzorka, predstavljajući na taj način neinvazivnu metodu za proučavanje stanja stanica koje grade koštano tkivo (usp. Rittemard i sur. 2019:3). Primjerice, istraživanja strukture kosti kod oboljenja od osteomijelitisa daju obećavajuće rezultate u vidu razumijevanja staničnih procesa tijekom

upale. Lamm et al (2015) analizom na bedrenim kostima utvrdili su histološka obilježja osteomijelitisa u čvrstom tkivu. Kod 71,4% uzoraka zabilježena je poroznost čvrstog tkiva, dok je stanjivanje slojeva čvrstog tkiva zabilježeno u 57,1% uzoraka (usp. Lamm i sur. 2015:1510).

U okviru proučavanja periostalnih promjena kod najmlađe populacije, Rittemard i sur. (2019) proveli su studiju čiji je cilj bio otkriti mogu li metodom mikro CT-a razlučiti patološke od fizioloških promjena na koštanom tkivu. Promatrali su arheološku populaciju iz Garda u Francuskoj, datiranu u razdoblje između 1. i 3. st.n.e., koja je sadržavala 56 uzoraka kosti novorođenčadi, te drugu arheološku skupinu iz Saint-Gillesa u Francuskoj, datiranu između 15. i 19. stoljeća, koja je sadržavala uzorke kosti 17 novorođenčadi. Odabrali su reprezentativni uzorak od 12 individua, dobro očuvanih i obilježenih periostalnim reakcijama. Za analizu je odabrana goljenična kost, jer je bila obilježena najvećom učestalosti pojave periostalnih promjena u opisanom uzorku. Kvalitativni parametri koji su se promatrali su: relativna debljina subperiostalne regije, njezina stanična organizacija te kontinuirana prisutnost kanala unutar iste regije. Svi parametri, prikazani na *Slici 5.*, opisuju opću organizaciju kosti i strukturu kanala u čvrstoj kosti (usp. Rittemard i sur. 2019:6).



Slika 5. Kvalitativni parametri organizacije koštanog tkiva pri analizi metodom mikro CT-a (Rittemard i sur. 2019:7)

Nakon provedene pretrage, uzorci su podijeljeni u tri skupine prema uočenoj organizaciji koštane strukture. Prva je skupina uzoraka obilježena složenom kontinuiranom organizacijom kanala u čvrstoj kosti i velikom ili umjereno velikom aktivnom periostalnom površinom. Druga skupina obilježena je jednostavnim kontinuiranim rasporedom kanala, no bez aktivnog periostalnog područja ili sa umjereno velikim aktivnim periostalnim područjem. Treća je



skupina obilježena složenom i nepravilnom organizacijom kanala u čvrstoj kosti i velikim aktivnim periostalnim područjem (usp. Rittemard i sur. 2019:10,11). Jedan je uzorak izdvojen od ostalih zbog svoje posebne strukture: složene nepravilne organizacije kanala u čvrstoj kosti, bez prisutnih tragova periostalne aktivnosti. Histološka struktura prve opisane skupine odgovara postojanju uzastopnih slojeva kosti nastalih na pokosnici, usporedno sa vanjskom koštanom površinom, što ukazuje na to da se radi o posljedici procesa uključenih u rast. Druga je pak skupina obilježena manjim brojem kanala u čvrstoj kosti, no sa većom povezanošću, što može odgovarati posljedici naglog prestanka rasta. Naposljetku, obilježja treće skupine odgovaraju brzom oblaganju površine kosti novim koštanim tkivom, što u kombinaciji sa nepravilnim rasporedom kanala u čvrstoj kosti može ukazivati na odvijanje patološkog procesa (usp. Rittemard i sur. 2019:12). Posljednji je uzorak izdvojen zbog vrlo malog broja kanala, no ti su kanali mnogo veći od ostalih, što može, kako autori ističu, ukazivati na patološki proces koji je uzrokovao poroznost čvrstog tkiva (usp. Rittemard i sur. 2019:13). Promatrajući rezultate, vidljivo je kako je pomoću provedbe mikro CT metode moguće dobiti uvide u podrijetlo periostalnog procesa koji se ne bi mogli spoznati makromorfološkom ili običnom radiološkom analizom.

#### 4.6. Kasna antika

##### 4.6.1. Osteomijelitis kralježnice – nekropola Pecs, Mađarska

Istraživanje iz 2015. godine koje je provela Hlavenkova, temelji se na kostima djeteta iz 4. st. n. e. sa nalazišta rimske nekropole Pecs u današnjoj Mađarskoj. Djetetu je primarno utvrđen teški oblik osteomijelitisa kralježnice, a prisutne lezije upućivale su na tuberkulozu kao najvjerojatniji uzrok upale i uzrok smrti djeteta. Uz navedeno, na kostima rebara zabilježeni su tragovi oblikovanja nove kosti, dok su na bedrenoj i goljeničnoj kosti zabilježeni blagi tragovi periostalnog oblikovanja nove kosti, prikazani na *Slici 6.* (usp. Hlavenkova i sur. 2015:7).



*Slika 6. Periostalno oblikovanje nove kosti na goljeničnoj kosti  
(Hlavenkova i sur. 2015:7)*

Nakon makromorfološke analize, provedene su i radiološka te molekularna analiza. Iz koštane srži i kosti rebra izdvojen je DNK materijal, međutim prisutnost *M. tuberculosis* nije utvrđena. Takav ishod nije neočekivan obzirom na brojne tehničke poteškoće i kontaminaciju te propadanje uzoraka prilikom ovakvih testiranja. Autori u budućnosti preporučuju provođenje drugih vrsta genomskog testiranja koje u ovoj studiji nisu bile moguće. U ovome se primjeru istraživanja očituje nemogućnost postavljanja konačne dijagnoze čak niti korištenjem makromorfološke, radiološke i mikrobiološke metode utvrđivanja patoloških promjena.

#### 4.6.2. Kongenitalni sifilis – nekropola Costabelle, Francuska

Istraživanje na nekropoli Costabelle u Francuskoj donosi nove uvide u sliku o širenju zaraze treponemom, odnosno oboljenju od sifilisa u Europi predkolumbijsko doba. Palfi (1992) je na nalazištu datiranom u 3.-5. st.n.e. analizirao dobro očuvane uzorke kosti žene, u čijoj su zdjelici šupljini pronađeni ostaci sedmomjesečnog fetusa. Procjenom dobi žene na otprilike

52 godine, zaključuje se kako je riječ o kasnoj trudnoći (usp. Palfi i sur. 1992:246). Ono što je ključno u ovome slučaju jesu oštećenja na kostima fetusa, koja upućuju na upalno stanje izazvano infekcijom. Lezije koje se pojavljuju na kostima fetusa podijeljene su u 4 grupe: tragovi periostitisa i tvorbe nove kosti na lubanjskom svodu, tvorba nove kosti na dugim kostima, pojačana kalcifikacija na mjestima odvajanja periostalnih tvorbi dijafize, te gubitak metafizne tvari dugih kostiju. Navedena su oštećenja utvrđena makroskopskom i radiološkom analizom, te je zaključeno kako nisu posljedica tafonomskih procesa. Po uzroku i tipu pojavljivanja, lezije upućuju na dijagnozu kongenitalnog sifilisa, koji se prenosi krvlju preko posteljice sa zaražene majke na dijete. Ukoliko je majka u primarnom ili ranom latentnom stadiju bolesti, dijete će vjerojatno umrijeti već prije rođenja, no u pravilu ne prije četvrtog mjeseca trudnoće, stoga pobačaj nakon četvrtog mjeseca trudnoće upućuje na zarazu sifilisom (usp. Cartwright, 2006:59). Budući da se dob fetusa u ovome istraživanju procjenjuje na sedam mjeseci, može se zaključiti kako je riječ upravo o sifilisu. Druga je moguća dijagnoza u ovome slučaju i kongenitalna tuberkuloza, no ona je vrlo rijetka. Otkriće slučaja zaraze sifilisom u ovom arheološkom razdoblju osporava kolumbovsku teoriju o sifilisu kao bolesti koja se pojavila u Europi tek nakon 1493. Ta se teorija temeljila na vrlo maloj količini zabilježenih mogućih slučajeva sifilisa u antičkoj Europi, te mnogo brojnijem omjeru slučajeva na području Amerike (usp. Palfi i sur. 1992:259). No, otkrića poput ovih ukazuju na drugačiju zdravstvenu sliku u Europi u doba antike.

#### 4.6.3. Zdravstveni status populacija kontinentalne i primorske Hrvatske

Šlaus, M. (2008) donosi studiju o zdravstvenom statusu populacija koje su živjele na hrvatskom prostoru u doba kasne antike na prijelazu u rani srednji vijek. U arheološkim se zapisima to prijelazno doba opisuje kao katastrofalno za stanovništvo, obilježeno glađu, epidemijama, depopulacijom i uništenjem urbanih središta (usp. Šlaus, 2008:455). Govoreći o samom uzorku, skupina kosti koja je predstavljala razdoblje kasne antike sastojala se od 477 kostura pronađenih u istočnoj kontinentalnoj Hrvatskoj te na istočnoj obali Jadrana, većinom prikupljenih u antičkim urbanim središtima. Svi su oni analizirani s ciljem uočavanja tipičnih vrsta znakova fiziološkog stresa: linearnu hipoplaziju cakline, *cribru orbitaliu*, nespecifični periostitis i prisutnost traume. Naravno, u okviru upala koštanog tkiva, primarno se promatraju periostalne reakcije. U ovome slučaju, iz uzoraka periostalnih promjena isključeni su uzorci na kojima je utvrđena tuberkuloza ili lepra. Isto je napravljeno i sa primjerima periostitisa koji

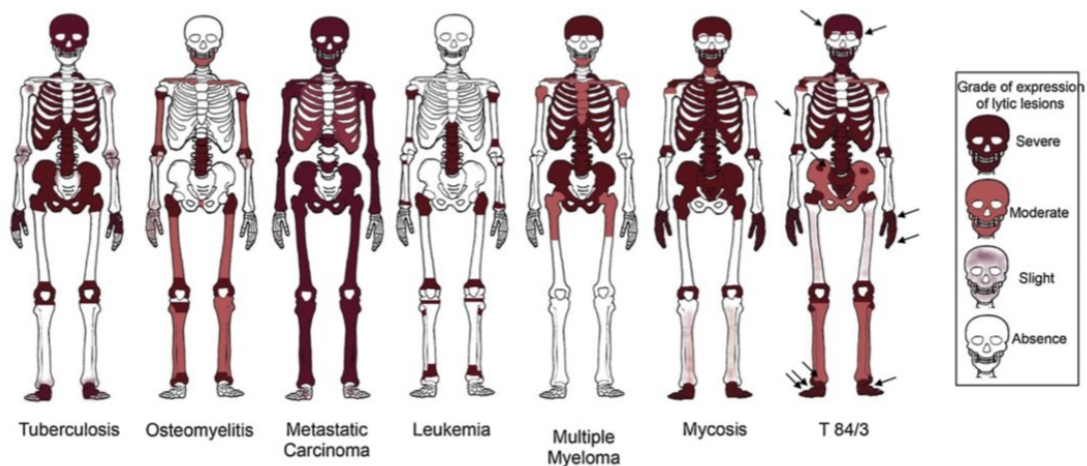
je posljedica traume, na način da je uzorak bio isključen ukoliko se periostalna reakcija nalazi na kosti na kojoj je prisutno puknuće. Razlog je tome isključenju cilj opisivanja isključivo nespecifičnih upala (usp. Šlaus, 2008:458). Analizom je uočeno kako je učestalost nespecifičnog periostitisa u odrasloj kontinentalnoj skupini 7,3%, dok kod obalne skupine iznosi 10,9%. Govoreći o skupinama mlađe dobi, odnosno osobama do 15 godina starosti, učestalost nespecifičnog periostitisa u kontinentalnoj skupini iznosi 34,4%, dok taj postotak u obalnoj skupini iznosi čak 48,3% (usp. Šlaus, 2008:460). Ono što je odmah vidljivo jest značajno veća prisutnost nespecifičnih periostalnih lezija na skupini mlađih koštanih uzoraka na razini cijele populacije, a najveći je omjer periostalnih lezija u odnosu na ukupan broj uzoraka pokazala najmlađa populacija, u dobi do 1 godine, pri čemu su periostalnim oštećenjima obilježeni gotovo svi uzorci. Takvo se otkriće slaže sa činjenicom kako u doba rasta kod djece dolazi do pojave nespecifičnih periostalnih lezija koje su fiziološke etiologije, pri čemu se one mogu neadekvatno pripisati nekoj vrsti infekcije. Prema nekim autorima, primjerice Ritemard i sur. (2019), takve se lezije uopće ne bi trebale makroskopski analizirati. Usporedbom ukupnih omjera kontinentalnog i obalnog uzorka, ne bilježe se značajno velike razlike, već je uzorak pojavljivanja periostalnih lezija vrlo sličan. To se može protumačiti kao znak slične razine fiziološkog stresa i zdravstvenog statusa na ove dvije lokacije. Jedan od ključnih razloga za to sigurno je način života, s obzirom na to da su svi analizirani uzorci pronađeni na područjima urbanih središta, gdje je razina higijene bila relativno visoka (usp. Šlaus, 2008:466).

#### 4.7. Rani srednji vijek

##### 4.7.1. Micetom, nekropola La Selvicciola; Italija

Nakon otkrića kostura odraslog muškarca iz grobnice 84/3 na nekropoli La Selvicciola u Italiji, uslijedila je analiza više vrsta lezija na kostima. Nakon što su lezije makroskopski analizirane te odvojene u dvije skupine ovisno o tome jesu li obilježene glatkim ili oštrim rubovima, lubanja je snimljena rendgenom kako bi se otkrile moguće endokranijalne lezije (lezije unutar lubanje), dok je zdjelica snimljena također s ciljem otkrića unutarnjih lezija (usp. Micarelli i sur. 2019:27). Diferencijalna dijagnoza postavljena je korištenjem ključnih dijagnostičkih kriterija (*Slika 7.*), te je uključivala osteomijelitis, leukemiju, mijelom, tumorske metastaze te mikozu/micetom. Naposljetku, zbog rasporeda i tipa lezija, kao primarna dijagnoza postavljen je micetom, gljivična infekcija koja je rijetko zabilježena u antropološkoj literaturi, a u ovome

se slučaju njezina pojava pripisuje poljoprivrednoj aktivnosti u tome podneblju, što je moglo olakšati širenje patogena koji se inače nalazi u tlu na čovjeka. Autori u budućnosti planiraju provesti molekularnu analizu koja bi potvrdila prisutnost ove gljivične infekcije.

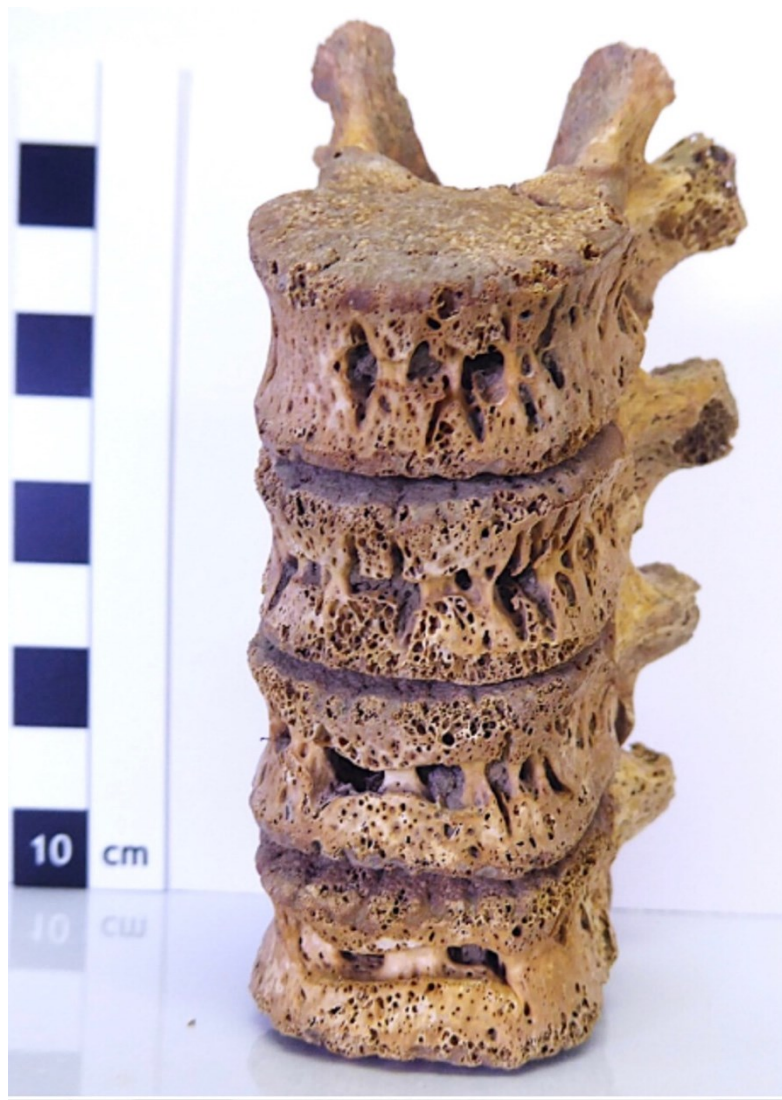

Slika 7. Prikaz referentnog okvira rasporeda i tipa lezija pri oblikovanju diferencijalne dijagnoze na uzorku 84/3 (Micarelli i sur. 2019:30)

#### 4.7.2. Malaria – nekropola La Olmeda, Španjolska

U posve recentnom istraživanju, Coppola (2024) prijavljuje na nekropoli La Olmeda u Španjolskoj na minimalnom broju od 268 individua postojanje lezija koje se pojavljuju na uzorcima kosti. U povijesnim su dokumentima na ovome području zabilježene brojne pojave nespecifičnih i neobjašnjenih kroničnih sustavnih infekcija popraćenih vrućicom, čija se pojava pripisuje migracijama zbog razmjene dobara i povećanjem gustoće naseljenosti (usp. Coppola i sur. 2024:2). Na pet individua iz skupine mlađe dobi, pronađene su lezije koje upućuju na moguću zarazu tuberkulozom, brucelozom ili malarijom, bolešću koja prema nekim pretpostavkama nije bila prisutna na području Španjolske u ranome srednjem vijeku. Takve su se lezije kod djece nalazile na kralješcima (Slika 8.), goljeničnim kostima i rebrima, dok kod odraslih takva oštećenja nisu pronađena. Kod tri od pet promatranih individua molekularna je analiza potvrdila prisutnost parazita *Plasmodium*, uzročnika malarije, te je tako definitivno utvrdila dijagnozu i uskladila makromorfološke elemente sa biomolekularnima. Ovo se istraživanje ističe po činjenici da potvrđuje prisutnost malarije u ranome srednjem vijeku u ovome podneblju. Također, dva od tri koštana uzorka na kojima je utvrđena prisutnost

uzročnika malarije, obilježena su i tipovima lezija za koje nije zabilježeno da se javljaju uslijed te bolesti. Objašnjenje ovog otkrića se očituje u dvije mogućnosti: prva je da se radi o dosad neotkrivenim načinima utjecaja malarije na pojavu lezija, a druga kako su zaraženi imali i komorbiditet u vidu neke druge bolesti čiji genetski materijal nije očuvan u uzroku (usp. Coppola i sur. 2024:12). Nastavno na to, uzorak LOM026, jedan od uzoraka na kojima je utvrđena prisutnost uzročnika malarije, na kralješcima je pokazao moguća obilježja tuberkuloze kao komorbiditeta. Nažalost, ta pretpostavka nije mogla biti potvrđena molekularnom analizom budući da prisutnost bakterije *Mycobacterium tuberculosis* nije utvrđena.



Slika 8. Lezije na vertebralnim tijelima - uzorak LOM002 (Coppola i sur. 2024:7)

#### 4.7.3. Prisutnost bakterije na uzorku bez lezija – Courrox, Švicarska

Budući da se lezije na kostima javljaju kod malog broja osoba zaraženih tuberkulozom, u bioarheološkim je istraživanjima zabilježena pojava da biomolekularna analiza otkrije prisutnost infekcije koja nije bila uočljiva makromorfološkim promatranjem, pri čemu se ističe važnost njezine provedbe. Cooper (2016) opisuje upravo takav slučaj na ranosrednjovjekovnom uzorku u Courroxu u Švicarskoj, gdje je na uzorcima trinaest osoba pronašao lezije specifične za tuberkulozu, poput Pottove bolesti kralježnice. Međutim, ono što je zanimljivo jest kako je genetski materijal patogena koji uzrokuje ovu bolest (*Mycobacterium*) bio pronađen na uzorku koji nije bio obilježen koštanim oštećenjima.

#### 4.8. Kasni srednji vijek

##### 4.8.1. Kronični osteomijelitis kod djeteta – Carnide, Portugal

Tavaras (2017) iznosi primjer manifestacije kroničnog osteomijelitisa na goljeničnoj kosti individue mlađe dobi. Iako je osteomijelitis u tadašnje doba bio vrlo čest kod predpubertetske djece, većina je paleopatoloških slučajeva zabilježena kod odraslih (usp. Tavaras i sur. 2017:4). Također, osteomijelitis kod djece u malom broju slučajeva uzrokuje patognomonične lezije, zbog čega je dijagnoza takve upale kod djece vrlo složena.

Uzorak kosti djeteta pronađen je u Lisabonu u Portugalu, nakon čega je analiziran makromorfološkom i radiološkom metodom. Starost djeteta procijenjena je na 9-11 godina. Na desnoj goljeničnoj kosti uočeno je periostalno oblikovanje nove kosti, dok je na lijevoj goljeničnoj kosti zabilježeno zadebljanje na dijafizi i metafizama, te *involucrum* (živa kost koja okružuje nekrotično koštano tkivo) koji okružuje *sequestrum* (nekrotičnu mrtvu kost koja djeluje kao strano tijelo), uz periostalno oblikovanje nove kosti. Dva otvora (*cloacae*) perforiraju dijafizu (Slika 9.) (usp. Tavaras i sur. 2017:3). Radiološka analiza nije ukazala na postojanje trauma, a jedina promjena koja je uz navedene lezije otkrivena jest linerana hipoplazija cakline na zubima donje čeljusti, koja je, kako je već navedeno, pokazatelj fiziološkog stresa. Govoreći konkretno o dijagnozi kroničnog osteomijelitisa, ključno je oblikovanje nove kosti na pokosnici u kombinaciji sa otvorima ispunjenim *sequestrumom*, što predstavlja patognomonično obilježje kroničnog osteomijelitisa. U ovome je slučaju najvjerojatnije riječ o hematogenom osteomijelitisu, no nije moguće isključiti hipotezu kako

je upala posljedica infekcije uzrokovane nekom vrstom vanjske traume (usp. Tavaras i sur. 2017:4).

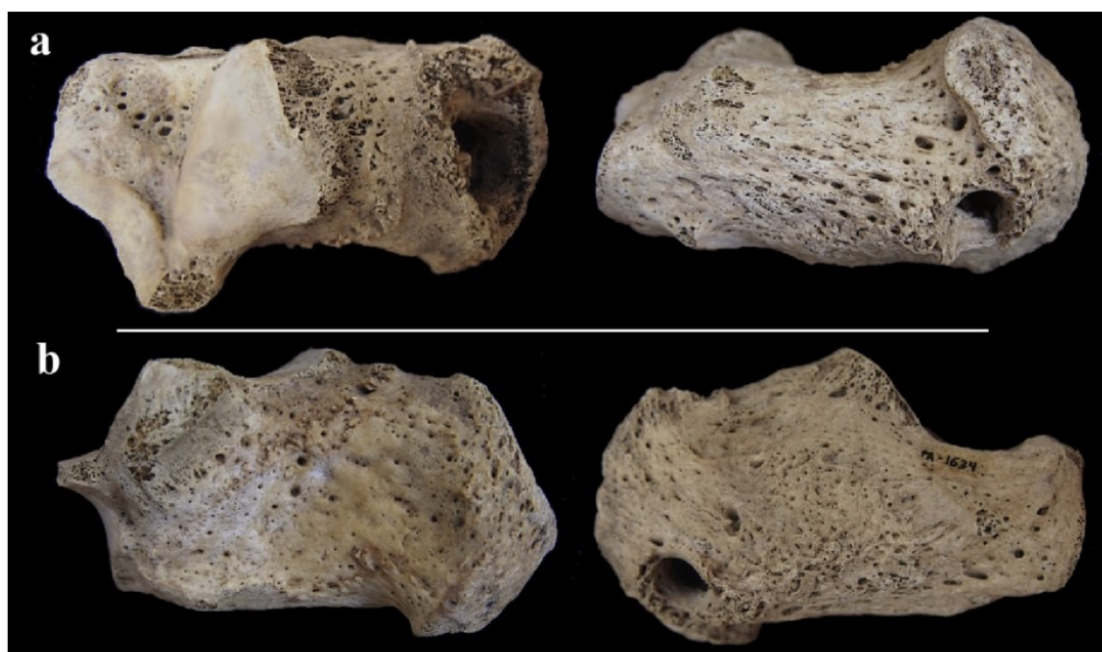


*Slika 9. Sequestrum unutar jednog od otvora (cloacae) goljenične kosti  
(Tavaras i sur. 2017:3)*



#### 4.8.2. Osteomijelitis petne kosti – El Hierro, Kanarsko otočje

Gonzales-Reimers i sur. (2015) predstavljaju slučaj osteomijelitisa petne kosti kod odraslog muškarca, upale koja je vjerojatno sekundarna u odnosu na traumu u obliku ubodne rane (*Slika 10.*). Infekcija se vjerojatno iz rane preko okolnog tkiva proširila na kost. Uzorak je pronađen na nalazištu El Hierro na Kanarskom otočju. Diferencijalna dijagnoza uključivala je bolesti koje uzrokuju pojavu osteomijelitisa: tuberkulozu, sarkoidozu, tercijarni sifilis, gljivične infekcije, te mogućnost kako je zabilježeni osteomijelitis posljedica infekcije ranije postojeće ciste ili lipoma, vrste benignog tumora (usp. Gonzales-Reimers i sur. 2015:39).



*Slika 10. Osteomijelitis petne kosti  
(Gonzales-Reimers, 2015:37)*

#### 4.8.3. Akutni hematogeni osteomijelitis – Wawrzencyce, Poljska

Opsežna oštećenja pronađena su na kosturu djeteta dobi između 11 i 14 godina na nalazištu Wawrzencyce u Poljskoj. Kolodziej (2015) makroskopskom je analizom utvrdio izbočenje duž cijele dijafize desne goljenične kosti, kao i uništenje unutrašnje strukture kosti, dok je periostalni sloj iznimno čvrst i zadebljan (*Slika 11.*). Opisane lezije odgovaraju dijagnozi osteomijelitisa, a provedena je i radiološka analiza kojom su utvrđene promjene na čvrstom

tkivu kosti. S obzirom na razmjere oštećenja, najvjerojatnije je riječ o akutnom osteomijelitisu izazvanom hematogenim prenošenjem bakterije iz krvi u tkivo kosti. Ta je upala naposljetku dovela do smrtnog ishoda, vjerojatno zbog sepse. Akutni hematogeni osteomijelitis u najvećoj mjeri pogađa djecu starosti između tri i dvanaest godina, kada su rast i oblikovanje kosti najaktivniji (usp. Kolodziej i sur. 2015:175).



*Slika 11. Zadebljanje periostalnog sloja goljenične kosti  
(Kolodziej i sur. 2015:174)*

#### 4.8.4. Stečeni sifilis – Szeged, Mađarska

Marcsik (2009) opisuje slučaj intenzivnih oštećenja na lubanji mlade ženske osobe na koštanom materijalu pronađenom na nalazištu srednjovjekovnog dvorca Szeged u Mađarskoj. Lubanjski je svod ispunjen lezijama i površinskim udubljenjima uz oblikovanje nove kosti. CT pretraga otkrila je lezije na bazi lubanje i na krilastoj kosti. Također, prisutne su vidljive lezije na gornjoj čeljusti te na jagodičnoj kosti i u području nosa i nepca. U obje očne šupljine uočena je *cribra orbitalia*. Ovakve su lezije na području lubanje prilično siguran pokazatelj sifilisa, budući da su prisutne u otprilike 70% slučajeva zaraze (usp. Marcsik i sur. 2009:135). Iz tog se razloga smatra kako je ova žena bolovala od stečenog sifilisa.

#### 4.8.5. Pokazatelji fiziološkog stresa – Koprivno, Hrvatska

U istraživanju koje je proveo Novak (2011) na dvadeset i jednoj individui sa kasnosrednjovjekovnog groblja Koprivno u Hrvatskoj, nastojali su se utvrditi znakovi fiziološkog stresa u vidu gladi i epidemija zaraznih bolesti, od kojih su primarni *cribra oritalia*, linearna hipoplazija cakline, periostalne reakcije i trauma. Periostitis je zabilježen u četiri slučaja, odnosno 19% uzorka, pri čemu je riječ o blagom, zaliječenom periostitisu, najčešće lokaliziranom na goljениčnoj i lisnoj kosti. Trauma lubanje bila je prisutna kod 23,5% odraslih individua, te su sve traume utvrđene na frontalnim i parijetalnim kostima. Najveća je trauma, sa čak 43mm duljine, zabilježena na lijevoj parijetalnoj kosti kod muškarca starosti oko 50 godina (usp. Novak i sur. 2011:16). Remodeliranje i zaglađenje kosti na rubovima ukazuje na to kako je muškarac ozljedu preživio. Ovakvi podaci ukazuju na veliku razinu interpersonalnog nasilja u srednjovjekovnim zajednicama ovoga područja. Govoreći o zdravstvenom statusu, pojava znakova fiziološkog stresa i učestalost tragova periostitisa ukazuju na pojavu sustavnih bakterijskih infekcija, o čemu svjedoče i povijesni podaci o oboljenju populacije ove regije od bolesti kao što su malarija, difterija, tuberkuloza, lepra i sifilis (usp. Novak i sur. 2011:21).

## 4.9. Novi vijek

### 4.9.1. Genomska studija pojave bolesti – bolnica Real de Todos os Santos, Portugal

Jedinstveno biomolekularno istraživanje koje su proveli Alves-Cardoso i sur. (2022) na uzorcima iz bolnice Real de Todos os Santos u Portugalu nudi nove uvide u metagenomske studije učestalosti pojave bolesti kod arheoloških populacija. U navedenoj bolnici liječen je sifilis tijekom 16. stoljeća. Konkretno, predmet istraživanja je pronađen ženski kostur sa postavljenom primarnom dijagnozom tercijarnog stadija sifilisa. Za metagenomsku analizu uzeta su tri uzorka tkiva, dva iz zuba (gornjih očnjaka) te jedan iz fragmenta ramene kosti, koji je obilježen oštećenjima. U molekularnom sastavu pronađeni su mikroorganizmi koji su inače prisutni u tlu i vodi. To nije iznenađujuće obzirom da je kostur ekshumiran u dijelu Lisabona koji je bio poplavljen 1755. godine i koji se nalazi duž toka rijeke, te ne treba zanemariti niti mogućnost kontaminacije tijekom iskapanja (usp. Alves-Cardoso i sur. 2022:5). Nekoliko je ljudskih patogena utvrđeno u promatrana tri uzorka. Radilo se o bakterijama koje su povezane sa upalom pluća i osteomijelitisom (*S. aureus*). Govoreći o samim lezijama, oštećenja zabilježena na kosturu su u obliku mnogostrukih lezija uz oblikovanje nove kosti prisutne u kostima gornjih ekstremiteta, bedrenim kostima, goljeničnim kostima te parijetalnim kostima. Odsutnost *sequestruma* i otvora koji perforiraju *involucrum* bila je razlog za isključivanje osteomijelitisa kao uzroka patoloških promjena (usp. Alves-Cardoso i sur. 2022:9). Pronađene su i bakterije koje su povezane sa oralnom patologijom, poput nekih sojeva *Treponeme* i *Actinomyces*. Prisutnost navedenih bakterija odgovara tragovima patoloških procesa utvrđenim kod promatrane žene, točnije apcesa u donjoj čeljusti i *ante mortem* gubitka zuba. Također, pronađena je i bakterija iz soja *Escherichia*.

Najvažnije otkriće bila je prisutnost bakterije koja je uzročnik lepri, *M. leparae*, u sva tri analizirana uzorka. To podrazumijeva kako je osoba bila izložena lepri, te je moguće kako lezije na kostima nisu obilježje sifilisa, već upravo Hansenove bolesti. Međutim, diferencijalnom dijagnozom temeljenom na klasifikaciji tipova lezija, lepra je makromorfološkom, radiološkom i histološkom metodom isključena kao uzrok lezija (usp. Alves-Cardoso i sur. 2022:9). Zbog utvrđivanja uzročnika lepri u molekularnom sastavu koštanog tkiva, kao zaključak ove studije ističe se smjernica za buduća paleopatološka istraživanja lepri na ljudskim ostacima, naglašavajući mogućnost kako dosad nisu zabilježene svi mogući načini utjecaja te bolesti na kosti.

Drugi ključni podatak jest činjenica da metagenomska analiza nije utvrdila prisutnost *Treponeme pallidum*, uzročnika sifilisa. Unatoč odsutnosti *T. pallidum*, pronađene su dvije vrste *Treponeme* u oralnoj mikrobioti, te se povezuju sa gingivitisom i periodontitisom koji su uočeni na uzorku.

#### 4.9.2. Oštećenja kralježnice – Crkvari, Slavonija

Tkalčec (2015) proveo je istraživanje na području Hrvatske, na novovjekovnom nalazištu Crkvari u Slavoniji. Radi se o kosturu djeteta procijenjene starosti između 7 i 8 godina, na kojem su uočena oštećenja povezana sa infekcijom. Zbog lokalizacije lezija na kralježnici i urušavanja vertebralnih tijela koje rezultira kifoza (zakrivljenjem prsne kralježnice), uključujući Pottovu bolest te lezije na rebrima, najvjerojatnija je dijagnoza uznapredovali tuberkulozni spondilitis. Uz to, uočeni su znakovi pothranjenosti: *cribra orbitalia* i linearna hipoplazija cakline. Na frontalnoj i parijetalnim kostima lubanje, te u nosnoj šupljini, uočeni su tragovi poroznosti. Ostale su moguće bolesti u diferencijalnoj dijagnozi osteomijelitis kralježnice, bruceloza i gljivične infekcije. Osteomijelitis kralježnice isključen je kao mogućnost jer se rijetko javlja kod djece, a onda kada se pojavi, u 75% slučajeva vidljiv je na samo jednom kralješku. Kod bruceloznog je spondilitisa kifoza rijetka, a gljivične infekcije rijedak su uzročnik spondilitisa (usp. Tkalčec i sur. 2015:68). Uzevši u obzir činjenicu kako se u skupini djece simptomi tuberkuloze kosti razvijaju u vremenskom rasponu od jedne do tri godine nakon zaraze, za pretpostaviti je kako je bolest nastupila najmanje nekoliko godina prije, što se očituje i u tragovima zacjeljivanja. Zbog vrlo rijetkog širenja tuberkuloze na kosti, treba uzeti u obzir i veliku vjerojatnost kako je ova bolest bila raširena među djecom toga područja, iako nije zabilježena u paleopatološkim istraživanjima zbog nedostatka tragova na kostima (usp. Tkalčec i sur. 2015:69).

#### 4.10. Pregled stope mortaliteta prema arheološkim razdobljima

Dob (u godinama)	Stopa mortaliteta			Očekivani životni vijek		
	0	10	20	0	10	20
Neolitik <i>Volni</i>	0,0064	0,0345	0,0214	24,92	22,25	16,25
Bakreno doba <i>Tiszapolgar - Basatanya</i>	0,0124	0,0154	0,0054	36,37	31,59	26,46
Brončano doba <i>Mezocsat</i>	0,0483	0,0206	0,00875	28,97	26,57	22,81
Željezno doba <i>Mezocsat</i>	/	0,0081	0,0356	44,03	37,66	31,67
Rimsko doba <i>Intercisa i Brigetio</i>	0,211	0,0191	0,0303	27,75	30,02	24,57
Kasna antika <i>Keszthely - Dobogo</i>	0,0425	0,0074	0,0157	35,19	36,17	28,85
Rani srednji vijek <i>Sopronkohida</i>	0,1466	0,0209	0,0142	26,65	34,99	29,50
Kasni srednji vijek <i>Mađarska serija, 10.- 12.st.</i>	0,200	0,0132	0,0133	28,73	33,41	27,51

Tablica 1. Stopa mortaliteta i očekivani životni vijek prema arheološkim nalazištima, podaci preuzeti iz Acsadi – Nemeskeri (1970).

Kao pregled paleodemografskih podataka navedenih na temelju analize uzoraka sa arheoloških nalazišta, navode se demografski podaci prema Acsadi-Nemeskeri (1970) o populacijama arheoloških nalazišta sa područja današnje Mađarske. Kako se navodi u primjeru sa nalazišta Tiszapolgar – Basatanya datiranog u bakreno doba, čak 30 od 52 koštana uzorka obilježena su barem jednom vrstom patološke promjene, što daje naslutiti kako upale koštano tkiva značajno utječu na mortalitet. No, samo je u jednom slučaju bilo moguće utvrditi definitivan

uzrok smrti, što je svakako značajna prepreka u preciznoj procjeni stope smrtnosti od koštanih upala (usp. Acsadi Nemsekeri, 1970:207). Veća zabilježena tragovala kroničnih upala može upućivati na razvijeniji imunitet kod promatranih populacija, zbog kojega su osobe preživljavale sa upalnim stanjima dugi niz godina. Nasuprot tome, iznimno mala količina takvih tragova može naznačiti slabiju otpornost zbog koje je brzo nastupio smrtni ishod, no moguće je i kako promatrana populacija nije bila izložena infekcijama u tolikoj mjeri kao druge populacije. Iz tog je razloga potrebno analizirati druge elemente koji bi mogli upućivati na sam uzrok smrti, prvenstveno znakove fiziološkog stresa i tragove nasilja među stanovnicima. Interpersonalno nasilje je svakako jedan od najznačajnijih čimbenika naglog rasta stope mortaliteta. Kao što je već navedeno, neolitička je transformacija životnih navika rezultirala olakšanim prelaskom patogena sa životinje na čovjeka i ubrzanim širenjem u populaciji. Iz priloženih je podataka vidljivo kako je najranjivija najmlađa dobna skupina, sa niskom očekivanom životnom dobi pri rođenju. Najdulji očekivani životni vijek pri rođenju zabilježen je na nalazištu Mezocsat iz željeznog doba, te zatim naglo pada u antičkim vremenima. Nakon što djeca prežive kritični period do 10. godine, njihov očekivani životni vijek se povećava (usp. Papathanasiou, 2005:381). Vidljiv je također porast stope mortaliteta, posebice kod novorođenčadi, u nalazima iz rimskog razdoblja te ranog i kasnog srednjeg vijeka. Govoreći o mortalitetu kod novorođenčadi i djece, povećanje stope smrtnosti posljedica je dva ključna faktora: nerazvijenog imunološkog sustava zbog kojeg su podložni prijenosu zaraze te prelaska sa prehrane mlijekom na krutu hranu (usp. Groza i sur. 2013:127). Treba istaknuti kako povećanom mortalitetu kod žena u dobi između 15. i 40. godine zasigurno pridonose kobne posljedice trudnoće, poroda i dojenja (usp. Grmek, 1983:115). Zabilježeni se podaci o smrtnosti iz *Tablice 1.* slažu sa hipotezama o pojavi epidemija bolesti upravo u tim vremenskim periodima. Od antičkih vremena do kraja srednjeg vijeka u Europi su bile raširene lepra, tuberkuloza, sifilis, bruceloza, kao i mnoge druge zarazne bolesti poput malarije, koje mogu, no ne moraju ostaviti tragove na kostima. U kasnijem srednjem vijeku dva su zbivanja drastično utjecala na demografsku strukturu stanovništva: prvo razdoblje velike gladi, a zatim epidemija bubonske kuge, bakterijske bolesti zbog koje se broj stanovnika u Europi gotovo prepolovio (usp. Delort, 1973:13).

Grmek (1987) iznosi podatke o srednjoj navršenoj dobi u trenutku smrti primarno sa područja Grčke, od neolitika do srednjeg vijeka, koja se temelji na istraživanju Johna Angela (1972) na širokom rasponu koštanih uzoraka. Prema navedenim podacima, srednja dob u trenutku smrti za razdoblje starijeg neolitika iznosila je 33,6 godina za muškarce i 29,8 godina za žene. Za srednje brončano doba ta je dob iznosila 36,7 godina za muškarce te 31 godinu za žene, za

željezno doba 38,8 godina za muškarce i 30,4 godina za žene. Klasično je doba Grčke obilježeno srednjom dobi smrti od 45 godina za muškarce te 36,2 godine za žene, što se očituje i u smanjenoj stopi smrtnosti u tome dobu. Svakako treba naglasiti kako je smrtnost kod novorođenčadi i djece bila velika; na nekropoli Olint iz klasičnoga razdoblja omjer ukopa djece i odraslih iznosi 290:294, što znači da je u toj populaciji smrt pogađala ljude prije zrele dobi u 49,7% slučajeva, a na nekim mikenskim nalazištima taj postotak doseže 55%. No, nakon klasičnog razdoblja slijedi pad u očekivanoj duljini života odraslih. U helenističkom je razdoblju srednja dob u trenutku smrti iznosila 42,4 godine za muškarce i 36,5 godina za žene, a u rimskome razdoblju 40 godina kod muškaraca i 34,6 godina kod žena. Vidljivo je kako pad srednje životne dobi više pogađa muškarce nego žene (usp. Grmek, 1983:115).

## **5. MEDICINSKA ISTRAŽIVANJA UPALA KOŠTANOG TKIVA**

### **5.1. Dijagnosticiranje upala koštanih tkiva u suvremenom kontekstu**

#### **5.1.1. Etiologija periostalnih promjena – problem dijagnoze**

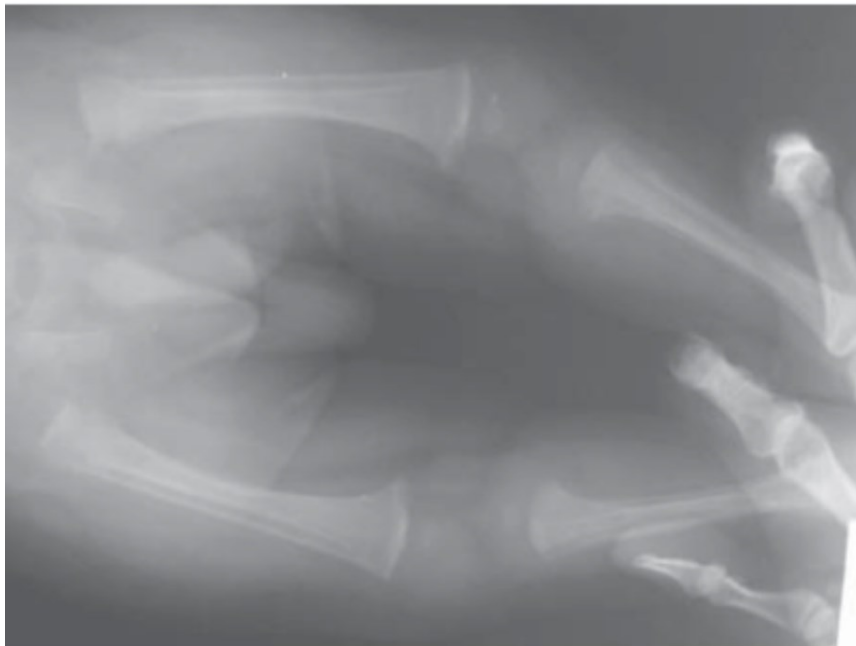
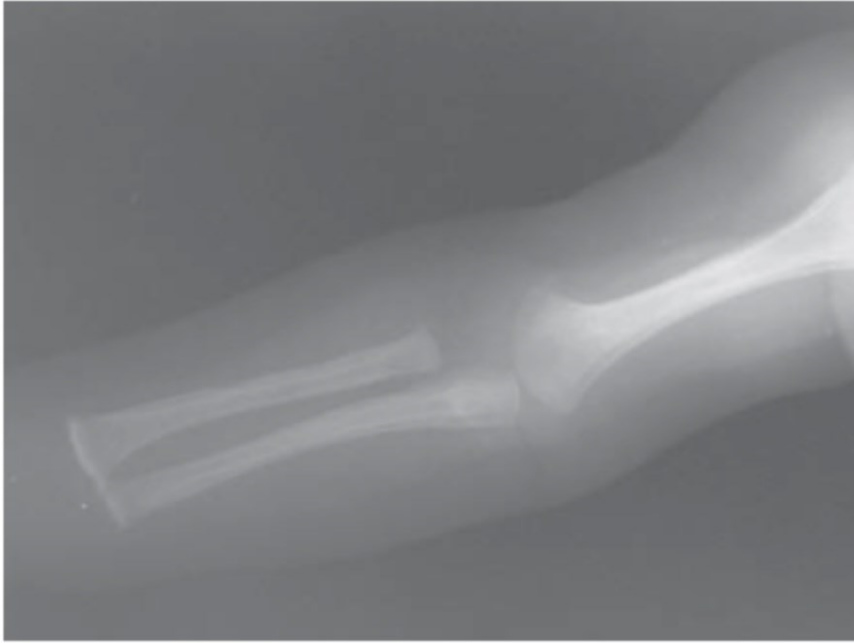Silva (2003) predstavlja jedan od velikih izazova suvremene medicine: utvrđivanje etiologije periostalnih promjena kod najmlađih populacija. Nastavno na arheološka istraživanja nespecifičnih periostalnih lezija kao znakova fiziološkog stresa, ističe se problem pogrešnog dijagnosticiranja periostitisa kao posljedice nasilja nad djecom i traumatskih ozljeda, kada je zapravo uzrokovan fiziološkim stresom, odnosno rastom. Periostitis fiziološkog podrijetla kod dobne skupine do šest mjeseci starosti česta pojava zabilježena radiološkim pretragama (usp. Silva i sur. 2003:1124), no učestalost pojave ovog stanja je nepoznata (usp. Pradhan i sur. 2013:107).

Prvi slučaj koji se predstavlja jest tromjesečno novorođenče primljeno u bolnicu zbog nemogućnosti pomicanja desne noge tijekom vremenskog raspona od 24 sata. Radiološkom je pretragom utvrđena periostalna aktivnost na bedrenoj kosti, za koju se smatralo kako je posljedica puknuća, a krvne pretrage nisu otkrile prisutnost bakterija koje bi ukazivale na infekciju. Budući da roditelji nisu mogli objasniti ozljedu, pozvana je socijalna služba te je provedena istraga zbog sumnje na nasilje nad djetetom. Tek nakon što je utvrđeno da ne postoje nikakvi drugi elementi koji bi ukazivali na zlostavljanje, daljnjim je snimkama kosti otkrivena slična lezija i u lijevoj bedrenoj kosti, što je naposljetku rezultiralo dijagnozom fiziološkog



periostitisa. Drugi je predstavljeni slučaj onaj novorođenčeta starog šest tjedana, koje je imalo natečeno lijevo bedro, bez znakova upale ili hematoma (usp. Silva i sur. 2003:1124). Radiografskom se metodom utvrdilo periostalno oblikovanje nove kosti na lijevoj bedrenoj kosti, te slična aktivnost na desnoj bedrenoj kosti, što je također dovelo do dijagnoze fiziološkog periostitisa. Između ova dva slučaja uočava se sličnost u uzorku pojave periostanlih oštećenja. Općenito, uzroci nastanka fiziološkog periostitisa nisu posve razjašnjeni, no poznato je da se primarno pojavljuje na dijafizama dugih kostiju, iako u nekim slučajevima može zahvatiti i metafizu. Pri razlikovanju fizioloških uzroka od infekcije i trauma, ključna je činjenica da će kod fiziološkog oblika periostitisa najčešće doći do relativno simetrične pojave lezija, bilateralno na dugim kostima. Kod infekcije u pravilu neće doći do simetrične raspodjele, dok će se kod trauma obično pronaći i drugi znakovi ozljeda i hematoma (usp. Silva i sur. 2003:1125). Iz ovih je razloga od iznimne važnosti pri pretragama novorođenčadi bilateralno snimiti zahvaćene kosti kako bi se izbjegle pogrešne dijagnoze i neutemeljene optužbe za zlostavljanje djece.

Halicioglu (2009) predstavlja slučaj 2,5-mjesečnog novorođenčeta zaprimljenog u bolnicu zbog vrućice i natečenosti desne ruke nakon cijepjenja. Rendgenom su otkrivene periostalne lezije bilateralno duž cijelih kostiju na goljeničnim, bedrenim, ramenim i palčanim kostima (*Slika 12.*) (usp. Halicioglu i sur. 2009:306). Prvotna je dijagnoza bila podijeljena između posljedica zlostavljanja i kongenitalnog sifilisa. Budući da su reakcije zabilježene na obje strane tijela u relativno jednakom omjeru, vjerojatnost kako je riječ o traumi izazvanoj nasiljem smanjuje se, iako je moguće da se ozljede kod zlostavljanja jave bilateralno, no onda bi trebalo biti i drugih znakova traume (usp. Halicioglu i sur. 2009:3069). Također, testovi koji su trebali potvrditi prisutnost *Treponeme pallidum* bili su uredni, kao i krvna slika, i kod majke i kod djeteta. Naravno, zbog toga dijagnoza sifilisa nije mogla biti potvrđena. Nateknuće lijeve ruke smanjilo se za tri dana i pripisano je reakciji na cjepivo. Zaključeno je kako novorođenče pati od fiziološkog periostitisa te je pretragom četiri mjeseca kasnije ustanovljeno kako su promjene u stadiju zaliječenja.



*Slika 12. Radiografske snimke periostitisa dugih kostiju novorođenčadi  
(Halicioglu i sur. 2009:306)*

### 5.1.2. Osteomijelitis stopala – tri dijagnostičke metode

Brown i Sutton (1991) opisuju poteškoće kod dijagnostičiranja osteomijelitisa stopala, koji se javlja kod pacijenata oboljelih od dijabetesa u otprilike 15% slučajeva (Brown i Sutton, 1992:529). Ustaljene radiološke metode često nisu dovoljno precizne, a razlog su tome brojni komorbiditeti, kao što su krvožilni problemi, izrasline na mekom tkivu ili popratne pojave uzimanja lijekova. Osteomijelitis stopala najčešće se javlja kao posljedica širenja infekcije sa mekog tkiva na susjednu kost (usp. Lipsky, 1997:1318). Kao napredak u metodologiji dijagnostike, ističe se *In-11* leukocitna scintigrafija (radionukleidni test kojim se kod pacijenta vlastiti leukociti obilježavaju radioaktivnom tvari) kao metoda utvrđivanja stanja. U svome su istraživanju autori primijenili tri dijagnostičke metode: običnu radiografiju, *In* leukocitno testiranje te *Tc-99* snimanja kosti, s ciljem utvrđivanja preciznosti u dijagnostičkom utvrđivanju patološkog stanja (usp. Brown i Sutton, 1992:527). Istraživanje je provedeno na pedest i jednom pacijentu sa dijagnosticiranim dijabetesom *mellitusom* kod kojih se sumnjalo na upalu koštanog tkiva stopala. Osteomijelitis stopala je naposljetku bio dijagnosticiran kod četrnaest osoba, od kojih je jedanest bilo ispravno identificirano *In-11* leukocitnom scintigrafijom (usp. Brown i Sutton, 1992:529).

Kod jedne je osobe došlo do lažno negativnog rezultata, pri čemu je pretragom ustanovljeno kako je riječ o upali mekog tkiva, no operacijom je utvrđeno kako je upala ipak bila proširena na kost. Kod navedene osobe ni preostale dvije metode nisu ukazale na upalu koštanog tkiva. Kod druge dvije osobe *tc-99* snimanje ukazalo je na upalni proces, no rezultat *In- 11* snimanja je bio uredan. Histološkom su analizom nakon operacije oštećenja koštanog tkiva odgovarajuća kroničnom osteomijelitisu. Kod 37 pacijenata koji nisu oboljeli od osteomijelitisa, došlo je do osam lažno pozitivnih nalaza pretragom leukocitne scintigrafije, pri čemu su u tri slučaja bile prisutne promjene mekog tkiva koje su neprikladno pripisane kosti (usp. Brown i Sutton, 1992:530). Zaključno, metoda leukocitne scintigrafije pokazala je točnost od 79% u dijagnostici osteomijelitisa stopala (usp. Brown i Sutton, 1992:530). Jedan od faktora koji ograničava ovu metodu jest taj što sterilna upala, odnosno upala čiji uzrok nije infekcija, može privući označene leukocite te na taj način uzrokovati lažno pozitivni rezultat na bakterijsku upalu (usp. Brown i Sutton, 1992:531). Untoč ograničenjima i zabilježenim lažno pozitivnim, kao i negativnim rezultatima, koji su rezultat loše prostorne razlučivosti ove metode, treba istaknuti prednost ove metode u odnosu na preostala dva načina snimanja. Naime, *In-11* scintigrafija pouzdana je u dijagnosticiranju postojanja patološkog stanja, te uz to precizna u određivanju vrste patološkog stanja (preciznost u 78% slučajeva). Obična je

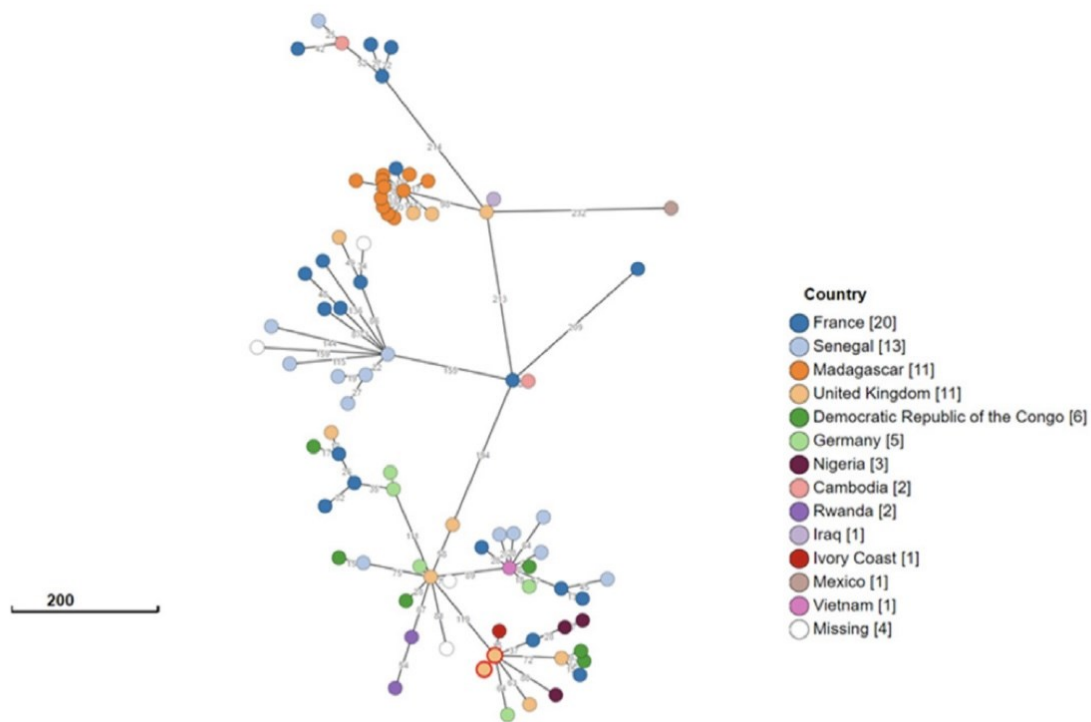
radiografija bila precizna u određivanju vrste patološkog stanja u najvećem postotku (83%), međutim bila je najmanje osjetljiva na utvrđivanje pojave patološkog stanja (43%). Naposljetku, *tc-99* snimke bile su najosjetljivije na postojanje patološkog stanja (93%), no najmanje precizne u određivanju vrste patološkog stanja (43%) (usp. Brown i Sutton, 1992:527).

### 5.1.3. Salmonela – rijedak uzročnik upala koštanog tkiva

Rohilla (2019) opisuje vrlo rijetku pojavu osteomijelitisa uzrokovanog hematogenim širenjem patogena iz gastrointestinalnog sustava ili pak ulaskom patogena u organizam na mjestu traume. Uzročnik upale su bakterije iz roda *Salmonella*, točnije bakterije *S. enterica Typhi* i *Paratyphi*, koje uzrokuju trbušni tifus. Taj se proces najčešće događa kod osoba oslabljenog imuniteta koje pate od komorbiditeta, no ponekad se javlja kod osoba koje nemaju nikakve preduvjete za razvoj ove bolesti. Ono što je glavni problem kod ove bakterije jest njezina sve veća otpornost na antibiotike (usp. Rohilla i sur. 2019:164). Autori navode primjer 17-godišnjeg pacijenta bez komorbiditeta i prijašnjih patoloških stanja, koji je u bolnicu došao žaleći se na bol u lumbalnom dijelu kralježnice i smanjen osjet u donjim ekstremitetima. Pomoću povijesti bolesti i radiološke metode primarno je dijagnosticirana Pottova bolest kralježnice, jedan od oblika tuberkuloze kosti. Međutim, mikrobiološkom je analizom izdvojena kultura *S. enterice* u krvi, te je izvršena biopsija koštanog tkiva u kralježnici, pri čemu je izolirana bakterija *S. typhi*, ukazujući na to kako je riječ o zarazi salmonelom (usp. Rohilla i sur. 2019:166). Nasuprot tome, soj *Mycobacterium* nije pronađen u mikrobioti. Terapija za tuberkulozu odmah je zaustavljena te zamijenjena liječenjem salmonele, što je dovelo do potpunog ozdravljenja pacijenta.

Zarazom salmonelom u Ujedinjenom Kraljevstvu, konkretno *Salmonellom Paratyphi C*, bavi se i istraživanje koje su proveli Hurt i sur. (2023). Autori ističu kako je takva zaraza vrlo rijetka u Ujedinjenom Kraljevstvu i kako je u posljednjih 15 godina zabilježen samo jedan slučaj, a to je dijagnoza ove bolesti kod 53-godišnje pacijentice iz Gane, koja je uz to oboljela od dijabetesa. Budući da je riječ o osobi sa komorbiditetom, u ovome slučaju nije riječ o osobi posve zdravog imunološkog sustava. Pacijentica je iskazivala simptom povećavajuće boli u desnom zapešću, uz izostanak gastrointestinalnih simptoma. Radiografija je otkrila lezije na zapešću, a mikrobiološka kultura bila je pozitivna na *Salmonellu enterica, Paratyphi C*. Pacijentica je podvrgnuta terapiji, no nakon devet mjeseci simptomi u obliku boli u zapešću su se vratili. Treba također istaknuti kako je ovo tek treći slučaj ovog tipa salmonele kao uzročnika

osteomijelitisa opisan u literaturi (Hurt i sur. 2023:6). Obizrom na takvu rijetkost pojave, provedena je genomska analiza (*Slika 13.*) kojom se molekularni sastav različitih zabilježenih sojeva u globalnoj bazi podataka o ovoj bakteriji komparativno analizirao s ciljem utvrđivanja srodstva. Taj je postupak doveo do otkrića kako je genetski najbliži soj izoliran kod pacijenta na Obali Bjelokosti 1989. godine (Hurt i sur. 2023:3). Pacijentica je tri godine prije simptoma putovala u Ganu te se pretpostavlja kako je ondje izložena zarazi, dok se pojava simptoma ostvarila tek nekoliko godina kasnije. Ovo je istraživanje jedan od primjera otkrivanja globalne epidemiološke slike na temelju postojanja upale koštanog tkiva.



*Slika 13. Genomska analiza bakterije Salmonelle Paratyphi C  
(Hurt i sur. 2023:6)*

#### 5.1.4. Analiza mekih tkiva kao dijagnostička metoda koštanih upala

Zuluaga (2006) ispituje drugačiji pristup u tumačenju koštanih upala, pristup kakav u bioarheologiji nije moguć, a to je analiza mekih tkiva kao mikrobiološka dijagnostička metoda za utvrđivanje prisutnosti kroničnog oblika osteomijelitisa. Istraživanje je provedeno na stotini pacijenata kojima je dijagnosticiran kronični oblik osteomijelitisa. Svakome je pacijentu uzet jedan uzorak koštanog tkiva biopsijom koštane srži, *sequestruma* i čvrste kosti, te jedan uzorak mekog tkiva koje okružuje upaljenu kost, uz pridržavanje smjernica o sprječavanju kontaminacije jedne vrste tkiva drugim (usp. Zuluaga i sur. 2006). Većina pacijenata oboljela je od osteomijelitisa kao posljedice proširenja infekcije sa okolnog tkiva (od kojih su neke bile posljedica traume, neke operativnog zahvata, a neke nespecifičnih infekcija okolnih struktura), dok je mali postotak pacijenata imao hematogeni osteomijelitis. Najčešće su zahvaćene duge kosti, točnije goljenična i bedrena kost. Na kraju analize zaključeno je kako su uzorci koštanog tkiva uspješno utvrdili postojanje bakterije u 94% slučajeva, dok su uzorci mekog tkiva isti rezultat kao uzorci koštanog tkiva dali u svega 30 % slučajeva (usp. Zuluaga i sur, 2006), s iznimkom osteomijelitisa uzrokovanog *S. aureusom*, kod kojeg je ta povezanost iznosila 42%, što je i dalje nedovoljno precizno. Kod ostalih vrsti bakterija podudaranje rezultata dogodilo se tek u 22% slučajeva. Statističkim je testovima zatim utvrđeno kako je značajna povezanost nepostojeća, odnosno, da ne postoji sustavna povezanost u rezultatima dviju vrsta uzoraka. Jedini zaključak koji se može izreći na kraju ovoga istraživanja jest da uzorci mekog tkiva ne mogu služiti za pouzdano utvrđivanje uzroka upale na koštanom tkivu, čak niti onda kada je infekcija mekog tkiva primarni uzrok infekcije kosti (usp. Zuluaga i sur. 2006).

#### 5.1.5. Virus *variola major* kao uzročnik koštane upale

Osteomijelitis *variolosa*, odnosno upala koštanog tkiva uzrokovana virusom boginja, koji se smatra iskorijenjenim posljednjih 40 godina zbog primjene cjepiva, jest tip samoograničavajućeg osteomijelitisa koji zahvaća najčešće gornje i donje ekstremitete te u rjeđim slučajevima kralježnicu i kosti zdjelice (usp. Tamg i sur. 2021:2). Oboljeli su često osobe koje su uspjele u prošlosti preboljeti ovu bolest zbog čega se kao posljedica razvila upala koštanog tkiva. Autori istraživanja tražili su primjere pojave ove bolesti između 1980. godine, koja se smatra godinom iskorijenjena, te 2021. godine, kada je ovo istraživanje provedeno, kako bi otkrili simptome i načine na koji oboljenje utječe na kvalitetu života. Pri tome je pronađeno ukupno jedanaest zabilježenih slučajeva. Među slučajevima opisuju ženu primljenu

u bolnicu sa bilateralnom boli u koljenima te osjetnim neravninama na bedrenim i goljениčnim kostima te na iveru. Radiografskom metodom utvrđena je displazija (abnormalni rast stanica) goljениčnih i bedrenih kosti te skleroza (zadebljanje) zglobne strukture koljena (usp. Tamg i sur. 2021:2). Budući da je preboljela velike boginje u prošlosti, a ostali su nalazi bili normalni, dijagnosticiran joj je bilateralni osteomijelitis *variolosa* te je podvrgnuta operativnom zahvatu.

#### 5.1.6. Tuberkuloza – osteomijelitis donje čeljusti

Singh (2023) prijavljuje vrlo rijedak slučaj oboljenja osmogodišnje djevojčice od tuberkuloznog osteomijelitisa donje čeljusti. Ovaj je slučaj poseban po tome što, kako je već spomenuto, koštane lezije kod tuberkuloze javljaju se u tek između 3% i 5% slučajeva oboljenja, dok su lezije na čeljusti još rjeđe, a posebice kod mlađe populacije (usp. Singh, 2023:2). Djevojčica je došla zbog oticanja desnoga obraza koje nije bilo popraćeno zuboboljom niti drugom vrstom boli, kao niti vrućicom. Oticanje je trajalo mjesecima i sporo napredovalo, a krvne su se pretrage pokazale urednima. CT je otkrio propadanje tkiva na koronoidnom nastavku desne donje čeljusti, dok je ultrasonografija u desnoj oralnoj regiji otkrila povećane limfne čvorove koji su vjerojatno posljedica infekcije (usp. Singh, 2023:2,3). Magnetska je rezonancija otkrila uništenje desne grane (ramusa) donje čeljusti uz oštećenja na čvrstom dijelu kosti, što je ukazivalo na osteomijelitis (usp. Singh, 2023:2). Snimke prsa nisu otkrile patološko stanje, kao niti testiranje sluzi na bakterije, što je izazvalo nedoumicu u dijagnosticiranju. Jedini test koji je bio pozitivan jest *Mantoux* test, kožni test kojim se ispituje prisutnost tuberkulina (proteina specifičnog za tuberkulozu). Uzimajući u obzir taj nalaz i sve elemente kliničke slike, pacijentica je podvrgnuta terapiji protiv tuberkuloze, koja se pokazala uspješnom. Opisano istraživanje pokazuje kako bolesti poput tuberkuloze mogu poprimiti vrlo rijedak način pojave, ne iskazujući svoje osnove značajke, u ovome slučaju zahvaćenost pluća ili kralježnice, već zadatai probleme procjene zdravstvene slike čak i sa svim dostupnim suvremenim metodama i potpunom kliničkom slikom i povijesti bolesti.

#### 5.1.7. Akutni osteomijelitis kod djeteta

Chiappini i sur. (2016) predstavljaju slučaj prethodno potpuno zdravog 18-mjesečnog dječaka koji je nakon blage traume patio od šepanja i velikih bolova u lijevom kuku. Prije pojave traume iskazivao je znakove vrućice, kašlja i rinitisa (upale sluznice nosa). Osim problema sa

pokretanjem u području kuka, dječak nije pokazivao nikakve druge znakove upale. Krvni nalazi su bili uredni, te ultrazvuk kuka nije otkrio patološke procese (usp. Chiappini i sur. 2016:1). Rendgen zdjelice i kuka otkrio je leziju na proksimalnoj metafizi bedrene kosti. Nakon toga obavljen je fMRI kojim je potvrđen akutni osteomijelitis promatrane metafize, te su biopsijom lezije uzeti uzorci tkiva koji na kojima je provedena histološka i mikrobiološka analiza. Nalazi su bili pozitivni na *Staphylococcus aureus*, najčešći uzročnik bakterijskog osteomijelitisa. Nakon terapije antibioticima dječakovo se stanje normaliziralo. U ovome je slučaju vidljivo kako su povijest bolesti, provođenje višestrukih kliničkih pretraga te naposljetku odgovor tijela na terapiju pretpostavljene bolesti sudjelovale u oblikovanju dijagnoze.

## 5.2. Koštane upale kao posljedica patoloških stanja

### 5.2.1. Osteomijelitis gornje čeljusti nakon preboljenja COVID-a 19

Novu studiju o utjecaju *COVID-a 19* i terapije te bolesti na pojavu upale koštanog tkiva navode Arshad i sur. (2022). Za razliku od kroničnog osteomijelitisa izazvanog *S. aureusom*, koji se češće pojavljuje na gornjoj čeljusti, akutni osteomijelitis izazvan aktinomikozom češće se pojavljuje na donjoj čeljusti (usp. Arshad i sur. 2022:1). Ovdje se predstavlja slučaj 56-godišnjeg muškog pacijenta koji u povijesti bolesti ima dijabetes *mellitus* i hipertenziju, odnosno povišen tlak. Četiri mjeseca ranije dijagnosticirana mu je zaraza *COVID-om 19*, te je podvrgnut terapiji steroidima. Nakon terapije počeo je patiti od bolova u predjelu lica i oslabljivanja korijena zuba, pri čemu su neki zubi morali biti izvađeni. Provedbom CT-a gornje čeljusti uočena je erozija i nepravilna skleroza tkiva koja podsjeća na *sequestrum*, što je ukazivalo na osteomijelitis (usp. Arshad i sur. 2022:2). Nakon toga, uzeti su uzorci koštanog i mekog tkiva za histološku i mikrobiološku analizu, dok je pacijent za to vrijeme bio podvrgnut operativnom zahvatu uklanjanja nekrotičnog tkiva. Tijekom tog postupka pronađene su bakterijske kolonije koje prožimaju kost. Nakon analize bakterija konačno je uspostavljena dijagnoza osteomijelitisa kao sekundarne posljedice aktinomikoze. CT i MRI metode u ovome slučaju nisu bile dovoljne za utvrđivanje bolesti.

Naposljetku, analizom stanja pacijenta tijekom obje bolesti zaključeno je sljedeće: utvrđeno je kako je zbog prve bolesti (*COVID-a 19*), došlo do smanjenja broja limfocita u krvi i k tome smanjenja aktivnosti imunološkog sustava zbog uzimanja steroida koji su bili dio terapije, što



je posljedično dovelo do prodora bakterija na vrlo rijetko mjesto, gornju čeljust (usp. Arshad i sur. 2022:3). Kao zaključak ove studije navodi se smjernica kako bi se oboljeli od *COVID-a* trebali testirati na prisutnost ove bakterije, koja bi mogla biti jedan od faktora koji pridonosi njihovim kroničnim oralnim infekcijama.

### 5.2.2. Osteomijelitis vratne kralježnice – posljedica intravenoznog uzimanja heroina

Endress (1990) radiografskom je metodom analizirao stanje 14 pacijenata kojima je dijagnosticiran vratni (cervikalni) osteomijelitis. Svim je bolesnicima bila zajednička povijest korištenja heroina. Radilo se o odraslim osobama dobi između 33 i 48 godina. Najčešći simptomi koje su opisivali su bolovi u vratu i slabost u gornjim ekstremiteta. Općenito, osteomijelitis vratne kralježnice rijetko je zabilježen te je najrjeđi od svih tipova osteomijelitisa kralježnice. U slučajevima kada se pojavi, u pravilu se javlja kod starijih osoba iznad 50 godina (usp. Endress i sur. 334). 13 od 14 pacijenata na rendgenu je pokazalo karakteristične znakove ove bolesti, odnosno uznapredovalo uništenje dva ili više vertebralnih tijela i pripadajućih diskova. Kod posljednjeg je pacijenta rendgen najprije utvrdio samo osteoartritis, no dva tjedna kasnije ponovnom je pretragom uočeno uništenje koštanog tkiva i prevertebralni apsces (usp. Endress i sur. 1990:335). Metoda CT-a pomogla je u procjeni stupnja proširenja infekcije, te je usporedbom podataka primijećeno kako su simptomi kod ispitanika koji koriste drogu više uznapredovali nego kod ostalih pacijenata. Mogući je uzrok za to što korisnici narkotika u pravilu ne traže liječničku pomoć u ranijim stadijima bolesti (usp. Endress i sur. 1990:335). Uz to, CT je pokazao upalu okolnog mekog tkiva kod pacijenata koji su koristili iglu kod jugularne (unutarnje vratne) vene. Injekcije u meko tkivo, predstavljajući vrstu traume, vjerojatan su uzrok oslobađanja puta bakterijama u meko tkivo i posljedično u kosti vratne kralježnice. Štoviše, mjesto uboda na unutarnjoj vratnoj veni i pojava osteomijelitisa na donjim vratnim kralješcima upućuju upravo na tu povezanost (usp. Endress i sur. 1990:335). Govoreći o statistici, osteomijelitis vratne kralježnice najčešće se javlja kod dugoročnih korisnika narkotika, a ne u najranijem vremenu uporabe. Kod ove skupine pacijenata riječ je bila u prosjeku o 13 godine uzimanja heroina. Zaključno, u okviru mikrobiološke analize, utvrđena prisutnost bakterija kod ove skupine bolesnika drugačija je nego kod većine oboljelih od vratnog osteomijelitisa, gdje većinom prevladavaju gramm-negativne bakterije<sup>2</sup>. U

---

<sup>2</sup> gramm-negativne bakterije - bakterije koje u bojenju po grammu ne poprimaju tamnoplavu, već crvenu boju (prema *Hrvatska enciklopedija, mrežno izdanje. Leksikografski zavod Miroslav Krleža, 2013.-2024.*)

promatranj je skupini riječ o gram-pozitivnim bakterijama, poput *S. aureus* (usp. Endress i sur. 1990:335). Vidljivo je kako uporaba narkotika značajno mijenja način pojave osteomijelitisa i kliničku sliku bolesnika.

### 5.3. Utjecaj koštanih upala na kvalitetu zdravlja

#### 5.3.1. Utjecaj kroničnog osteomijelitisa na stopu mortaliteta u starijoj populaciji

Huang (2016) proveo je populacijsko istraživanje o utjecajima oboljenja od kroničnog osteomijelitisa na stopu mortaliteta kod starijih osoba, koje su zbog svoje dobi i slabijeg imunološkog sustava podložnije takvoj upali. Istraživanje je provedeno na način da su retrospektivno, u nacionalnoj bazi pronašli 965 oboljelih od kroničnog osteomijelitisa i 9 650 osoba bez te dijagnoze. Omjer oboljelih prema neoboljelima iznosio je 1:10, a dob je ispitanika bila 65 ili više godina. Neke provedene studije upućuju na to kako kronični oblik osteomijelitisa povećava rizik od koronarnih patoloških stanja, moždanog udara, bubrežnih bolesti pa čak i depresije (usp. Huang i sur. 2016:2). Pretpostavka je, naravno, glasila kako oboljenje povećava dugoročni rizik od smrtnosti. Nakon 13 godina promatranja, pokazalo se kako pacijenti sa kroničnim osteomijelitisom doista imaju značajno viši rizik smrtnosti. Najveća je stopa zabilježena kod najstarijih ispitanika, dobi 85 godina ili više, dok je kod muškaraca zabilježena veća stopa u odnosu na ženske pacijente (usp. Huang i sur. 2016:4). Najveći utjecaj oboljenja na stopu mortaliteta vidljiv je u prvom mjesecu promatranja. Nadalje, pacijenti sa komorbiditetima, također su iskazali veću smrtnost, što se pripisuje njihovoj posebnoj ranjivosti na pojavu osteomijelitisa, kao i na pojavu ostalih patoloških stanja. Ipak, treba istaknuti i neka ograničenja ove studije, prvenstveno činjenicu kako autori nisu posjedovali podatke o načinima terapije promatranih bolesnika, njihovom načinu života i životnim navikama koje utječu na zdravstveno stanje, poput pušenja ili prekomjernog konzumiranja hrane, što su sve faktori koji uvelike oblikuju zdravstveni status pojedinca. Drugo je ograničenje to da autori nisu razlikovali pojavu osteomijelitisa ovisno o anatomske regiji u kojoj se javlja, kao niti način na koji je infekcija prenesena, hematogeno ili putem traume (usp. Huang i sur. 2016:5).

### 5.3.2. Povezanost kroničnog osteomijelitisa i dijabetesa

Istraživanje Lin i sur. (2014) bavilo se procjenom povezanosti oboljenja od kroničnog osteomijelitisa sa rizikom od razvitka dijabetesa tipa 2. Kao i u prethodnom istraživanju, radi se o retrospektivnoj studiji gdje je utvrđen 20 641 pacijent sa dijagnozom kroničnog osteomijelitisa te 82 564 pacijenta kontrolne skupine u dobi od 20 godina nadalje. Razdoblje promatranja trajalo je od 1997. do 2010. godine. Uočeno je kako je učestalost komorbiditeta veća kod skupine sa osteomijelitisom. Također, promatrala se i stopa pojave novooboljelih pacijenata. Nakon perioda praćenja, otkriveno je sljedeće: rizik za pojavu dijabetesa tipa 2 veći je ukoliko osoba boluje od kroničnog osteomijelitisa (usp. Lin i sur. 2014:3). No ono što je bilo vrlo zanimljivo je otkriće kako je povezanost među ova dva stanja bila snažnija u grupi mlađih ispitanika (usp. Lin i sur. 2014:3). Način na koji osteomijelitis pridonosi nastanku dijabetesa nije jasan, no pretpostavlja se kako bi mogla biti riječ o povećanju koncentracije citokina (glikoproteina koji reguliraju imunološki sustav) uslijed upalnog procesa, koji posljedično razvijaju odbojnost tijela prema inzulinu. Neke studije ističu i genetsku predispoziciju, pri čemu su genetska obilježja povezana sa dijabetesom, povezana i sa osteomijelitisom (usp. Lin i sur. 2014:3). Otkriće da među mlađima od 55 godina dijagnoza osteomijelitisa ima veću korelaciju sa razvitkom dijabetesa u odnosu na neoboljele nego kod starijih ispitanika, iznenađujuće je, posebice jer se dijabetes definira kao bolest koja je vjerojatnija u starijoj dobi (usp. Lin i sur. 2014:5). Za objašnjenje su potrebna dodatna istraživanja, no autori predlažu kako je mogući razlog taj da simptomi starenja skrivaju učinke procesa povezanih sa osteomijelitisom na pojavu dijabetesa.

### 5.4. Javnozdravstvena slika pojave koštanih upala u Europi

Conan i sur. (2021) proveli su studiju s ciljem utvrđivanja epidemioloških osobina osteomijelitisa kralježnice u današnjoj Francuskoj, u desetljeću između 2010. i 2019. godine. Općenito, osteomijelitis kralježnice predstavlja okvirno 4% do 10% ukupnih koštanih upala (usp. Conan i sur. 2021:1). Čini se kako stopa novooboljelih u zapadnim državama raste, što može biti objašnjeno rastom broja komorbiditeta kod starije populacije ili pak učinkovitijim načinima dijagnosticiranja ove bolesti i shodno tome većem broju utvrđenih slučajeva (usp. Conan i sur. 2021:1). Ispitanike su činile sve osobe starije od 15 godina hospitalizirane u navedenom razdoblju, kojima je dijagnosticiran osteomijelitis kralježnice. 60% uzorka činili

su muškarci, dok je prosječna dob bolesnika iznosila 65 godina. Promatrajući kretanje bolesti tijekom ovoga desetljeća, zamijećeno je kako stopa novooboljelih od osteomijelitisa raste od 6.1 na 100 000 stanovnika, sve do 11.3 na 100 000 stanovnika (Conan i sur. 2021:3). Stopa mortaliteta iznosila je 7,3%. Općenito, istraživanja o mortalitetu kod koštanih upala ograničena su brojnim faktorima, budući da su upale koštanog tkiva u velikom broju slučajeva samo dio neke bolesti ili patološkog stanja, stoga se kao uzrok smrti navodi primarna bolest, a ne sekundarni periostitis ili osteomijelitis. Također, simptomi upala koštanog tkiva slični su simptomima mnogih drugih bolesti.

Naposljetku, navodi se i stanje u Njemačkoj, gdje su epidemiološki podaci o osteomijelitisu vrlo ograničeni, te se matematičkim izračunima pokušalo doći do okvirne stope učestalosti ove bolesti. U 2018. prijavljeno je ukupno 11 340 slučajeva osteomijelitisa, što je u usporedbi sa podacima iz 2008. godine, koji navode 10 268 slučajeva, povećanje učestalosti za 10,44% (usp. Walter i sur. 2021:2). U najvećem se broju slučajeva radi o kroničnom obliku osteomijelitisa (47,6%). No, u navedenom se razdoblju povećao i broj utvrđenih slučajeva akutnog osteomijelitisa, i to za čak 61,8% u odnosu na prijašnje razdoblje, što se može pripisati kvalitetnijem sustavu dijagnosticiranja zbog kojeg dolazi do ranije dijagnoze bolesti (usp. Walter i sur. 2021:5). Zanimljivo je kako se broj oboljelih muškaraca povećao, dok se broj oboljelih žena smanjio, što se može promatrati u okviru razlika u funkciji imunološkog sustava (usp. Walter i sur. 2021:2,3).

## **6. RASPRAVA**

Zbog višestruke etiologije upala koštanog tkiva, one se mogu pojaviti u bilo kojoj regiji tijela, na toliko načina da je u nekim slučajevima nemoguće postaviti dijagnozu čak niti onda kada se provedu gotovo sve dostupne metode istraživanja, što se dogodilo u studiji koju su proveli Hlavenkova i sur. (2015) na kostima djeteta iz kasne antike. Za bioarheologiju je specifična i problematika razlučivanja tragova patoloških procesa od oštećenja uzrokovanih tafonomskim procesima nakon smrti individue. Također, u arheološkom kontekstu dostupni su vrlo ograničeni uzorci, odnosno fragmenti kosti, na temelju kojih se mora zaključivati o zdravstvenom statusu. Zbog toga se u arheološkoj domeni često govori o diferencijalnoj dijagnozi, koja obuhvaća patološka stanja koja su mogla uzrokovati određeno oštećenje, te se zatim jedna bolest izdvaja kao najvjerojatniji uzrok koštanih lezija. Iz istraživanja predstavljenih u ovome radu, raznolikost je pojave koštanih upala vidljiva na primjerima

tuberkuloze, treponematoze, lepre, te posebice nespecifičnih periostalnih lezija i raznolikosti anatomskih regija u kojima se pojavljuje osteomijelitis. Na istraživanjima tuberkuloze pokazalo se kako je u arheološkoj domeni prvenstveni problem taj što se koštane lezije pojavljuju u malenom broju slučajeva zaraženih, što znači da većina oboljelih neće pokazivati tragove ove bolesti. Čak i kada se lezije pojave, mogu se pojaviti u neuobičajenom uzorku, zbog čega nerijetko dolazi do nemogućnosti konačnog razlučenja od, primjerice, zaraze leprom ili tuberkulozom, kao što je bio slučaj kod istraživanja Alves-Cardoso i sur. (2022). Preporuča se, u slučajevima kada to uvjeti dozvoljavaju, provesti molekularno istraživanje, no zbog velikog omjera kontaminacije uzoraka, takva analiza nipošto nije garancija potvrđivanja dijagnoze. Navedeni se problem očitovao u istraživanju Sparacello i sur. (2017) na neolitičkom slučaju zaraze tuberkulozom. U primjerima je također bilo vidljivo kako jedna biomolekularna pretraga može utvrditi prisutnost više patogena čija prisutnost ne odgovara prisutnim lezijama, što uzrokuje nedoumicu pri donošenju konačne dijagnoze. Primjer takve dileme je svakako istraživanje na području bolnice Real de Todos os Santos u Portugalu. U ovome se kontekstu, konkretno na primjeru lepre, postavlja i pitanje u kolikoj mjeri se bolesti mogu pojavljivati na rijetke načine koji još uvijek nisu zabilježeni, te kako je moguće takve slučajeve potvrditi. U medicinskim je istraživanjima ovih bolesti u pravilu dostupna potpuna klinička slika i povijest bolesti, no čak ni to ponekad nije dovoljno kako bi se uspostavila konačna dijagnoza, već se mora promatrati djelovanje terapije na pretpostavljeno stanje, kao što je bio slučaj kod pacijentice sa osteomijelitisom donje čeljusti iz istraživanja Singh (2023). Navedeno se vrlo snažno očituje na primjeru periostalnih promjena.

Periostalne reakcije i oblikovanje nove kosti u bioarheološkim i medicinskim istraživanjima uzrokuju slične poteškoće u dijagnosticiranju, no u drugačijem kontekstu. U bioarheološkom pristupu, periostalne su reakcije jedna od najčešćih vrsta zabilježenih stanja i izvor su podataka o zdravstvenom statusu i razini fiziološkog stresa kod starih populacija. Istraživači prilikom analize arheoloških nalazišta moraju uzeti u obzir sve faktore: od tafonomije i očuvanosti uzoraka, tipa i rasporeda periostalnih lezija, postojanja prijeloma i drugih vrsta ozljeda, kao i ostalih znakova fiziološkog stresa koji se sa periostitisom supojavljaju: *cribra orbitalia* i hipoplazija zubne cakline. U nekim je predstavljenim istraživanjima zabilježen porast periostalnih reakcija sa porastom dobi (Laffranchi i sur. 2021), dok je u ostalim slučajevima skupina sa najviše periostalnih reakcija bila ona najmlađa (Šikanjić i sur. 2024). Prvi slučaj ukazuje na nakupljanje blagih traumatskih događaja tijekom života uslijed fizičkog napora, no najveća je zagonetka otkrivanje uzroka periostalnih reakcija kod novorođenčadi i djece. Djeca su imunološki daleko najranjivija skupina, no za taj je dobni raspon također karakterističan

intenzivan proces rasta. Iz te činjenice proizlazi problem atribucije periostalnih reakcija odgovarajućem podrijetlu. Zbog specifičnosti procesa kod djece, Rittemard i sur. (2019) navode kako uopće ne bi trebalo makromorfološki promatrati takve reakcije kod novorođenčadi, već se umjesto toga služiti mikromorfološkom metodom (mikro CT-om), za koju se pokazalo kako ima potencijala za kvalitetno razlučivanje patoloških procesa od fizioloških uzroka nastanka upale. Primjenom ove metode u analizi arheoloških uzoraka može se očitovati prednost u odnosu na suvremene medicinske dijagnostičke postupke, budući da mikromorfološka analiza nije uvijek provediva u prisutstvu mekih tkiva i organskih sustava. U usporedbi sa ostalim mikromorfološkim metodama, prednost mikro CT-a očituje se u tome što ne uzrokuje uništenje uzorka, kao što to čine mikroskopska promatranja. Budući da u arheološkim istraživanjima često nije dostupan niti jedan drugi izvor podataka osim fragmenta kosti, moguće je kako se periostalne reakcije u prevelikoj mjeri pripisuju infekcijama, dok je u stvarnosti riječ o sasvim uobičajenoj reakciji kosti na razvoj organizma. Moguće je izvršiti molekularne analize kako bi se otkrila prisutnost štetnih mikroorganizama i time potvrdilo da je uistinu riječ o infekciji, no odsutnost potvrde prisutnosti bakterije ili drugog organizma nipošto nije potvrda da infekcije nije bilo. Ono što se može analizirati jest raspored uzorka lezija i postojanje ostalih znakova fiziološkog stresa, kako bi se zaključilo je li vjerojatnije da je riječ o konkretnoj bolesti ili je pak vjerojatniji uzrok koji nije patološki. Na problem razgraničenja etiologije periostalnih reakcija mogla bi odgovoriti suvremena medicinska istraživanja, no i u ovoj se domeni nailazi na prepreke i probleme koji utječu, ne samo na procese dijagnosticiranja, već i na socijalne aspekte zdravlja. Sveukupno gledano, periostalne se promjene u suvremenoj medicini ne bilježe tako često kao u arheološkom okviru; razlog je tome što su u arheološkim studijama kosti jedini dostupni izvor podataka, dok se u medicini dijagnoza donosi promatranjem općeg načina pojave bolesti, simptoma, prisutnosti trauma, iskaza pacijenata, povijesti bolesti, krvnih nalaza i radioloških pretraga organskih i mišićnih sustava. S obzirom na to da je dijagnozu u velikoj mjeri moguće postaviti bez proučavanja koštanih promjena, one nisu primarni predmet istraživanja, no to ne znači kako se one pojavljuju u manjem omjeru nego u arheološkim populacijama. Ipak, za pretpostaviti je kako je u današnje vrijeme stopa pojave infekcija mnogo niža nego što je bila u vremenima prije antibiotika, stoga istinska stopa učestalosti periostitisa, kako u arheološkim, tako i u suvremenim populacijama, ostaje zagonetka. Problem koji je naveden u današnjem kontekstu je zapravo vrlo sličan onome s kojim se susreću arheolozi. Novorođenčad do jedne godine starosti, kao najspecifičnija dobna skupina, može iskazati periostalne reakcije iz tri glavna razloga: infekcija, trauma ili fiziološki razlozi/rast. Na radiološkim se snimkama

periostalna reakcija može vidjeti, no ne može se utvrditi njezina etiologija, stoga se dijagnostičari okreću drugim znakovima koji bi upućivali na patološko stanje. Takvi slučajevi mogu rezultirati neprimjerenim pripisivanjem upalnih procesa, kao što je opisano u istraživanju Silva i sur. (2003), zlostavljanju djeteta, kada je zapravo riječ o normalnoj pojavi koja se nakon određenog vremena samostalno zaliječi. Ipak, razvijen je sustav procjene stanja na način da je utvrđeno kako se periostalne reakcije kod najmlađih, ukoliko su posljedica fizioloških procesa, javljaju simetrično i bilateralno na dugim kostima, što uvelike pomaže u razlučivanju različitih etiologija. Nasuprot tome, u dijagnosticiranju na arheološkim uzorcima ta se metoda ne može uvijek provoditi budući da nisu dostupni svi elementi kostura.

Naravno, kod arheološke metodologije zaključivanja o zdravstvenom statusu treba još jednom istaknuti pojam osteološkog paradoksa, pojave zbog koje će dijagnosticiranje bolesti kod arheoloških populacija uvijek ostati vrlo složen i izazovan proces. Sekundarne periostalne i ostale vrste lezija javljaju se tek u kasnijim stadijima primarne bolesti, pri čemu od oboljenja do pojave oštećenja na kosti mogu proći godine. To znači kako odsutnost lezije na koštanom materijalu ne ukazuje nužno na činjenicu kako je osoba bila zdrava, već može ukazivati na posve suprotno; da je osoba bila u lošijem zdravstvenom stanju i nije preživjela do pojave simptoma na kostima. Također, ukoliko su prisutne koštane lezije, posebice one koje ukazuju na kronično stanje, može se zaključiti kako je osoba imala dovoljno snažan imunološki sustav kako bi preživjela do pojave koštanih lezija i nakon toga živjela sa bolešću određeni vremenski period, što se može očitovati u zaliječenju periostalnih oštećenja.

Osteomijelitis, kao upala cjelokupne strukture kosti, u arheološkim se istraživanjima utvrđuje pomoću obilježja kao što su pojava *sequestruma* i uništenje čvrstog sloja kosti. Neki su oblici osteomijelitisa karakteristični za određene bolesti, kao što je Pottova bolest kralježnice specifična za tuberkulozu ili kao što su lezije na lubanji i goljeničnoj kosti specifične za sifilis. Kako je prethodno navedeno, periostalna su oblikovanje nove kosti češće zabilježena u arheološkom nego u medicinskom kontekstu, no kod osteomijelitisa se u arheološkoj domeni javlja problem neočuvanosti koštanog uzorka u dovoljnoj mjeri kako bi se nedvojebeno mogla utvrditi upala cjelovite kosti. Iz navedenog proizlazi činjenica kako je gotovo sigurno da su periostalne reakcije koje su zabilježene na arheološkim uzorcima u određenoj mjeri zapravo samo dio upale koja je prožimala i koštanu srž te čvrstu kost. U današnjim je medicinskim istraživanjima osteomijelitis najčešće promatran u okviru sustavnih bolesti koje ga uzrokuju, kao i studija o utjecaju oboljenja od koštanih upala na stopu mortaliteta i stopu oboljenja od drugih patoloških stanja. Cilj je takvih istraživanja također otkriti na koje se načine može spriječiti oboljenje od takvih upala i kako se one mogu na vrijeme otkriti, s ciljem smanjenja

štetnih posljedica. Primjer takvog slučaja je istraživanje utjecaja oboljenja od COVID-a 19 na pojavu osteomijelitisa gornje čeljusti. Nadalje, zabilježeni se porast u stopi novooboljelih od koštanih upala može objasniti kao posljedica kvalitetnije i brže metodologije dijagnosticiranja patoloških stanja. Govoreći o stopi mortaliteta, ključno je istaknuti činjenicu kako se u današnjem kontekstu takve upale najčešće, kako je spomenuto, promatraju u okviru bolesti koja ih uzorkuje, stoga je u medicinskim podacima kao uzrok smrti navedena primarna bolest, a ne sekundarni osteomijelitis ili druga vrsta koštane upale. Nasuprot tome, u arheološkim istraživanjima, računanje stope mortaliteta ograničeno je na arheološko nalazište i usporednu analizu sa istodobnim nalazima, a k tome je kod velikog dijela uzoraka nemoguće utvrditi uzrok smrti. Uzevši u obzir navedeno, jasno je kako stopa mortaliteta može biti relativan pokazatelj utjecaja koštanih upala na smrtnost, no nikako ne može u potpunosti objasniti tu povezanost.

## **7. ZAKLJUČAK**

Bioarheološki i medicinski pristup u tumačenju upala koštanog tkiva kao pokazatelja zdravstvenog statusa razlikuju se prvenstveno u dostupnosti i korištenju bioloških uzoraka i metoda utvrđivanja patoloških stanja. U arheologiji, gdje je dostupna isključivo građa pojedinog nalazišta, dijagnosticiranje koštanih upala proces je koji uključuje analizu lezija na kostima i njihovo razlikovanje obzirom na tri glavne vrste njihove etiologije: infekcije, koje mogu biti sekundarne u odnosu na primarno oboljenje, traume, koje mogu biti nagle ili kontinuirano nakupljene tijekom života, te fiziološki stres na koji su posebno osjetljive populacije najmlađe dobi. No, utvrđivanje postojanja patološkog stanja tek je početak u otkrivanju zdravstvene slike arheoloških populacija. Zbog ograničenog uzorka i nedostatka mekih tkiva, nije uvijek moguće predvidjeti utjecaj bolesti na organizam i vremenski period u kojem je bolest bila prisutna prije pojave koštanih oštećenja, a takvi bi podaci uvelike objasnili razinu imunološke otpornosti populacija koje se proučavaju. Unatoč ograničenjima, bioarheološka su istraživanja ključna u otkrivanju načina i kvalitete života prijašnjih populacija, kao i povijesnih podataka u vidu otkrivanja prvih zabilježenih slučajeva određene bolesti. Također, paleopatološki pristup očituje se i u nekim prednostima nad modernim medicinskim metodama, poput lakše primjene mikro-CT metode i mogućnosti promatranja makromorfološke građe kosti. U suvremenom se medicinskom kontekstu bolesti primarno dijagnosticiraju promatranjem vanjskih simptoma bolesti i analizom mekih tkiva, zbog čega



su koštane upale, a posebice periostitis, u manjoj mjeri zabilježene s obzirom na njihovu sekundarnost u odnosu na primarno stanje. Iako su suvremene medicinske metode utvrđivanja pojave bolesti uvelike olakšane mogućnošću analize organskih sustava i mekih tkiva, kao i svih ostalih dostupnih podataka, zbog čega su moguće i studije o korelaciji koštanih upala sa ostalim patološkim stanjima i njihovim utjecajem na kvalitetu života, i ovaj se pristup suočava se vrlo sličnim problemima u određivanju etiologije periostalnih promjena kod novorođenčadi i djece. Takve poteškoće mogu imati značajan utjecaj na zaključivanje o zdravstvenom statusu najmlađih pacijenata. Naposljetku, bioarheološki i medicinski pristup, iako se razlikuju u metodama i mogućnostima analize dostupnih izvora podataka, imaju isti cilj: unaprjeđenje znanja o kvaliteti ljudskog života uslijed oboljenja od upala koštanog tkiva, prevladavajući izazove uzrokovane njihovom složenom višestrukom etiologijom.

## SAŽETAK

Zdravstveni status pojedinaca i populacija jedan je od temeljnih predmeta bioarheoloških i suvremenih medicinskih istraživanja. Analizom prisutnosti upalnih procesa i oštećenja na kostima moguće je donositi zaključke o zdravstvenoj slici, načinu, kvaliteti i duljini života promatranih individua te širenju bolesti među skupinama ljudi. Upale koštanog tkiva obilježene su višestrukom etiologijom. Većinom su posljedica infekcije bakterijskog, virusnog, gljivičnog ili parazitskog podrijetla, no njihovi uzroci mogu biti i fiziološke prirode, kao što je proces rasta kod djece. Upale se također pojavljuju kao posljedica ponavljano tjelesnog napora kod odraslih osoba, a za proučavanje zdravstvenog statusa osobito je važna činjenica da se takve upale vrlo često javljaju sekundarno u odnosu na primarnu bolest ili patološko stanje. Tuberkuloza, lepra, bruceloza, sifilis i malarija samo su neke od bolesti koje uzrokuju upalne procese na koštano tkivu. U najširem se smislu pojavljuju u obliku osteomijelitisa koji zahvaća cijelu strukturu kosti i tragova periostitisa koji se javljaju na pokosnici. Upravo zbog mnogostrukih načina njihova nastajanja i širenja, u bioarheološkim i medicinskim istraživanjima koriste se makromorfološka, mikromorfološka, mikrobiološka i radiološka metoda analize kako bi se otkrilo podrijetlo upale. Najveća se razlika u navedena dva pristupa očituje u tome što su u suvremenim medicinskim istraživanjima dostupni svi elementi kliničke slike pacijenata, dok se bioarheološke studije temelje isključivo na koštanim uzorcima. Iz tog razloga metode koje se koriste u medicini često nisu primjenjive u arheološkim istraživanjima, što je izvor razlika u zaključivanju o zdravstvenom statusu u bioarheološkoj i medicinskoj domeni.

**KLJUČNE RIJEČI:** osteomijelitis, periostitis, bioarheologija, zdravstveni status, medicinska istraživanja, upale koštanog tkiva

## **ABSTRACT**

The health status of individuals and populations is one of the most fundamental subjects of bioarchaeological and medical research. By analyzing the presence of bone tissue inflammation and bone damage, it is possible to form conclusions concerning individual health status, quality and length of life, as well as the spread of diseases among groups of people. Bone tissue inflammations are marked by multiple etiologies. In most cases, bacterial, viral, fungal and parasitic infections are the cause of inflammation. However, the source of inflammation can also be of physiological origin, which is evident in the growth process in children. Inflammation also occurs as a result of repeated physical activity in adults. Moreover, the fact that bone inflammation very often occurs as a secondary phenomenon due to primary disease or pathological condition is particularly important for studying the health status. Tuberculosis, leprosy, brucellosis, syphilis and malaria are only a few of the diseases that cause inflammatory processes in the bone tissue. In the broad sense, inflammation appears in the form of osteomyelitis which affects every layer of the bone, and traces of periostitis which are manifested on the surface of the bone. Precisely because of the complex etiologies of their formation and spreading, scientific researchers use macromorphological, micromorphological, microbiological and radiological methods of analysis to identify the origins of inflammation. The most significant difference between the two scientific approaches is the fact that in the modern medical research all elements of the clinical picture are present, while bioarchaeological studies are based entirely on bone samples. For this reason, the methods used in medical research are often not applicable in archaeological studies. This fact is the source of differences in conclusions about the health status between the two approaches.

**KEY WORDS:** osteomyelitis, periostitis, bioarchaeology, health status, medical research, bone tissue inflammation

## LITERATURA

Abegg, C., Desideri, J., Dutour, O., Besse, M. (2021.) *More than the sum of their parts: Reconstituting the paleopathological profile of the individual and commingled Neolithic populations of Western Switzerland*. *Archaeological and Anthropological Sciences*. 13(59).

Alves-Cardoso, F., Palomo-Diez, S., Conde, A. et al. (2022.) *Metagenomic reasearch of infectious diseases in archaeological contexts: evidence from a hospital Real de todos os Santos (Portugal)*. *Appl. Sci*. 12(12).

Anđelinović, Š., Bašić, Ž., Kružić, I. (2020.) *Biološka antropologija - Osteologija, osteometrija i forenzična indentifikacija*. Školska knjiga. Sveučilište u Splitu.

Arshad, W., Kamal, M., Rafique, Z. et al. (2022.) *Case of maxillary actinomycotic osteomyelitis, a rare post COVID complication – case report*. *Ann Med Surg (London)*. 80:104242.

Ascadi, G., Nemeskeri, J. (1970.) *History of human lifespan and mortality*. Akademiai Kiado. Budapest.

Aufderheide, A., Rodriguez-Martin, C. (1998.) *The Cambridge Encyclopedia of Human Paleopathology*. Cambridge University Press.

Borowska-Struginska, B., Druszynska, M., Lorkiewicz, W. et al. (2014.) *Mycolic acid as markers of osseous tuberculosis in the Neolithic skeleton from Kujawy region (central Poland)*. *Anthropological Review*. 77(2):137-149.

Burt, N., Semple, D., Waterhouse, K., Lovell, N. (2013.) *Identification and Interpretation of Joint Disease in Paleopathology and Forensic Anthropology*. Charles Thomas. Publisher, LTD.

Calhoun, J. et al. (2009.) *Osteomyelitis of the Long Bones*. *Semin Plast Surg*. 23(2):59-72.

Cartwright, F., Biddis, M. (2006) *Bolest i povijest*. Naklada Ljevak. Zagreb.

Chiappini, E., Mastrangelo, G., Lazzeri, S. (2016.) *A case of Acute Osteomyelitis: an update on diagnosis and treatment*. Int J Environ Res Public Health. 13(6):539.

Conan, Y., Laurent, E., Belin, Y. et al. (2021.) *Large increase of vertebral osteomyelitis in France: a 2010-2019 cross-sectional study*. Epidemiol Infect. 6:149.

Cooper, C. et al. (2016.) *Tuberculosis in early medieval Switzerland: osteological and molecular evidence*. Swiss Medical Weekly.

Coppola, B. et al. (2024.) *A morphological and molecular approach to investigating infectious disease in early medieval Iberia: the Necropolis of La Olmeda (Palencia Spain)*. American Journal of Biological Anthropology.

El Hawary, H., Baradaran, A., Abi-Rafeh, J. (2021.) *Bone healing and inflammation: principles of fracture and repair*. Semin Plast Surg. 35(3):198-203.

Endress, C., Fata, D., Saliccioli, G. (1990.) *Cervical Osteomyelitis due to IV heroin use: radiologic findings in 14 patients*. 115:2.

Fritz, J., McDonald, J. (2009.) *Osteomyelitis: Approach to diagnosis and treatment*. Phys Sportsmed. 36(1):116823.

Fuchs, K., Rinne, C., Nebel, A. et al. (2019.) *Infectious diseases and Neolithic transformations: Evaluating biological and archaeological proxies in the German Loess zone between 5500 and 2500 BCE*. The Holocene. 29(10):1545-1557.

Gonzales-Reimers, E., Trujillo-Mederos, A., Ordonez, A., Arnay-da-la-Rosa, M. (2015.) *A case of calcaneal osteomyelitis from the prehispanic population of El Hierro (Canary Islands)*. Int J Paleopathol. 8:36-41.

Grmek, M. D. (1989) *Bolesti u osvjetljenje zapadne civilizacije*. Globus. Zagreb.

Grammatico, L., Baron, S., Rusch, E. et al. (2008.) *Epidemiology of Vertebral Osteomyelitis (VO) in France: analysis of hospital discharge data 2002-2003*. *Epidemiol Infect* 136(5):653-660.

Gurevitch, O. et al. (2007) *Conversion of red bone marrow into yellow – Cause and mechanisms*. 69(3):531-536.

Hajdu, T. et al. (2012.) *Bone tuberculosis in roman period Pannonia (Western Hungary)*. *Memorias do Instituto Oswaldo Cruz*. 107:1048-1053.

Huang, C. et al. (2016) *Chronic osteomyelitis increases long-term mortality risk in the elderly: a nationwide population-based cohort study*. *BMC Geriatrics*. 16:1-7.

Hlavenkova, L. et al. (2015.) *Childhood bone tuberculosis from Roman Pecs, Hungary*. *Homo*. 66(1):27-37.

Hsiao, L., Muo, C., Chen, Y. et al. (2014.) *Increased risk of coronary heart disease in patients with chronic osteomyelitis: a population-based study in a cohort of 23 million*. *Heart*. 100(18):1450-4.

Huang, c., Tsai, K., Weng, S. et al. (2016.) *Chronic osteomyelitis increases long-term mortality risk in the elderly: a nationwide population-based cohort study*. *BMC Geriatr* 16:72.

Hurt, W., Stephenson, J., Hutchinson, J. et al. (2023.) *A rare case of Salmonella Paratyphi C osteomyelitis: A genetic analysis and review of Salmonella osteomyelitis in England*. *Diagn Microbiol Infect Dis*. 105(3):115877.

Hajdu, T. et al. (2012.) *Bone tuberculosis in roman period Pannonia (Western Hungary)*. *Memorias do Instituto Oswaldo Cruz*. 107:1048-1053.

Killgrove, K. (2017.) *A possible case of Mycetoma in ancient Rome (Italy, 2nd-3rd centuries AD)*.

Krmpotić Nemanić, J., Marušić, A. (2007) *Anatomija čovjeka*. Medicinska naklada. Zagreb.

Jacobson, A., Harley, J., Lipsky, B., Pecoraro, R. (1991.) *Diagnosis of osteomyelitis in the presence of soft-tissue infection and radiologic evidence of osseous abnormalities: value of leukocyte scintigraphy*. AJR AM J Roentgenol. 157(4):807-12.

Jalšovec, D. (2005) *Sustavna i topografska anatomija čovjeka*. Školska knjiga. Zagreb.

Kindig, D., Stoddart, G. (2003.) *What is population health?* Am J public Health. 93(3):380-383.

Kolodziej, M., Haduch, E., Wrebiak, A. et al. (2015.) *A case of extensive inflammatory changes in a infant's skeleton from the medieval burial ground (11th-12th c) in Wawrzencyce (near Krakow)*. Coll. Anthropol. 1:171-176.

Laffranchi, Z. et al. (2021.) *Social differentiation and well-being in the Italian Iron Age: exploring the relationship between sex, age, biological stress, and burial complexity among the Picenes of Novilara (8th-7th c. BC)*. Archaeological and Anthropological Sciences. 13(11):182.

Larcos, G., Brown, M., Sutton, R. (1991.) *Diagnosis of osteomyelitis of the foot in diabetic patients: value of <sup>111</sup>In-leukocyte scintigraphy*. AJR. 157(3):527-31.

Lewis, M. (2011.) *Tuberculosis in the non-adults from Romano – British Poundbury Camp, Dorset, England*. International Journal of Paleopathology. 1(1):12-23.

Lin, S., Lin, C., Tseng, C. et al. (2014.) *The association between chronic osteomyelitis and increased risk of diabetes mellitus: a population-based cohort study*. 33(9):1647-52.

Loi, F., Cordova, L., Pajarinen, J. et al. (2016.) *Inflammation, fracture and bone repair*. Bone. 86:119-130.

Malcius, D., Jonkus, M., Kuprionis, G. et al. (2009.) *The accuracy of different imaging techniques in diagnosis of acute hematogenous osteomyelitis*. Medicina (Kaunas). 45(8):624-31.

Mann, R., Hunt, D. (2005.) *Photographic Regional Atlas of Bone Disease. A Guide to Pathologic and Normal Variation in the Human Skeleton*. Charles Thomas. Publisher, LTD.

Manzon, V., hohenstein, U., Gualdi-Russo, E. (2012.) *Injuries on a skull from the Ancient Bronze Age (Ballabio, Lecco, Italy): A natural or an anthropic origin?* Journal of Archaeological Science. 39(11):3428-3425.

Micarelli, I. et al. (2019.) *A possible case of mycosis in a post-classical burial from La Selvicciola (Italy)*. International Journal of Paleopathology. 24:25-33.

Novak, M. (2011) *Bioarcheological analysis of the human skeletal remains from the late medieval cemetery of Koprivno, Southern Croatia*. Bulletin of the Interantional Association for Paleodontology. 5(1).

Novak, M., Vyroubal, V., Krnčević, Ž. et al. (2018) *Assesing childhood stres sin early mediaeval Croatia by using multiple lines of inquiry*. Anthropologischer Anzeiger. 75(2).

Ortner, D.J. (2003) *Identification of pathological conditions in human skeletal remains*. Elsevier.

Osz, B. (2009.) *Preliminary report on paleopathological reasearch of the skeletal material from Szeged medieval castle excavation*. Acta Biologica Szegediensis 53(2):125-138.

Palfi, G. et al. (1992.) *Pre-columbian congenital syphilis from the late antiquity in France*. International Journal of Osteoarchaeology. 2(3):245-261.

Papathanasiou, A. (2005) *Health status of the Neolithic population of Alepotrypa Cave, Greece*. A. J. of Physical Anthropology. 377-390.

Petrone, P., Niola, M., Di Lorenzo, P. et al. (2015.) *Early medical skull surgery for treatment of post traumatic osteomyelitis 5000 years ago*. PLoS One. 10(5).

Pinhasi, R., Mays, S. (2008.) *Advances in Human Paleopathology*. John Wiley & Sons.



Radu, C., Andreica, L., Constantinescu, M. et al. (2016.) *Multiple cases with probable treponemal infection from 16th to 19th centuries Romania*. International Journal of Osteoarchaeology. 26(4):563-573.

Rissech, C., Roberts, C., Tomas-Batlle, X. et al. (2013.) *A roman skeleton with possible Treponematosi in the north-east of the Iberian peninsula: A morphological and radiological study*. International Journal of Osteoarchaeology. 23(6):651-663.

Rittemard, C. et al. (2019) *The periosteum dilemma in bioarchaeology: Normal growth or pathological condition? 3D discriminating microscopic approach*. Journal of Archaeological science. 24:236-243.

Rohilla, R., Bhatia, M., Gupta, P. et al. (2019.) *Salmonella osteomyelitis: A rare extraintestinal manifestation of an endemic pathogen*. J Lab Physicians. 11(2):164-170.

Rubini, M., Zaio, P., Roberts, C. (2014.) *Tuberculosis and leprosy in Italy: New skeletal evidence*. Homo. 65(1):13-32.

Scaggion, C., Carrara, N. (2016.) *New studies on human skeletal remains from ancient Herdonia (southeast Italy). Evidences of tuberculosis and brucellosis: two diseases connected with farm animals*. Antrocom Journal of Anthropology. 12(2):85-96.

Schauwecker, D. (1992.) *The scintigraphic diagnosis of osteomyelitis*. AJR Am J Roentgenol. 158(1):9-18.

Schultz, M. (2001.) *Paleohistopathology of bone: a new approach to the study of ancient diseases*. Yearbook of Physical Anthropology. 44:106-147.

Singh, R. (2023.) *Tuberculous Osteomyelitis of mandible in a young child – A diagnostic dilemma*. Journal of Advances in Medicine and Medical Research. 35(5):1-6.

Spracello, V., Roberts, C., Kerudin, A. et al. (2017.) *A 6500 year old Middle Neolithic child from Pollera Cave (Liguria, Italy) with probable multifocal osteoarticular tuberculosis*. International Journal of Paleopathology. 17:67-74.

Šikanjić, P., Dizdar, D., Fritzl, M. et al. (2024.) *Traces of Disease in Cremated Children's Bones: Age and Health in Bronze and Iron Age Communities North and South of the Alps*. *Interdisciplinaria Archaeologica*. 15(2).

Šlaus, M., Tklačec, M., Krznar, S. (2003) *Paleodemografska i paleopatološka analiza ljudskog kosteološkog materijala s nalazišta Torčec-Crikvišće kraj Koprivnice*. *Podravina: časopis za geografska i povijesna multidisciplinarna istraživanja*. 2(4).

Šlaus, M. (2008) *Osteological and dental markers of health in the transition from the late antique to the early medieval period in Croatia*. *American Journal of Physical Anthropology*. 136(4):455-69.

Tamg, J., Shao, P., Wen, X. et al. (2021.) *Osteomyelitis varilosa, an issue inherited from the past: case report and systemic review*. *Orphanet Journal of Rare Diseases*. 16:354.

Taveras, A. et al. (2017.) *Pediatric chronic osteomyelitis in the outskirts of Al-Ushbuna (Carnide, Lisboa, Portugal)*. *International Journal of Paleopathology*. 18:1-4.

Tibayerenc, M. (2007.) *Encyclopedia of Infectious Diseases. Modern Methodologies*. John Wiley & Sons. New Jersey.

Tkalčec, T., Vyroubal, V., Bedić, Ž., Šlaus, M. (2015.) *Bioarheološka analiza dječjeg koštanog materijala sa novovjekovnog nalazišta Crkvari: SZ Slavonija*. *Podravina: časopis za geografska i povijesna multidisciplinarna istraživanja*. 14(28).

Unger, E., Moldofsky, P., Gatenby, R. et al. (1988.) *Diagnosis of osteomyelitis by MR imaging*. *AJR*. 150(3).

Vincenti, G., Vinci, G., Fabbri, P. et al. (2021.) *Paleopathological study of Mompaderno Cranium (Croatian Istria) Reveals Interpersonal Violence during Early Bronze Age*. *Archaometry*. 64(2).



