

Antropološki koštani nalazi s kasnoantičkog lokaliteta Grosuplje - Kastelec (Slovenija)

Dolenec, Klara

Master's thesis / Diplomski rad

2024

Degree Grantor / Ustanova koja je dodijelila akademski / stručni stupanj: **University of Zagreb, Faculty of Humanities and Social Sciences / Sveučilište u Zagrebu, Filozofski fakultet**

Permanent link / Trajna poveznica: <https://urn.nsk.hr/urn:nbn:hr:131:827487>

Rights / Prava: [In copyright](#) / [Zaštićeno autorskim pravom.](#)

Download date / Datum preuzimanja: **2024-08-21**



Sveučilište u Zagrebu
Filozofski fakultet
University of Zagreb
Faculty of Humanities
and Social Sciences

Repository / Repozitorij:

[ODRAZ - open repository of the University of Zagreb
Faculty of Humanities and Social Sciences](#)



Sveučilište u Zagrebu

Filozofski fakultet

Odsjek za etnologiju i kulturnu antropologiju

Katedra za antropologiju

Diplomski rad

ANTROPOLOŠKI KOŠTANI NALAZI S KASNOANTIČKOG
LOKALITETA GROSUPLJE – KASTELEC (SLOVENIJA)

Studentica:

Klara Dolenc

Mentorica:

izv. prof. dr. sc. Zdravka Hincak

Komentor:

red. prof. dr. sc. Darko Polšek

Zagreb, srpanj 2024.

IZJAVA O AUTORSTVU

Izjavljujem pod punom moralnom odgovornošću da sam diplomski rad *Antropološki koštani nalazi s kasnoantičkog lokaliteta Grosuplje – Kastelec (Slovenija)* izradila potpuno samostalno uz stručno vodstvo mentorice dr.sc. Zdravke Hincak. Svi podaci navedeni u radu su istiniti i prikupljeni u skladu s etičkim standardom struke. Rad je pisan u duhu dobre akademske prakse koja izričito podržava nepovredivost autorskog prava te ispravno citiranje i referenciranje radova drugih autora.

Vlastoručni potpis studenta

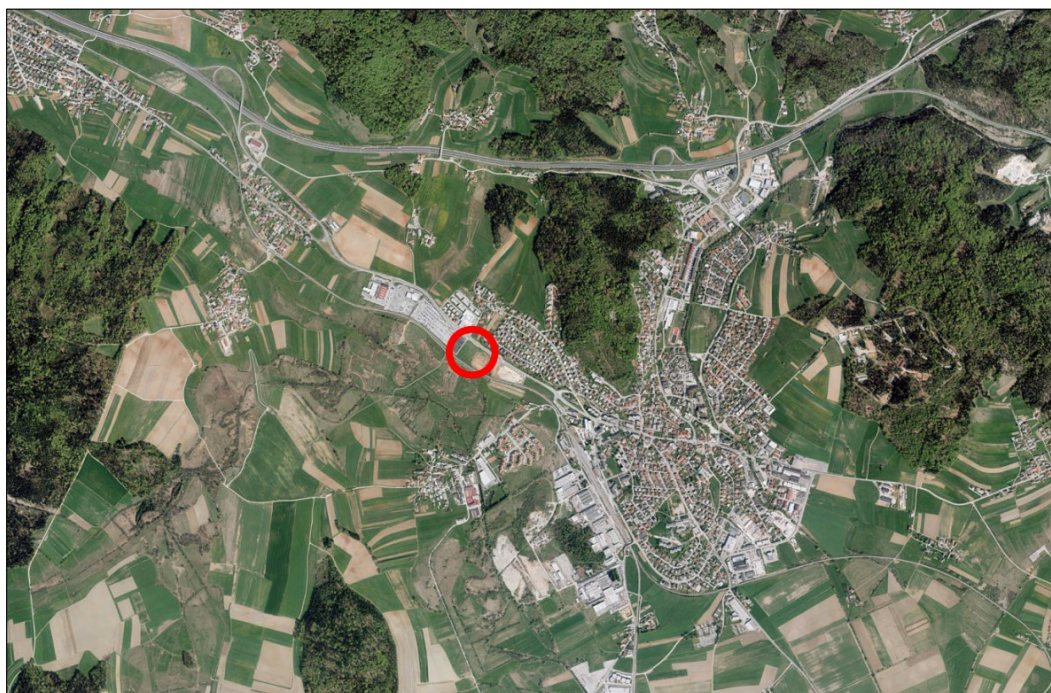Klara Dolenc

Sadržaj:

1. Uvod: Grosuplje – Kastelec	1
2. Materijal.....	2
3. Metode	3
4. Teorija – Određivanje spola na kosturu odraslih	4
5. Određivanje životne dobi.....	9
5.1. Procjena doživljene starosti kod odraslih.....	10
6. Rezultati	13
6.1. Grob 6	13
6.2. Grob 7.....	17
6.3. Grob 8.....	18
6.4. Grob 11	20
6.5. Grob 14.....	22
6.6. Grob 15.....	25
6.7. Grob 16.....	27
6.8. Grob 17.....	29
6.9. Grob 18.....	31
6.10. Grob 19	33
7. Rasprava.....	36
8. Zaključak.....	41
9. Literatura.....	43
10. Sažetak rada.....	47
11. Summary	47
12. Popis priloga.....	48

1. Uvod: Grosuplje – Kastelec

Grosuplje je grad i središte istoimene općine u središnjoj Sloveniji. U ovom diplomskom radu analizirani su koštani ostatci deset kasnoantičkih grobova iz arheološkog nalazišta Grosuplje – Avtotransporti Kastelec. Arheološka istraživanja u zapadnom dijelu Grosuplja vođena su tijekom 2014. godine zbog planiranog proširenja parkirališta tvrtke Avtotransporti Kastelec. Buduće parkiralište obuhvatilo je dio područja spomenika kulture Grosuplje – arheološko nalazište uz željezničku prugu (*Grosuplje - Arheološko najdišče Ob železnici*), koje je poznato arheološko nalazište s kraja 19. stoljeća. Nova istraživanja južne površine parcele područja otkrila su ostatke višefaznog naseljavanja iz pretpovijesnog i rimskog razdoblja. Težište je stavljeno na analizu koštanih ostataka iz treće, mlađe faze groblja koja obuhvaća razdoblje rimskodobne upotrebe prostora, točnije nalaze deset kasnoantičkih grobova (Slika 1). Prema grobnim priložima kao što su staklene perlice i boce te brončani novčići, koštani ostatci datirani su u 5. stoljeće. Našu mlađu fazu groblja predstavljaju skeletni ukopi u pravokutne grobne jame, jednostavno ukopane u zemlju i bez vidljivih tragova posebnih grobnih objekata.



Slika 1: Položaj območja raziskav na digitalnem ortofoto posnetku (ARSO).

Slika 1: grad Grosuplje i lokalitet Grosuplje - Avtotransporti Kastelec, preuzeto iz: "Poročilo o rezultatih arheološkega izkopavanja na lokaciji Grosuplje - Avtotransporti Kastelec, parc. 401/4, k.o. Grosuplje - naselje"

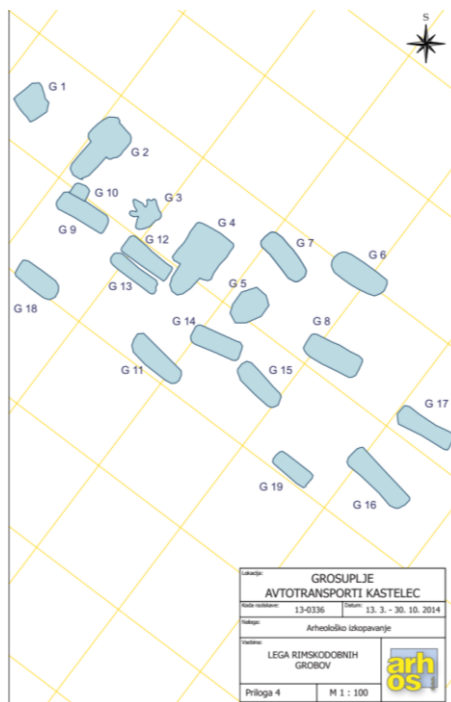
U nastavku su opisani korišteni materijal i metode te teorijske osnovice potrebne kako bi se napravila analizu koštanih ostataka, a nakon toga prikazani su rezultati dobiveni analizom, napravljena je diskusija usporedivši ih sa sličnim istraživanjima i na samome kraju iznijet je zaključak ovog diplomskog rada.

2. Materijal

Bioarheološka analiza koštanog materijala izvedena je u prostoriji Ureda za forenzične znanosti Sveučilišta u Zagrebu. Koštani materijal analiziran je makromorfološki, a otkriven je tijekom arheološkog iskopavanja 2014.godine na lokalitetu Grosuplje – Avtotransporti Kastelec u Sloveniji. Istraživanje uključuje ljudski koštani materijal iz 10 grobova iz mlađe faze rimskodobne uporabe prostora i to iz mlađe faze koja je datirana na 5. stoljeće, odnosno na kasnoantičko razdoblje. Grobovi su sljedeći : G-6, G-7, G-8, G-11, G-14, G-15, G-16, G-17, G-18 i G-19. Obrađeni grobovi pripadaju groblju koje se nalazi jugoistočno od kamenih grobova, a neki su bili u blizini starijih kamenih grobnica koje su zasigurno još bile vidljive tijekom korištenja groblja s primarnim, inhumantnim ukopima. Grobovi nisu imali posebne konstrukcije, odnosno bile su to jednostavne grobne jame pravokutnog tlocrtnog oblika, veličine koje ne prelaze 2,20 m širine i variraju od 0,50 - 1,10 m. Svi skeletni grobovi ukopani su u smjeru istok-zapad, a kosturi leže lubanjom prema istoku. Neki ukopi sadržavali su grobne priloge poput staklenki (grobovi 14 i 16), brončanog novčića (grobovi 14, 16, 19) koji je uvijek bio u desnoj ruci te ogrlica od plavih poliedarskih perlica koje su bile prilično čest pridatak.



Slika 2: plave poliedarske perlice kao čest prilog skeletnim ukopima, foto: S. Olić, preuzeto iz: "Poročilo"



Slika 3: položaj grobova iz rimskodobne nastambe prostora, preuzeto iz "Poročilo"

3. Metode

Budući da je cilj istraživanja prikazati uvjete života i fizičke aktivnosti dijela kasnoantičkog stanovništva užeg opisanog područja i učiniti usporedbu s rezultatima analiza istraženih istodobnih lokaliteta šireg područja, metode istraživanja svakog pojedinog kostura obuhvatit će makroskopsku i morfometričku analizu spola, doživljene starosti i odredbu tjelesne visine osobe. Pozornost će se obratiti i na moguće znakove radne aktivnosti osoba te patološke promjene na kostima i zubima. Starost osobe u trenutku smrti procijenjena je na temelju morfologije uskaste površine *facies auricularis* (Lovejoy et al., 1985. i 1989.), zatim prema stupnju razvoja zubi u čeljusti, odnosno kod odraslih osoba prema stupnju atricije grizne plohe zubi (Miles, 1962., 1963., 2001. ; Gustafson, 1950.). Osim morfoloških značajki i promjena na zubima, analiza za procjenu starosti uključila je izmjeru dimenzija pojedinog zuba, a najbolje očnjaka, koja je obuhvatila visinu korijena, parodontnu visinu, tj. izloženost vrata zuba izvan alveolarnog zida i visinu transparentnosti korijena (Lamendin, 1992. iz Kleppinger, 2006.). Kao sekundarni pokazatelj starosti kojim se mogla prilagoditi starost promatran je stupanj sraštanja ektokranijalnih šavova lubanje (Meindl i Lovejoy, 1985.) i sraštenost primarnih osifikacijskih centara (Scheuer i Black, 2000.). Takvu procijenjenu doživljenu dob smjestili smo u Martinove dobne kategorije opisane u teorijskom dijelu rada (Martin, 1957.).

Za određivanje spola osobe korišteni su formulari Ureda za forenzične znanosti Sveučilišta u Zagrebu. Analiza obuhvaća 14 spolnih znakova na lubanji, 13 spolnih znakova na bočnoj kosti i još tri spolna znaka na bedrenoj kosti. Dakle, spol osobe određen je prema morfološkim varijacijama određenih spolnih znakova kosti lubanje (*glabella, processus mastoideus, relief planum nuchale, protuberantia occipitalis exterior, arcus superciliaris, tuber frontale et parietale, inclinatio frontale, os zygomaticum, forma orbite, corpus mandibulae, trigonum mentale, angulus mandibulae* i *margo inferior mandibulae*) te bočne kosti (*sulcus preauricularis, incisura ischiadica major, angulus pubis, arcus composé, os coxae, foramen obturatum, corpus ossis ischii, crista iliaca, fossa iliaca, pelvis maior, pelvis minor, ischium-pubis* indeks, *os sacrum*) (Acsádi i Neméskéri, 1970. ; Buikstra i Ubelaker, 1997. ; Phenice, 1969. ; Walker, 2005. ; Ferembach, Schwidetzky i Stloukal, 1980.), a spolni znakovi koji uključuju robusnost i metričke znakove na bedrenoj kosti su *linea aspera*, promjer dijafize femura i sagitalni promjer glave bedrene kosti.

Tjelesna visina osoba izračunata je prema Pearsonovim regresijskim formulama (Pearson, 1898) nakon napravljenih izračuna za cjelovitu dužinu palčane ili nadlaktične kosti prema djelomično dostupnim duljinama iz očuvanih ostataka tih kostiju prema metodi Gertrude Muller (Muller, 1935.). Pearsonova formula koju smo koristili za izračun tjelesne visine za mušku osobu (G-6) po parametrima duljina za nadlaktičnu (humerus) i palčanu kost (radius) je: $69.788 + 2.769 \times H + 0.195 \times R (\pm 0.3054)$, a formula za žensku osobu (G-8) po parametru duljine nadlaktične kosti (humerus) je: $71.475 + 2.754 \times H (\pm 0.3284)$.

Patološke promjene analizirane su na koštanim i zubnim ostacima, a znakovi radne aktivnosti analizirani su na koštanom materijalu. Dio fotografija snimljen je kamerom mobitela Samsung Galaxy S21, a dio je snimljen digitalnom kamerom Olympus C-5050 Zoom. Fotografije su bile obrađene u sklopu Microsoft Office Word 2016 programa.

4. Teorija – Određivanje spola na kosturu odraslih

Budući da se spolni dimorfizam u građi kostura očituje tek u pubertetu zbog čega se spol u djece i ranih adolescenata u bioarheološkim analizama većinom ne određuje i budući da mi nismo imali prisutne juvenilne skeletne ostatke, u ovom ćemo dijelu iznijeti teorijski okvir odredbe spola na kosturu odraslih osoba. Unutar bilo koje ljudske populacije, kosturi osoba oba spola razlikuju se prema obliku i veličini. Autori Buikstra i Ubelaker (1997) smatraju da bi se procjene spola trebale temeljiti na mjerenjima dimorfnih dimenzija i struktura, kao što su primjerice sagitalni promjer glave bedrene kosti, ali i na bodovanjima morfoloških spolnih

znakova za koje se zna da se razlikuju između muškaraca i žena (Buikstra i Ubelaker, 1997: 16).

Najvažnija kost za određivanje spola odrasle osobe jest **zdjelična kost ili *os coxae*** koja se do otprilike dvanaeste godine sastoji od tri zasebna dijela: crijevne kosti (*os ilium*), sjedne kosti (*os ischii*) i preponske kosti (*os pubis*). Ove tri kosti zajedno spajaju se u zglobnoj čašici kuka, tj. acetabulumu oko dvanaeste do sedamnaeste godine (Acsadi i Nemeskeri, 1970). Buikstra i Ubelaker (1997) smatraju je najpouzdanijim pokazateljem spola u ljudskom kosturu budući da izražava značajne spolne razlike (1997: 16). Phenice (1969) je opisala tri važna spolna znaka iz subpubične regije kao što su ventralni greben, subpubična konkavnost i greben ischiopubične grane, tj. donje grane preponske kosti i grane sjedne kosti pri čemu te strukture kod žena pokazuju izraženost, tj. prisutnost opisanih karakteristika na određenim strukturama kosti. Od ovih triju struktura, ventralni je greben najpouzdaniji indikator, dok je greben ischiopubične grane najmanje pouzdan spolni znak (Phenice 1969, iz Buikstra i Ubelaker, 1997: 16). Phenice (1969) opisuje ventralni greben kao blago uzdignut greben kosti preko ventralne površine preponske kosti (pubis) dok White i Folkens (2005) dodaju da zapravo samo žene imaju ventralni greben, a kod muškaraca se eventualno može vidjeti samo tanka uzdignuta linija na ventralnoj strani preponske kosti, ali donji rub te linije nikada nije odvojen od pubične simfize kao što je slučaj kod žena (White i Folkens, 2005: 397). Subpubična konkavnost koja se nalazi na donjoj grani preponske kosti, odnosno ischiopubičnoj grani, ispod pubične simfize kod žena je lako uočljiva i jako izražena, dok u muškaraca nedostaje, mnogo je slabije izražena ili je ta grana čak konveksna (Phenice, 1969., iz Buikstra i Ubelaker, 1997: 17). Ova procjena izvodi se promatrajući orzalnu površinu kosti. Treća karakteristika odnosi se na donju granu preponske kosti koja je kod žena tanja i na njoj može biti prisutan uzak greben nalik kresti, dok je ona kod muškaraca samo široka i plosnata (Phenice, 1969., Buikstra i Ubelaker, 1997: 17). Autori White i Folkens (2005: 394) dodaju da žene obično imaju veće proporcije preponske kosti nego muškarci, odnosno da je tijelo preponske kosti žene dulji od tijela preponske kosti muškarca. Također, White i suradnici (2012) dodaju da je subpubični kut (*angulus subpubicus*), oblikovan između donjih rubova grana preponskih kostiju, bilateralno veći kod žena nego kod muškaraca (White, Black, Folkens, 2012: 416). Postoji jedan vrlo jednostavan trik za određivanje spola prema pubičnoj simfizi u kojem je potrebno prisloniti kažiprst u okomitom položaju uz pubičnu simfizu. U slučaju zdjelične kosti muškarca, palac se neće moći pomicati jer će biti stisnut uz donju granu preponske kosti, no ako se radi o zdjeličnoj kosti žene, palac će se lako pomicati zbog izduženog oblika tijela preponske kosti žene.

Sljedeći dio zdjelične kosti koji može pomoći u određivanju spola jest veliki sjedni urez (*incisura ischiadica major*). Walker (2005) ukazuje na to da veliki sjedni urez ima tendenciju biti širok kod žena, a uski kod muškaraca. Šlaus (2006: 66) dodaje da taj urez kod žena zatvara kut od otprilike 60°, a kod muškaraca kut od otprilike 30°. Međutim, te razlike u obliku, odnosno širini velikog sjednog ureza nisu toliko pouzdane kao one gore navedene za subpubičnu regiju i zato bi trebale biti korištene kao sekundarni znak jer je veliki sjedni urez ponekad sužen kod žena koje pate od osteomalacije (usp. Buikstra i Ubelaker, 1997: 18 ; White i Folkens, 2005: 393).

Preaurikularni žlijeb (*sulcus preauricularis*) također je češće prisutan kod žena nego kod muškaraca (Buikstra i Ubelaker, 1997: 18). To je utor od 1 do 5 milimetara koji se nalazi između uškaste zglobne površine i velikoga sjednog ureza (Zaaijer, 1866., 1893.). Milner (1992) je opisao sustav bodovanja preaurikularnog žlijeba koji se kreće od 0, što predstavlja odsustvo, do 4, što predstavlja uzak, plitak žlijeb kod muškarca. Dakle, preaurikularni žlijeb pod brojem 1 je širok, dubok i prelazi veličinu od 5 milimetara. Često sadrži koštane grebene koji čine da izgleda kao sastavljen od nekoliko režnjeva. Takav preaurikularni žlijeb obično se proteže cijelom dužinom donje uškaste površine na način da uzdiže uškastu površinu smještajući se ispod nje. Zatim, pod brojem 2 nalazimo preaurikularni žlijeb koji je širok, često prelazi 5 milimetara, ali je plitak, a koštani grebeni, ako postoje, nisu toliko izraženi kao u prvom slučaju. Ipak, preaurikularni žlijeb još se uvijek proteže duž cijele duljine donjeg dijela uškaste površine. Pod brojem 3, preaurikularni žlijeb dobro je definiran, ali je uzak i dubok manje od 5 milimetara. Njegovi zidovi su valoviti ili glatki bez koštanih grebena. Proteže se cijelom dužinom donje uškaste površine, a moguće sadrži i oštar te uzak koštani greben na inferiornom rubu preaurikularnog žlijeba koji se može protezati duž cijelog donjeg ruba žlijeba. Zadnja varijacija, pod brojem 4, označava preaurikularni žlijeb koji je uzak, plitak, manje od 5 milimetara dubok sa glatkim stjenkama. Proteže se samo ispod stražnjeg dijela uškaste površine, a ako i sadrži oštar, uzak koštani greben na donjem rubu žlijeba, on se ne proteže cijelom dužinom preaurikularnog žlijeba. Dakle, broj 1 predstavljao bi tipični ženski, a broj 4 tipični muški preaurikularni žlijeb (Milner, 1992., iz Buikstra i Ubelaker, 1997: 18).

Nadalje, uškasta zglobna površina (*facies auricularis*) je kod žena više izdignuta iznad krila crijevnice nego li je to slučaj kod muškarca, ali ta karakteristika, prema Ali i MacLaughlin (1991), nije sama po sebi dovoljna za odredbu spola (iz White i Folkens, 2005: 394). Ona je kod muškaraca gotovo u ravnini s okolnom kosti, plosnatija je i veća, odnosno krakovi joj otvaraju oštiji kut negoli kod žena (Šlaus, 2006: 66). Također, kod muškaraca najčešće

nailazimo i na veći *acetabulum*, odnosno veću zglobnu čašicu zdjelice kosti (White i Folkens, 2005: 394).

Sama veličina zdjelice kosti, ona kod žena je šira i niža od zdjelice kosti muškarca, a zdjelica pak je kost muškarca obično teža i robusnija. Dakako, neće se uvijek svaki primjerak zdjelice potpuno uklapati u opći izgled ženske i muške zdjelice, zato je kod određivanja spola po kosima zdjelice, najbolje uzeti u obzir što više spolnih znakova koji su prisutni.

Zatim, drugi dio ljudskog kostura koji pokazuje jaki spolni dimorfizam jest **lubanja**. Temeljne razlike u građi lubanje između muškaraca i žena jesu u veličini, donjoj čeljusti, orbitama, mastoidnom nastavku, zatiljnoj i čeonj kosti. Buikstra i Ubelaker (1997: 19) smatraju da procjena spola na temelju kranijalnih značajki može biti izazovan proces, iako muškarci obično imaju veće i robusnije lubanje od žena. Acsádi i Neméskéri (1970) razvili su svoj sustav bodovanja spola po pet kranijalnih struktura na skali od pet bodova gdje ženske, gracilnije strukture zauzimaju donji dio skale. Ovih pet struktura su robusnost zatiljne regije (*protuberantia occipitalis externa*), veličina mastoidnog (sisastog) nastavka (*processus mastoideus*), oštrina i izraženost nadočnih lukova, izraženost glabele te izgled i izraženost brade (*protuberantia mentalis*) (Acsádi i Neméskéri, 1970).

Na vanjskoj strani *zatiljne kosti* možemo promatrati hvatišta mišića koja su jače izražena kod muškaraca (Šlaus, 2006: 70). Potrebno je rukom opipati površinu zatiljne kosti i zabilježiti bilo kakvu neravninu na površini. U slučaju minimalne ekspresije, ocjene 1 po sustavu autora Acsádi i Neméskéri (1970), vanjska površina zatiljne kosti je glatka bez vidljivih koštanih izbočina kada se gleda bočni (lateralni) profil. S druge strane, kod maksimalne ekspresije, tj. ocjene 5, prisutan je i nukalni greben koji tvori dobro definiranu koštanu izbočinu (Acsádi i Neméskéri, 1970, u Buikstra i Ubelaker, 1997: 19).

Processus mastoideus iliti sisasti nastavak je koštana izbočina koja se nalazi na inferiornom dijelu sljepoočne kosti, posteriorno od slušnog otvora. On se razvija u vezi s prihvatom mišića *musculus sternocleidomastoideus* te je iz tog razloga veći u muškaraca nego u žena. Prema Acsádi i Neméskéri (1970), sisasti se nastavak mora ocjenjivati uzimajući u obzir njegovu veličinu s veličinom okolnih struktura kao što su vanjski slušni kanal i jagodični nastavak temporalne kosti. Također, vrlo je važno uzeti u obzir volumen, a ne samo duljinu sisastog nastavka. Pod minimalnom izražajnosti (ocjena 1) smatra se vrlo mali sisasti nastavak koji strši samo malo ispod donjih rubova vanjskog slušnog kanala i prihvaćaju dvotrbušastog mišića (*m. digastricus*). S druge strane, masivni sisasti nastavak čija je duljina i širina nekoliko puta veća

od vanjskog slušnog kanala predstavlja maksimalnu ekspresiju i ocjenjuje se ocjenom 5 (Acsádi i Neméskéri, 1970, preuzeto iz Buikstra i Ubelaker, 1997: 19).

Čeona je kost kod muškaraca veća i, gledano iz profila, zakošenija te s jače izraženim nadočnim lukovima od čeone kosti žene. Čela žena i djece postavljena su okomito sa slabo izraženim nadočnim lukovima. Orbite pak su kod žena veće, zaobljenije i postavljene malo više od orbita muškaraca. Međutim, rubovi orbita, posebice gornji rubovi (*margo supraorbitalis*), oštiri su kod žena. Minimalna ekspresija označena ocjenom 1 označavala bi iznimno oštar supraorbitalni rub, poput ruba tupljeg noža, dok bi maksimalna ekspresija predstavljala debele, zaobljene rubove kod muškaraca (Acsádi i Neméskéri, 1970). Na čeonoj kosti promatra se i izraženost glabele (*glabella*) koju se procjenjuje gledajući lubanju s lateralne strane. Kod minimalne ekspresije, kontura čeone kosti je glatka s malim ili nikakvim izbočenjem na središnjoj liniji. Maksimalna ekspresija podrazumijevala bi masivnu glabelu, tvoreći zaobljenu izbočinu koja je često povezana s dobro razvijenim nadočnim lukovima (Acsádi i Neméskéri, 1970 ; u Buikstra i Ubelaker, 1997: 20).

Nekoliko karakteristika koje mogu pomoći kod određivanja spola nalaze se na donjoj čeljusti za koju možemo reći da je generalno veća i deblja ona kod muškaraca u usporedbi s donjom čeljusti kod žena. S obzirom na žene, muškarci imaju dublje, odnosno šire grane donje čeljusti (*ramus mandibulae*), imaju četvrtastiju bradu, izraženija mjesta mišićnih spojeva i veću everziju vrha kuta čeljusti (*gonion*) (White i Folkens, 2005: 386). Zatim, kut donje čeljusti (*angulus mandibulae*) koji grana donje čeljusti zatvara s tijelom donje čeljusti kod muškaraca iznosi između 90° i 120°, dok kod žena on iznosi između 110° i 140° (Šlaus, 2006). Acsádi i Neméskéri (1970) daju opis zadnje karakteristike donje čeljusti, a to je izražajnost brade (*protuberantia mentalis* i *trigonum mentale*). U primjerima minimalne ekspresije postoji mala ili nikakva izbočina iznad okolne kosti, dok kod maksimalne ekspresije masivna izbočina zauzima veći dio prednjeg dijela mandibule. Ova se karakteristika određuje tako da se uhvati donja čeljust između palca i kažiprsta i pomiču se palčevi medijalno sve dok se ne dođe do granica uzvišenja brade (Acsádi i Neméskéri, 1970 ; u Buikstra i Ubelaker, 1997: 20).

Bedrena kost (*femur*) također može služiti kao jedan od sekundarnih kriterija pri određivanju spola na kosturima odraslih. Spolni dimorfizam na **dugim kostima** definira se pomoću diskriminantno funkcijskih analiza gdje se u obzir uzimaju mjerenja različitih struktura na tim dugim kostima, poput bedrene ili goljenične kosti pomoću kojih se onda regresijskim formulama može procijeniti spol ili visina (Šlaus, 2006: 71). Prema Klepinger (2006), prosječna dužina bedrene kosti, ili pak bilo koje druge duge kosti, veća je kod muškarca negoli

kod žena. Međutim, dužina sama po sebi nije učinkovit razlučitelj, dok se promjer glave bedrene kosti smatra boljim, ako ne i najboljim razlučiteljem spola na bedrenoj kosti (Klepinger, 2006: 33-34).

Važno je napomenuti da zbog individualne varijacije postoje muškarci gracilnijih karakteristika, ali i žene robusnijih obilježja. Drugim riječima, spolovi se preklapaju blizu središta distribucije te se iz tog razloga brojni stručnjaci usredotočuju na elemente lubanje i bočnih kosti zdjelice na kojima su spolne razlike kod ljudi najizraženije (White, Black, Folkens, 2012: 411). Dakle, korišteno bodovanje za procjenu spola osmislili su Acsádi i Neméskéri, a temelji se na svim strukturama koje izražavaju spolni dimorfizam, a ono se kreće od izraženih ženskih (*hiperfemininum*, -2) do izraženih muških karakteristika (*hipermasculinum*, +2). Primjenom metode dobivamo stupanj seksualnosti koji određuje spol pojedinca (Acsádi i Neméskéri, 1970).

5. Određivanje životne dobi

Procjena starosti na arheološkom materijalu, prema Efthymiji (2017), značajan je parametar kojeg treba uzeti u obzir kad se zaključuje o aktivnostima, patologiji i drugim aspektima prošlog života). U bioarheologiji se dob određuje tako da se uzme u obzir stupanj rasta, razvoja ili propadanja različitih dijelova kostura pri čemu se dobije procijenjena „biološka“ ili „koštana“ dob te osobe koja ne mora odgovarati kronološkoj dobi (Acsádi i Neméskéri, 1970). Dok kronološka dob ravnomjerno napreduje, na biološku dob utječu brojni čimbenici poput aktivnosti, prehrane i bolesti. Zbog neizbježnih nepreciznosti u procjeni dobi u trenutku smrti, za klasifikaciju pojedinaca koriste se dobni razredi, umjesto dodjeljivanja točne dobi, koji postaju sve širi kako pojedinac stari.

Martin (1928: 580) predlaže sljedeći raspon dobnih razreda kojima se možemo služiti prilikom određivanja dobi kod osoba u osteološkim istraživanjima:

- *Infans I* (do 7. godine)
- *Infans II* (7 – 14 godina)
- *Juvenilis* (14 – 21 godina)
- *Adultus I* (21 – 29 godina)
- *Adultus II* (30 – 39 godina)
- *Maturus I* (40 – 49 godina)
- *Maturus II* (50 – 59 godina)

- *Senilis* (> 60 godina).

Dob u trenutku smrti pojedinca može se procijeniti na temelju morfoloških i morfometrijskih metoda, a posebno se navode ona za procjenu dobi kod juvenilnih skeletnih ostataka i onih odraslih. Procjena dobi kod mladih temelji se na anatomskim promjenama koje nastaju zbog postupnog razvoja tijela, dok se kod odraslih procjena dobi temelji na degenerativnim promjenama kostura. Takve promjene na kosturu mogu biti vezane za progresivne promjene na stidnoj simfizi, uškastoj površini crijevne kosti (*illium*), sternalnim krajevima rebara, zatim vezane uz degenerativne promjene poput osteoartritisa ili abrazije na griznim ploham zubi (Kleppinger, 2006).

5.1. Procjena doživljene starosti kod odraslih

Različiti autori kao što su Efthymia (2017: 135), Šlaus (2006: 90) te Buikstra i Ubelaker (1997: 21) spominju više različitih struktura koje mogu biti korisne kod procjene doživljene dobi, a to su pubična simfiza, uškasta površina, kranijalni šavovi, sternalna rebra, epifizno srastanje u ključne kosti, zatim je to denticija, nepčana kost i ostale osteoartrične zglobne površine i kralješci. Šlaus (2006) navodi kako su se u bioarheološkim istraživanjima najkorisnijima pokazale kronološke promjene u morfologiji pubične simfize i uškaste površine, a rjeđe se koriste morfološke promjene na sternalnom kraju četvrtog rebra jer je to fragilni koštani element (Šlaus, 2006: 90).

Za procjenu doživljene starosti na kosturima osoba starijih od 20 godina, dugu tradiciju određivanja dobi ima metoda temeljena na opservaciji morfoloških promjena na **pubičnoj simfizi** koja se počinje mijenjati od rane odrasle dobi (usp. Šlaus, 2006: 90 ; Efthymia, 2017: 150). Prema Kleppinger (1992), trenutno preferirana metoda je ona Suchey-Brooks u kojoj su istoimene znanstvenice revidirale prijašnje kriterije postavljene od strane osteologa Todda (1921). Brooks i Suchey (1990) fokus stavljaju na cjelokupnu morfološku promjenu pubične simfize te je opisuju u šest faza sa slikovnim (topografskim) prikazima za svaki spol posebno. Ova metoda u svakom razdoblju razlikuje rani i kasni stadij te raspon godina tijekom kojega se to razdoblje javlja. Tako bi primjerice prvo razdoblje odgovaralo rasponu od 15. do 24. godine za žene i od 15. do 23. godine za muškarce, dok bi zadnje šesto razdoblje odgovaralo rasponu od 42. do 87. godine za žene i rasponu od 34. do 86. godine za muškarce (Brooks i Suchey, 1990). Međutim, Meindl i Russell (1998) ističu da ova metoda ima nekoliko ograničenja, a to je da granice između razdoblja nisu jasne i preklapaju se te da metoda nije toliko precizna nakon 35. godine jer su daljnje promjene rezultat degenerativnih procesa.

Iz razloga brojnih ograničenja, Meindl, Lovejoy i suradnici (1985) preporučuju da bi se procjene starosti u trenutku smrti trebale temeljiti na svim dostupnim kriterijima (Meindl i sur., 1985: 44). Budući da je pubična simfiza veoma nježna i često loše očuvana na arheološkim nalazištima (Šlaus, 2006: 93), Lovejoy i suradnici (1985) zato su analizirali mnogo robusniju **uškastu površinu** crijevne kosti za koju smatraju da dobro definira i pokazuje kronološke promjene prema starosti, iako je sama interpretacija iste možda malo teža nego u slučaju pubične simfize (Lovejoy i sur., 1985: 15). Međutim, postoje i prednosti procjene dobi prema uškastoj površini, a one su da ovaj dio bočne kosti ima puno višu stopu očuvanosti kod arheoloških populacija od pubične simfize te se promjene na njoj mogu interpretirati nakon 50. godine što baš i nije slučaj za pubičnu simfizu (Lovejoy i sur., 1985: 15). Lovejoy i suradnici (1985) identificirali su osam razdoblja metamorfoze uškaste površine koje odgovaraju vremenskim rasponima od pet godina počevši od 20. godine i završavajući s više od 60 godina. Pri procjeni prema uškastoj površini koriste se ovi faktori: apex, poroznost, gustoća, superiorni i inferiorni dio same površine, kost posteriorno od uškaste površine, struktura (zrnatost) površine te usporedni koštani grebeni na samoj uškastoj površini (Lovejoy i sur., 1985: 17-18). Eftymia (2017) navodi općeniti opis uškaste površine gdje je ona kod mladih generalno fino zrnate teksture i pokazuje pravilnu valovitost, odnosno prekrivenost širokim usporednim grebenima. U odrasloj dobi zrnatost površine postaje grublja, valovitost i strije su smanjeni, transverzalna organizacija se gubi, a površina pokazuje mikroporoznost. U starijoj dobi površina postaje gusta i neorganizirana te pokazuje makroporoznost.

Sljedeći kriterij kod procjene dobi mogu biti **kranijalni šavovi**, odnosno srastanje istih, iako se prema Buikstri i Ubelakeru (1997) oni zatvaraju u starijoj dobi, ali sa značajnom varijabilnošću u dobi što smanjuje njihovu pouzdanost i točnost u procjeni starosti (Masset, 1989 ; iz Buikstra i Ubelaker, 1997: 32). Međutim, korisni su i vrijedni u arheološkom kontekstu kad procjena prema drugim kriterijima nije moguća ili kad se koriste u simbiozi s drugim indikatorima (Meindl i Lovejoy, 1985: 57). Stupanj zatvorenosti šavova procjenjuje se za deset ektokranijalnih, četiri nepčane i tri endokranijalne lokacije (Buikstra i Ubelaker, 1997: 32). Meindl–Lovejoy metoda (1985) proučava ektokranijalne šavove (*sutura*) u dva različita sustava: svodni sustav i latero-anteriorni sustav gdje lateralno-anteriorni sustav šavova pruža bolje i preciznije rezultate u procjeni starosti (Meindl i Lovejoy, 1985: 60-62). Stupnjevi zatvorenosti bilježe se za svaki od njih, a kreću od 0 koja označava otvorenost, zatim 1 što označava minimalnu zatvorenost (<50%), 2 značajnu zatvorenost (>50%) i 3 što označava potpuno zatvoreni šav (Meindl i Lovejoy, 1985). Mann i suradnici (1987) koji proučavaju

nepčane šavove ističu da je u mladoj odrasloj dobi već zatvoren incizivni šav, no uz vidljivu aktivnost među transverzalnim nepčanim šavom i posteriornim medijanim nepčanim šavom. Potpuna zatvorenost ova tri šava s djelomično otvorenim anteriornim medijanim nepčanim šavom karakteristična je za srednju odraslu dob, dok je potpuna zatvorenost svih karakteristična za stariju odraslu dob (Mann i suradnici, 1987), odnosno oko 50. godine života. Krogman i Iscan (1986) kažu da zatvaranje endokranijalnih šavova započinje u ranoj odrasloj dobi, njihova značajna zatvorenost nastavlja se u srednjoj odrasloj dobi dok je potpuna zatvorenost karakteristična za stariju odraslu dob (Krogman i Iscan, 1986 ; iz Buikstra i Ubelaker, 1997: 36). Napominje se da je u nejasnim slučajevima bolje osloniti se na procjenu starosti po postkranijalnim kriterijima nego li po zatvorenosti kranijalnih šavova (Buikstra i Ubelaker, 1997: 36).

Pocjena dobi moguća je i uz pomoć **analize zubi** na odraslim skeletnim ostacima gdje se ona temelji na stupnju trošenja zubnih ploha. Metoda koja je danas standard u forenzičnoj odontologiji je Lamendinova metoda za procjenu dobi kod odraslih po zubima s jednim korijenom, a koristi se za osobe starije od 25 godina. Lamendin (1992) je opisao metodu koja uključuje mjerenje parodontne visine (P), odnosno visine izloženosti vrata zuba izvan alveolarnog zida, zatim visine prozirnosti ili transparentnosti korijena (T) te ukupne visine korijena, nakon čega se izračunavaju P i T, a na kraju i sama dob po formuli: $dob = (0.18 \times P) + (0.42 \times T) + 25.53$. Neka ograničenja ovog pristupa su ta da se prozirnost korijena razvija kasnije u životu, pa su takve metode najprikladnije za osobe u dobi od 40 do 65 godina te da kod arheoloških skeletnih ostataka može biti teško ili čak nemoguće identificirati parodontnu visinu (Lamendin, 1992). Milesova metoda (1963.) analizira istrošenost griznih ploha kutnjaka. Uspostavljena skala sistematizira atriciju kutnjaka nastalu trošenjem griznih ploha zaživotnim korištenjem denticije po dobnim kategorijama od kojih je prva između 17 i 25 godina, zatim između 25 i 35 godina, treća između 33 i 45 godina i četvrta kategorija koja uključuje sve nakon 45 godina. Ova metoda ne primjenjuje se u slučajevima patoloških promjena, trauma ili znakova radne aktivnosti (Miles, 1963, 2001).

Na posljetku, doprinos procjeni doživljene dobi kod odraslih mogu imati i centri okoštavanja. **Sekundarni centri osifikacije** razvijaju se u epifiznom području nakon rođenja. Tako određeni centri sraštaju kasnije u životu, što ih čini korisnim znakovima dobi za ranu odraslu dob. Primjerice, određene tvorbe na ključnoj kosti mlađih osoba mogu se koristiti za preciznije određivanje starosti, prije svega sternalni okrajak. Scheuer i Black (2000) primijetili su da epifizno sraštanje počinje između 17. i 21. godine, a završava do 30. godine života. Scheuer i

Black (2000: 59) napominju da je kod procjena potrebno imati na umu da proces spajanja epifiza s dijafizama započinje kod ženskog spola oko dvije godine ranije nego kod muškog spola, zbog čega bi bilo bolje prvo odrediti spol, a zatim procjenjivati dob.

6. Rezultati

6.1. Grob 6

Spol: muški

Doživljena starost: *maturus I* (40 – 49 godina)

Stupanj očuvanosti: srednji

Tjelesna visina: ≈ 172 cm (171.87 cm)



Slika 4: Grob 6, muška osoba, faza *maturus I* (40 – 49), Grosuplje - Avtotransporti Kastelec, foto Dolenc, 2024.

Stupanj očuvanosti

Očuvanost se procjenjuje na relativno dobru očuvanost kostura. Lubanja je očuvana u većim i manjim fragmentima, odnosno 6 fragmenata temporalne kosti od kojih se prepoznaju dijelovi lijeve i desne strane u predjelu pećinaste kosti (*pars petrosa*) s oba sisasta nastavka (*processus mastoideus*). Očuvano je 9 fragmenata zatiljne kosti gdje razaznajemo snažnije razvijen inion (*protuberantia occipitalis externa*), šijino područje (*relief planum nuchale*) te desni zatiljni kondil (*condilus occipitalis*). Nadalje, očuvano je 6 tjemenih kosti prepoznatljivih po žlijebovima arterija i vena. Očuvan je još jedan fragment na prijelazu gornje čeljusti i jagodnične kosti sa dijelom očne i jedan dio same gornje čeljusti sa dva zuba u alveoli RM² i RM³. Ostatak kosti lubanje očuvan je u 44 fragmenata čija dužina ne prelazi 1 cm te dosta sitnih fragmenata manjih od 0.5 cm. Donja čeljust očuvana je u 5 fragmenata, od čega obje grane donje čeljusti od kuta donje čeljusti (*angulus mandibulae*) do razine prvog pretkutnjaka. U tijelu

čeljusti očuvana su dva kutnjaka te dva pretkutnjaka sa svake strane. Ukupno je bilo očuvano 29 zuba. Nadalje, očuvan je fragment drugog vratnog kralješka (*axis*) sa zubom drugog vratnog kralješka (*apex dentis*) i djelomično očuvanim gornjim izdankom za uzglobljenje (*procesus articularis superior*) na tijelu kralješka te još 14 manjih fragmenata kralježaka. Očuvano je 10 većih te nekolicina sitnih fragmenata rebara. Od nadlaktične kosti desne ruke očuvana je distalna polovica dijafize nadlaktične kosti, ali bez lateralnog epikondila te 6 većih i 11 manjih fragmenata dijafize. Lijeva nadlaktična kost nešto je slabije očuvana od čega polovica distalne dijafize sa naznakama epikondila uz još 4 veća i 15 manjih fragmenata dijafize. Očuvane su obje lakatne (*ulna*) i palčane (*radius*) kosti. Desna lakatna kost relativno je dobro očuvana u dijelu tijela dijafize i proksimalne epifize. Lijeva lakatna kost također je očuvana do distalne epifize. Nadalje, očuvana je samo dijafiza desne, a i lijeve palčane kosti. Od zapešćajnih kostiju očuvane su 2., 3. i 4. zapešćajna kost desne šake sa četiri članka prstiju te 2., 3., 4., i 5. zapešćajna kost lijeve šake uz tri članka prstiju gdje su svima glave kostiju oštećene. Od kostiju donjih udova očuvana je dijafiza desne bedrene kosti uz 26 manjih fragmenata te dijafiza lijeve bedrene kosti sa očuvanim većim fragmentom proksimalne epifize do oznake velikog okretača (*trochanter major*), uz nepotpuno očuvane glave bedrene kosti (*caput femoris*) i još 18 manjih fragmenata lijeve dijafize ili epifize. Zatim, očuvan je manji dio dijafize desne goljenične kosti (*tibia*) i dijafiza desne lisne kosti, ali u 3 razlomljena dijela, a uz to su prisutna još 18 fragmenta dijafiza goljenične ili lisne kosti. Očuvana je i dijafiza lijeve goljenične kosti u nešto boljem stanju od desne i dijafiza lijeve lisne kosti u dva odlomljena dijela, a uz to je prisutno još 17 malih fragmenata dijafiza goljenične ili lisne kosti. Zatim, očuvano je šest fragmenata ključne kosti od čega je prepoznatljiviji dio sternalni okrajak (*extremitas sternalis*) i lateralna trećina tijela kosti. Očuvana su tri fragmenta lijeve lopatice od kojih se prepoznaje proksimalni dio koronoidnog izdanka (*procesus coronoideus*). Bočna kost je djelomično očuvana, tj. u 52 veća ili manja fragmenta od kojih je najviše očuvan dio desne bočne kosti u predjelu crijevne i sjedne kosti (*ilium – ischium*) s djelomično očuvanom uškastom površinom, zglobnom čašicom i vidljivim velikim sjednim urezom. Djelomično je očuvan i manji dio lijeve zglobne čašice.

Spol

Spol osobe je najvjerojatnije muški prema nekoliko spolnih znakova: *processus mastoideus* +2, *incisura ischiadica major* +1, oštrij kut *facies auricularis* +1, gotovo spojen *arcus compositus* +1/2, opseg bedrene kosti od 88 mm, *linea aspera* +2, zatim *relief planum nuchale* i *protuberantia occipitalis exterior* +1, *margo inferior mandibulae* +1 i *sulcus preauricularis* +1.

Doživljena starost

Doživljena starost osobe nalazi se u rasponu od 40 do 50 godina (*maturus I*). Određena je prema morfologiji uškaste površine (*facies auricularis*) kojom se doživljena starost nalazila u dobi oko 46. godine. Prema izgledu grizne površine zuba, odnosno prema trošenosti gornjih lijevih kutnjaka, a prema Milesovoj metodi, doživljena starost nalazila su u rasponu od 25 do 35 godina, a prema trošenosti donjih kutnjaka nalazila se u rasponu od 35 do 45 godina i to bliže 45 godina. Uzevši u obzir parodontnu visinu, visinu korijena i transparentnost korijena određena je starost po Lamendinovoj metodi koristeći desni gornji drugi sjekutić RI² i iznosila je približno 42 godine (41 – 43), a po desnom gornjem očnjaku RC¹ osoba je bila starosne dobi od približno 45 godina.

Dentalna analiza

Očuvano je ukupno 29 zubi od čega 8 zubi u alveolama donjih čeljusti ito niz u desnoj čeljusti od RP₁ do RM² (Slika 15) te niz u lijevoj donjoj čeljusti od LP₁ do LM₂ (Slika 17). Ostali zubi očuvani su izvan alveola, odnosno dentalni niz lijeve donje čeljusti očuvan je u potpunosti, a onaj desne strane od I₁ do uključujući M₂. U gornjoj čeljusti očuvan je dentalni niz desne strane od RI¹ do RP² te RM² i RM³, a onaj lijeve strane očuvan je od LI¹ do LC¹ te od LP² do LM³. Dakle prisutni su svi zubi osim RM₃, LP¹ i RM¹. Prisutan je sitni porotični dio cakline, odnosno karijes prvog stupnja na mezijalno – distalnoj plohi LP¹, veća demineralizacija cakline crne boje koja je uzrokovala kavitet, tj. karijes trećega stupnja na mezijalno – okluzalnoj plohi RP₂ (Slika 14), također karijes 3.stupnja na potezu distalno-bukalno-okluzalne površine zuba LM₂ i potpuna demineralizacija cakline do korijena, tj. karijes 4.stupnja na zubu LP₂ (Slika 16). Također, vidljiv je sekundarni dentin na bukalno-distalnoj površini RM₁ (slika 14), na bukalno-lingvalnom prijelazu zuba LM₁ (Slika 16) te moguće na lingvalnoj površini zuba LM¹. Također, na mjestu LM₃ gotovo je u potpunosti srasla alveola. Primjećuje se da su zubne površine desnih prednjih zubi manje trošene od zubi u lijevoj čeljusti. Procjenjuje se atricija zubnih površina na 1.5 za desnu čeljust i na 2 za lijevu čeljust prema Gustafsonu. Također, atricija gornjih kutnjaka slabija je od atricije donjih kutnjaka.

Dijagnoza: Karijes 1., 3. i 4. stupnja ; sekundarni dentin ; antemortem gubitak zubi

Patološke promjene

Opaža se novi tanki mrežasti sloj nove kosti sivkaste boje na vanjskom dijelu korteksta desne goljenične kosti i to na anteriornoj površini u središnjem dijelu dijafize. Na ovom očuvanom

fragmentu dijafize periostitis se nalazi na proksimalnom dijelu.

Dijagnoza: aktivni periostitis

Znakovi radne aktivnosti

Dobro su razvijena hvatišta mišića na stražnjoj površini bedrene kosti (*facies posterior femoris*): najvećeg stražnjeg mišića (*m. gluteus maximus*), velikog primicača (*m. adductor magnus*), malog primicača (*m. adductor brevis*) i dugačkog primicača (*m. adductor longus*). Navedeni mišići omogućuju pregibanje i ispružanje bedrene kosti u kuku, odmicanje i primicanje bedrene kosti središnjoj ravnini te lateralno i medijalno obrtanje natkoljenice u kuku. Pokreti izazvani djelovanjem mišića s hvatištima na trnastoj liniji (*linea aspera*) bedrene kosti omogućuju hodanje uzbrdo i/ili nizbrdo, ustajanje iz sjedećeg položaja te bočni iskorak. Razvijena su i hvatišta mišića na proksimalnom dijelu lakatne kosti (*ulna*): nadlaktičnog mišića (*m. brachialis*) i supinacijskog mišića (*m. supinator*) koji omogućuju fleksiju lakatnog zgloba i supinaciju radio-ulnarnog zgloba, odnosno okretanje šake. Razvijeno je i hvatište dvoglavog nadlaktičnog mišića (*m. biceps brachii*) na proksimalnom dijelu palčane kosti (*radius*) koji također pomaže u fleksiji lakatnog zgloba i suprotstavlja se težini ruke, tj. stabilizira ju.

Tjelesna visina

Tjelesna visina određena je na temelju najveće prisutne dužine nadlaktične (*humerus*) i palčane kosti (*radius*) prema Mulleru i Pearsonovoj regresijskoj formuli. Za desnu nadlaktičnu kost visina segmenta d – f iznosi 40mm, a prema izračunu dužina nadlaktične kosti iznosi 353mm. Za desnu palčanu kost visina segmenta b – d iznosi 198 mm, a prema izračunu dužina palčane kosti iznosi 227mm. Prema najvećim dužinama nadlaktične i palčane kost, koristeći Pearsonovu regresijsku formulu, tjelesna visina osobe iznosila je približno 172cm (171.87 +/- 0.3054).

Uz skeletne ostatke groba 6 bila je prisutna i vrećica s oznakom “*verjetno kosti grob 6*” za koje se ne može sa sigurnošću reći pripadaju li opisanom kosturu osobe iz primarnog ukopa. U njoj se nalazi šest fragmenata dugih kostiju, jedan manji sjekutić, četiri fragmenta članaka prstiju, sedam fragmenata kralježaka, dva fragmenta lubanje i nekolicina fragmenata manjih od 1 cm.

6.2. Grob 7

Spol: neodređeni

Doživljena starost: *adultus II* (30 – 39 godina)

Stupanj očuvanosti: nizak



Slika 5: Grob 7, spol neodređen, faza *maturus II* (30-39), Grosuplje-Avtotransporti Kastelec, foto Dolenc, 2024.

Stupanj očuvanosti

Od kostiju lubanje očuvan je jedan fragment tjemeno-zatiljne kosti s djelomično vidljivim lambdoidnim šavom i sa slabo izraženim *inionom* koji je jako oštećen. Očuvana su još dva fragmenta tjemene kosti i šest fragmenata lubanje veličine oko 2 cm te nekolicina fragmenata manjih od 1cm. Očuvano je 25 fragmenata dijafiza dugih kostiju lijeve ruke i 26 fragmenata dijafiza dugih kostiju desne ruke.

Spol

Spol osobe nije moguće procijeniti iako je očuvana jedan spolni znak *inion (proturberantia occipitalis externa)* na zatiljnoj kosti, no on je izuzetno oštećen i nije ga moguće ocijeniti.

Doživljena starost

Starost osobe moguće je procijeniti samo prema zubima i ona se nalazi u rasponu od 30 do 39 godina u fazi *adultus II*. Prema Milesu, trošenost grizne plohe kutnjaka RM₁ i RM₂ smještamo u kategoriju od 25 do 35 godina ili na bliži raspon u kategoriji od 33 do 45 godina, odnosno u kategoriju između ove dvije spomenute, u raspon od 30 do 40 godina. Atricija zubnih ploha prednjih zuba nalazi se u rasponu od 1.5 do 2 po Gustafsonu, s time da je prednji dio zubnog luka, posebice gornji sjekutići, jače istrošen od stražnjeg dijela luka.

Dentalna analiza

Ukupno je očuvano 13 zuba izvan alveola uz još 3 krune i 2 korijena. U gornjoj lijevoj čeljusti prisutan je niz od I¹ do uključujući LP², a iz gornje desne čeljusti prisutan je niz od I¹ do I² te RP². U donjoj desnoj čeljusti očuvan je niz od RI₁ do RI₂ te niz od RP₁ do RM₂. U donjoj lijevoj čeljusti prisutan je sjekutić LI₁ i pretkutnjak LP₂. Vidljiva je mineralizirana naslaga na labijalnoj površini sjekutići i očnjaka LI² i RC¹ te nakupina novonaraslog dentina blago žute boje na pretkutnjacima RP¹ i RP².

Dijagnoza: Kamenac (calculus) ; sekundarni dentin

6.3. Grob 8

Spol: ženski

Doživljena starost: odrasla osoba do 35 godina (*adultus I – II*)

Stupanj očuvanosti: nizak

Tjelesna visina: ≈ 152.12 cm



Slika 6: Grob 8, ženska osoba, odrasla dob do 35 godina, Grosuplje-Kastelec, foto Dolenc, 2024.

Stupanj očuvanosti

Očuvano je jedanaest fragmenata tijela rebara bez površina uzglobljenja uz još 22 sitna fragmenta. Tijelo, odnosno dijafiza desne nadlaktične kosti očuvana je u potpunosti. Očuvana je proksimalna trećina dijafize lijeve lakatne kosti te dva manja fragmenta dijafize palčane kosti. Prisutna su četiri fragmenta kralježaka uz nekoliko sitnih fragmenata manjih od 0.5cm te šest fragmenata bočne kosti. Na kraju, očuvano je sedam dijelova kosti donožja od čega 3., 4. i 5. lijeva donožna kost, zatim 4. i 5. desna donožna kost s još dva fragmenta tijela kosti te još sedam manjih fragmenata članaka prstiju stopala ili kostiju donožja.

Spol

Spol osobe vjerojatno je ženski prema *ženski* makromorfološkoj analizi nadlaktične kosti, odnosno njezinom gracilnom izgledu i hvatištima deltoidnog (*m. deltoideus*), prsnog (*m. pectoralis major*) i kljunasto-nadlaktičnog mišića (*m. coracobrachialis*) koja nisu jako izražena.

Doživljena starost

Starost osobe moguće je procijeniti samo prema makromorfološkim značajkama dugih kostiju ruke, odnosno prema nadlaktičnoj i lakatnoj kosti na kojima ne nalazimo značajne degenerativne promjene te zbog toga starost procijenjujemo na dob koja ne prelazi 35 godina (*adultus I – adultus II*).

Tjelesna visina

Tjelesna visina određena je na temelju najveće dužine nadlaktične kosti prema Mulleru i Pearsonovoj regresijskoj formuli. Za nadlaktičnu kost visina segmenta b – d iznosi 225 mm, a prema izračunu dužina nadlaktične kosti iznosi 292.85mm. Prema najvećoj dužini nadlaktične kosti koristeći Pearsonovu regresijsku formulu za nadlaktičnu kost ženske osobe, tjelesna visina osobe iznosila bi približno 152 cm (152.12cm +/- 0.3284).

Znakovi radne aktivnosti

Relativno su razvijena hvatišta mišića na proksimalnom dijelu nadlaktične kosti: velikog prsnog mišića (*m. pectoralis major*) i deltoidnog mišić (*m. deltoideus*) koji služe za spuštanje ruku, unutarnju i vanjsku rotaciju ramena te za uspostavljanje ravnoteže ruke.

6.4. Grob 11

Spol: muški

Doživljena starost: 55+ *maturus II* (50 – 59 godina)

Stupanj očuvanosti: nizak



Slika 7: Grob 11, muška osoba, faza *maturus II* (50 – 59 godina), Grosuplje-Kastelec, foto Dolenc, 2024.

Stupanj očuvanosti

Od kosti lubanje očuvano je šest fragmenata sljepoočne kosti od kojih lijeva i desna pećinasta kost od slušnog kanala (*meatus acusticus externus*) do sisastog nastavka (*procesus mastoideus*). Nadalje, očuvano je 20 fragmenata tjemene kosti, dva fragmenta čeone kosti, dva fragmenta jagodične kosti (*arcus zygomaticus*) u smislu lateralnog dijela očnice, sedam fragmenata zatiljne kosti, jedan fragment zatiljno-tjemene kosti i još 21 fragment kosti lubanje od približno 2cm i dosta sitnijih fragmenata manjih od 1cm. Očuvana su tri fragmenta gornje čeljusti od kojih je u jednom očuvan gornji lijevi očnjak LC¹ u alveoli. Očuvana su tri fragmenta donje čeljusti od čega dva fragmenta tijela čeljusti koja se mogu spojiti u cijelovito tijelo donje čeljusti do distalno kuta donje čeljusti (*angulus mandibulae*). Treći fragment je očuvani lijevi krak (*ramus mandibulae*) inferiorno do ispod mandibularnog otvora (*foramen mandibulae*), a superiorno s oštećenom glavom donje čeljusti (*caput mandibule*). Očuvan je središnji dio tijela lijeve ključne kosti uz još četiri manja fragmenta, zatim desna nadlaktična kost u 20 manjih fragmenata, a lijeva u 30 sitnijih fragmenata. Od palčane i/ili lakatne kosti, sačuvana su 32 manja fragmenta s desne strane te s lijeve strane dva veća fragmenta i 15 manjih fragmenata palčane i/ili lakatne kosti. Očuvano je 20 fragmenata desne bedrene kosti i 35 fragmenata lijeve bedrene kosti uz nekolicinu fragmenata manjih od 0.5cm. Očuvano je 16 fragmenata desne

goljenice i/ili lisne kosti te 20 fragmenata lijeve goljenice i/ili lisne kosti uz prisutne sitne fragmente. Rebra nisu očuvana, odnosno prisutna su u izrazito malim fragmentima.

Spol

Procijenjeni spol je muški prema nekoliko spolnih znakova: *processus mastoideus* +1, izrazito robusni i debeli dio zatiljne kosti *relief planum nuchale (proturberantia occipitalis exterior)* +1/2, na posteriornoj strani čeljusti nazire se izbočina od anteriornog *trigonum mentale* +1 i *corpus mandibulae* +1 na kojem inferiorno čeljust postaje konkavna.

Doživljena starost

Doživljena starost procijenjena je na raspon od 50 do 59 godina (*maturus II*) i to na više od 55 godina prema izgledu donje čeljusti kojoj je spušten alveolarni zid na mjestu pretkutnjaka i kutnjaka, a djelomično i očnjaka te sjekutića. Prema tim informacijama, starost osobe bila bi procijenjena na približno 60 godina. Koristeći Lamendinovu metodu procijene starosti po gornjem lijevom očnjaku LC¹ koji je bio očuvan u alveoli gornje čeljusti, starost osobe procijenjuje se na 56 godina što je u skladu s morfologijom donje čeljusti.

Dentalna analiza

Očuvan je samo jedan zub u alveoli i to lijevi gornji očnjak LC¹ u gornjoj čeljusti. Kod donje desne čeljusti na poziciji očnjaka djelomično je spušten alveolarni zid, odnosno djelomično je srasla alveola što je znak antemortalnog gubitka zuba. Osim alveole očnjaka i na mjestu lateralnog sjekutića je u potpunosti srasla alveola. Zatim nedostaju P₁, P₂ i M₁ na čijem mjestu je već srasla alveola i potpuno je spuštene alveolarni zid. Također, i kod lijeve grane donje čeljusti spušten je cijeli alveolarni zid od sigurno pretkutnjaka P₂ i kutnjaka.

Dijagnoza: Antemortem gubitak zubi

Na gornjim sjekutićima opažaju se vodoravne linije na površini cakline, što ukazuje na linearnu caklinsku hipoplaziju. Izmjerena je na gornjem desnom sjekutiću RI¹. Visina zuba je 10mm, a crta zaustavljenog taloženja cakline nalazi se na visini od 4mm. Prema Reid i Dean, linearna caklinska hipoplazija nastala je u rasponu od 2.2 do 2.5 godine života (Slika 19).

Dijagnoza: linearna caklinska hipoplazija (LEH)

Patološke promjene

Opaža se ektokranijalni porozitet na zadebljanoj tjemennoj kosti lubanje što ukazuje na to da je osoba bolovala od porotične hiperostoze (Slika 18).

Dijagnoza: *hiperostosis porotica*

U vrećici s oznakom „*skelet v grobu 11*“ bilo je još devet fragmenata dugih kostiju, 11 fragmenata lubanje te nekolicina sitnih fragmenata manjih od 1-0.5cm za koje se ne može potvrditi pripadnost primarnom ukopu.

Očuvano je još 14 dodatnih zubi u grobu koji su izvan čeljusti i prema trošenosti zubnih ploha ne odgovaraju primarnom ukopu zbog procijenjene starosti u raspon od 25 do 35 godina. Od lijeve gornje čeljusti prisutni su LI^1 i LM^2 , a od desne gornje čeljusti sjekutić RI^1 , pretkutnjak RP^1 te kutnjaci RM^2 i RM^3 . Od zubi donje lijeve čeljusti prisutan je prvi sjekutić LI_1 i pretkutnjaci LP_1 , LP_2 , a od donje desne čeljusti prisutan je lateralni sjekutić RI_2 , očnjak RC_1 , i pretkutnjak RP_1 . Također bila su prisutna još dva izuzetno istrošena sjekutića. Opaža se sitniji porozitet crne boje na mezijalnoj plohi pretkutnjaka RP_1 , na mezijalnoj plohi pretkutnjaka LP_2 , zatim na mezijalnoj i distalnoj plohi LM_2 te RM_2 i na distalnoj plohi kutnjaka RM_3 .

Dijagnoza: Karijes 1. stupnja na RP^1 , LP_2 , LM^2 , RM^2 i RM^3 .

6.5. Grob 14

Spol: ženski

Doživljena starost: *adultus II* (30-39 godina)

Stupanj očuvanosti: nizak



Slika 8: Grob 14, ženska osoba, *adultus II* (30-39), Grosuplje-Kastelec, foto Dolenc, 2024.

Stupanj očuvanosti

Očuvano je šest fragmenata lijeve ključne kosti i jedan fragment desne ključne kosti uz ostatak jako malih dijelova. Od rebra je očuvano četiri desna tijela kosti rebra uz manje fragmente te 4 fragmenta lijevih tijela kosti rebra uz manje razlomljene dijelove. Od križne kosti očuvano je 5 fragmenata s ostatkom vrlo malih dijelova i još pet fragmenata tijela kralježaka. Od dugih

kostiju ruke, očuvan je manji fragment dijafize desne nadlaktične kosti distalno-posteriorno do razine udubine lakatnog vrška (*fossa olecrani*) i još dva fragmenta dijafize palčane ili lakatne kosti, a na lijevoj su strani očuvana šest fragmenta dijafiza dugih kostiju ruke. Očuvano je šesnaest fragmenata bočne kosti i nekolicina manjih krhotina. Očuvana je desna proksimalnija trećina dijafize bedrene kosti sa vidljivom hrapavom linijom (*linea aspera*), jedan fragment proksimalne dijafize bedrene kosti prema vratu bedrene kosti te još dva manja fragmenta dijafize. Lijevo je očuvana cjelovita dijafiza bedrene kosti, proksimalno od vijanja u vrat bedrene kosti (*collum femoris*) i posteriorno s otkrnutim velikim okretačem (*trochanter major*) do distalno prije razdvajanja hrapave linije (*linea aspera*) te sa još četiri manja fragmenta. Od goljenične i lisne kosti očuvano je deset fragmenata dijafiza na lijevoj strani te četiri fragmenta dijafize na desnoj strani. Zatim od kostiju lubanje očuvano je 10 fragmenata čeone kosti od čega je vidljiv medijalni dio čeone kosti s metopičnim šavom (*sutura metopica*) (Slika 20), nadočnim lukovima i glabelom. Očuvano je 8 fragmenata sljepoočne kosti od čega lijevi i desni dio pećinaste kosti s mastoidnim nastavkom od kojih je lijeva strana bolje očuvana. Očuvan je jedan fragment na spoju gornje čeljusti i jagodične kosti, 15 fragmenata tjemene kosti, četiri fragmenata zatiljne kosti i još 21 fragment kosti lubanje manje od 2cm.

Spol

Spol osobe procijenjuje se na ženski prema nekoliko spolnih znakova: obujam bedrene kosti 72 mm, izražena *linea aspera* 0/+1, glabela -1, *processus mastoideus* -1, tanke i oštrije orbite: *arcus supraciliaris* -1, *margo supraorbitalis* -1.

Doživljena starost

Starost osobe procijenjuje se na raspon od 30 do 40 godina (*adultus II*) prema makromorfološkim karakteristikama dugih kostiju: na lateralnoj strani vrata desnog femura kod velikog okretača (*trochanter major*) opaža se početak razvoja jednog osteofita bez prisutne poroznosti. No, morfološke karakteristike ostalih dugih kostiju su bez osobitosti. Također, uzevši u obzir zube iz čeljusti „flotacije-14“, tada se procijenjuje starost ove osobe u raspon između 25 i 35 godina prema trošenosti kutnjaka prema Milesu. Iz priloženih informacija, starost osobe smješta se u kategoriju između 30 i 40 godina.

Znakovi radne aktivnosti

Razvijeno je hvatište dvoglavog nadlaktičnog mišića (*m. biceps brachii*) na proksimalnom dijelu palčane kosti koji služi za fleksiju lakatnog zgloba. Normalno su razvijena hvatišta mišića na posteriornoj površini bedrene kosti: najvećeg stražnjeg mišića (*m. gluteus maximus*), malog

mišića stražnjice (*m. gluteus minimus*), velikog primicača (*m. adductor magnus*), malog primicača (*m. adductor brevis*) i dugačkog primicača (*m. adductor longus*).

Patološke promjene

Na antero-medijalnoj i posteriornoj površini dijafize desne bedrene kosti opaža se novi deblji sloj kosti crne i sivkaste boje (Slika 21 i Slika 22). Također je manje izražen i na lijevoj bedrenoj kosti i to na distalnoj trećini dijafize na anteriornoj i posteriornoj površini kosti.

Dijagnoza: aktivni periostitis

U posebnoj vrećici s oznakom „*kosti G-14*“ nalazi se još sedam fragmenata kostiju lubanje, 5 fragmenata dugih kostiju, jedan fragment vjerojatno kosti pesti i nekolicina fragmenata manjih od 1 cm. U drugoj neobilježenoj vrećici iz groba 14 nalazi se još sedam fragmenata dugih kostiju dijafiza bedrene ili goljenične kosti.

Flotacija 14 – „ob glavi“

U drugoj vrećici s oznakom „*flotacija grob-14 – ob glavi*“ postoji očuvana cijela donja čeljust, no u dva razlomljena dijela koja se vidljivo mogu spojiti. Lijeva je čeljust očuvana u distalnom dijelu do razine donjočeljusnog otvora (*foramen mandibulae*), a desna do razine donjočeljusnog kraka (*ramus mandibulae*). U desnom tijelu donje čeljusti u alveolama očuvana su dva zuba, kutnjak RM₂ i pretkutnjak RP₂ te korijen zuba kutnjaka RM₁. U lijevom tijelu donje čeljusti u alveoli očuvan je pretkutnjak LP₂. Ova čeljust vrlo vjerojatno pripada primarnom ukopu iz groba 14 zato što se prema donjoj čeljusti spol procijenjuje na *ženski* po spolnom znaku kuta donje čeljusti *angulus mandibulae* –2, a prema trošenosti grizne plohe kutnjaka starost osobe procjenjuje se u raspon od 25 do 35 godina prema Milesu.

U toj je vrećici očuvana još jedna tjemena kost i šest fragmenata ljudskih kostiju za koje se ne može utvrditi pripadaju li primarnom ukopu iz G-14.

Dentalna analiza – flotacija 14

Očuvana su 3 zuba i jedan korijen u alveolama donje čeljusti. U desnom tijelu donje čeljusti očuvana su dva zuba, kutnjak RM₂ i pretkutnjak RP₂ te korijen zuba kutnjaka RM₁ (Slika 24). U lijevom tijelu donje čeljusti u alveoli očuvan je pretkutnjak LP₂. Očuvano je još 17 zubi izvan alveola, ali ne može se reći pripadaju li svi istoj osobi te pripadaju li primarnom ukopu. Od gornje čeljusti, na desnoj strani prisutan je niz od RI¹ do uključujući RP¹, a na lijevoj strani prisutni su LI¹, LI², LP¹, LP² i LM². Od donje čeljusti, na lijevoj strani prisutan je niz od LI₁ do LP₂, a na desnoj strani niz od RI₁ do RC₁. Svi zubi prednjeg zubnog luka, gornjeg i donjeg, jako su istrošeni i to atricijom 2 po Gustafsonu. Na gornjem lijevom pretkutnjaku LP¹ opaža se žuta

izraslina na istrošenoj griznoj plohi, odnosno sekundarni dentin. Na zubu RM₂ prisutan je razvijeniji porozitet crne boje, tj. karijes 2. stupnja na bukalnoj i mezijalnoj plohi (Slika 24), a na zubu LP₂ opaža se crno obojenje, odnosno karijes korijena 1. stupnja na mezijalnoj plohi te sekundarni dentin. Na mjestu kutnjaka RM₁ došlo je do poroziteta koji je demineralizirao krunu i ostali su samo korijeni u alveoli. Spušten je alveolarni zid lijeve donje čeljusti zbog potpuno i djelomično sraslih alveola na mjestu kutnjaka LM₁, LM₂ i LM₃ te na desnoj donjoj čeljusti na mjestu kutnjaka RM₃ što ukazuje na antemortem gubitak zuba.

Dijagnoza: Sekundarni dentin ; karijes 1., 2. i 4. stupnja ; antemortem gubitak zubi

6.6. Grob 15

Spol: vjerojatno ženski

Doživljena starost: *maturus II* (50 – 60 godina)

Stupanj očuvanosti: nizak



Slika 9: Grob 15, moguće ženska osoba, *maturus II* faza (50 – 59 godina), Grosuplje-Kastelec, foto Dolenc, 2024.

Stupanj očuvanosti

Od kostiju lubanje očuvana su dva fragmenta sljepoočne kosti u predjelu pećinaste kosti (*pars petrosa*), jedan fragment čeone kosti, dva fragmenta zatiljne, tri fragmenta tjemene kosti, jedan fragment na prijelazu tjemeno-zatiljne kosti s vidljivim lambdoidnim šavom i tjemnim rupicama (*foramen parietale*) te još 4 fragmenta kostiju lubanje manja od 2cm. Očuvano je devet većih i 15 manjih fragmenata lijeve bedrene kosti i osam manjih fragmenata desne bedrene kosti. Od goljenične i lisne kosti ostalo je 12 fragmenata dijafize lijeve strane i tri fragmenta desne strane goljenične i/ili lisne kosti.

U vrećici s oznakom „*kosti G-15*“ očuvana su još četiri zuba od čega dva pretkutnjaka i dva sjekutića od kojih je jedan veoma sitan i istrošen.

Spol

Spol je vjerojatno ženski, a određen je prema samo jednom spolnom znaku, malom sisastom nastavku: *processus mastoideus* – 2.

Doživljena starost

Po trošenosti griznih ploha kutnjaka prema Milesu, starost osobe procijenjuje se u kategoriju više od 45 godina jer su grizne plohe kutnjaka izrazito istrošene, gotovo do korijena. Prema Lamendinovoj metodi, izračunom po pretkutnjaku LP² starost osobe procijenjuje se u dob od približno 58 godina. Također, ovoj osobi nije do kraja srastao lambdoidni šav. Prema svim ovim informacijama, starost osobe smješta se u raspon od 50 do 60 godina u fazu *maturus II*.

Dentalna analiza

Očuvana su 3 zuba izvan alveola od čega donji lijevi kutnjak LM₁, gornji lijevi pretkutnjak LP² i desni gornji pretkutnjak RP¹. Prisutan je sekundarni dentin na donjem lijevom kutnjaku LM₁ (Slika 27) i vjerojatno sekundarni dentin na pretkutnjaku RP¹, dok je na gornjem lijevom pretkutnjaku LP² prisutan porozitet crne diskoloracije na palatinalno-okluzalnoj plohi.

Dijagnoza: Karijes 2. stupnja i sekundarni dentin

U vrećici s oznakom „*kosti G-15*“ bila su prisutna četiri fragmenta kosti lubanje, osam fragmenata ljudskih kostiju manjih od 1cm i nekolicina fragmenata ljudskih kostiju manjih od 0.5cm. Uz to, bila su prisutna i četiri veoma istrošena zuba: dva pretkutnjaka s karijesom i sekundarnim dentinom (LP^x i XP^x) te dva sjekutića.

6.7. Grob 16

Spol: muški

Doživljena starost: *adultus I – adultus II* (25 – 35 godina)

Stupanj očuvanosti: srednji



Slika 10: Grob 16, muška osoba, faza *adultus I-II* (25-35 godina), Grosuplje-Kastelec, foto Dolenc, 2024.

Stupanj očuvanosti

Od kosti lubanje, očuvano je šest fragmenata tjemene kosti, dva fragmenta sljepoočne kosti, sedam fragmenata zatiljne kosti s vidljivim nukalnim grebenima na šijinom području, izraženim inionom te prepoznatljivim distalnim dijelom zatiljne kosti. Očuvano je sedam fragmenata čeone kosti od kojih jedan s nadočnim lukom, jedan fragment gornje čeljusti s 11 fragmenata manjih od 2cm i nekolicinom fragmenata manjih od 1cm. Djelomično je očuvana i donja čeljust u četiri veća i 9 manjih fragmenata. Od toga je očuvana baza i djelomično tijelo donje čeljusti, ali brada čeljusti je oštećena na anteriorno-superiornoj površini. Djelomično je očuvano tijelo desne donje čeljusti s kutnjakom RM₂ u alveoli, no samo bukalni dio kosti distalno do razine kraka donje čeljusti (*ramus mandibulae*). Prisutan je i manji fragment grane lijeve čeljusti. Zatim, očuvan je jedan fragment tijela lijeve ključne kosti (*corpus claviculae*) i to samo superiorni dio kosti. Desna ključna kost očuvana je u pet manjih fragmenata kao i desno rebro u dva dijela od 1cm. Od kralježaka je očuvano pet manjih fragmenata sa vidljivim uzglobnim površinama (*facies articularis*). Od lijeve nadlaktične kosti očuvana su 22 fragmenta dijafize, dok je od desne nadlaktične kosti očuvana cijelovita dijafiza u dva razlomljena dijela, proksimalni i distalni dio, koji se spajaju zajedno. Od palčane i/ili lakatne kosti očuvano je sedam fragmenata dijafize. Očuvana su dva fragmenta dijafize desne bedrene kosti, u proksimalnom dijelu do razine velikog okretača (*trochanter minor*) koji vija medijalno u vrat

bedrene kosti (*collum femoris*), a u distalnom dijelu dijafiza je očuvana do lateralne i medijalne iznadkondilarne linije (*linea supracondylaris lateralis/medialis*). Očuvana je posteriorna površina proksimalne dijafize lijeve bedrene kosti u dva fragmenta, u proksimalno-posteriornom dijelu do razine malog okretača (*trochanter minor*) i vijanja u vrat bedrene kosti, a distalno je očuvana cijevasta kost do razine lateralno-medijalne iznadkondilarne linije. Očuvano je još 13 manjih razlomljenih dijelova dijafize lijeve bedrene kosti te glava (*caput femoris*).

Spol

Spol osobe najvjerojatnije je muški prema nekoliko spolnih znakova: *linea aspera* +1, *sag. 2r caput femoris* +1/2 (49 mm), opseg bedrene kosti 87 mm, *tuber frontale* +1, ukošeni *inclinatio frontale* +1, *corpus mandibulae* +1, *trigonum mentale* +1, *arcus superciliaris* i *margo supraorbitalis* +1 (zaobljeniji i deblji nadočni lukovi), *protuberantia occipitalis exterior* 0/+1, *relief planum nuchale* +1.

Doživljena starost

Starost osobe procjenjuje se u rasponu od 25 do 35 godina, odnosno u prijelaznu dob između faza *adultus I* i *adultus II* prema trošenosti griznih ploha donjih kutnjaka koji prema Milesu odgovaraju kategoriji trošenosti od 25 do 35 godina. Nakon makromorfološke analize dugih kostiju starost odgovara bez osobitosti promjena koje bi pridonosile nekoj većoj starosti.

Znakovi radne aktivnosti

Normalno su razvijena hvatišta mišića nadlaktične kosti na proksimalnom dijelu nadlaktične kosti: veliki prsni mišić (*m. pectoralis major*), veliki obli mišić (*m. teres major*) i deltoidni mišić (*m. deltoideus*) koji služe za spuštanje ruku, unutaranju i vanjsku rotaciju ramena te za uspostavljanje ravnoteže ruke. Dobro su razvijena hvatišta mišića na stražnjoj strani bedrene kosti: hvatište najvećeg stražnjeg mišića (*m. gluteus maximus*), velikog primicača (*m. adductor magnus*), dvoglavog bedrenog mišića (*m. biceps femoris*). Navedeni mišići omogućuju pregibanje i ispružanje bedrene kosti u kuku, odmicanje i primicanje bedrene kosti te obrtanje natkoljenice u kuku, hodanje uzbrdo i/ili nizbrdo, ustajanje iz sjedećeg položaja te bočni iskorak.

Dentalna analiza

Ukupno je očuvano šest zuba, od čega su u alveolama očuvana dva donja desna kutnjaka RM₁ i RM₂. Ostatak zubi očuvan je izvan alveola i to na lijevoj strani donje čeljusti dva kutnjaka

LM₁ i LM₂. Od gornje čeljusti očuvani su pretkutnjaci LP² i RP². Na desnom donjem kutnjaku očuvanom u alveoli RM₂ prisutna je okružena demineralizacija cakline crne boje bukalnoj plohi.

Dijagnoza: Karijes 2. stupnja

U vrećici „*kosti G-16*“ očuvano je 16 fragmenata dugih kosti, tri fragmenta vjerojatno lopatice, 5 manjih fragmenata ljudskih kosti i nekolicina fragmenata manjih od 0.5cm. Bila su prisutna još tri zuba od kojih dva sjekutića RI₁ i LI¹ i jedan pretkutnjak LP₂.

6.8. Grob 17

Spol: neodređen

Doživljena starost: *adultus I* (21 – 29 godina)

Stupanj očuvanosti: nizak



Slika 11: Grob 17, spol neodređen, faza *adultus I* (21-29 godina), Grosuplje-Kastelec, foto Dolenc, 2024.

Stupanj očuvanosti

Od kosti lubanje očuvano je 4 fragmenta sljepoočne kosti sa vidljivim dijelovima pećinaste kosti (*pars petrosa*) lijeve i desne strane lubanje, zatim jedan fragment jagodične kosti, odnosno jagodičnog izdanka (*arcus zygomaticus*), četiri fragmenta tjemene kosti, tri fragmenta zatiljne kosti od kojih su dva zatiljna kondila i još oko 35 fragmenata manjih od 2cm te nekolicina fragmenata manjih od 0.5cm. Od donje čeljusti očuvana su tri fragmenta i to lijevi krak donje čeljusti (*ramus mandibulae*) očuvan u distalnom dijelu do razine uzglobnih izdanaka (*procesus condylaris*). Očuvan je i desni dio kraka donje čeljusti s očuvanom glavom (*caput mandibulae*) i uzglobnim izdankom (*procesus condylaris*), a i dio tijela desne donje čeljusti sa tri kutnjaka RM₁, RM₂ i RM₃. Očuvana su četiri sitna fragmenta rebra, jedan fragment lopatice, dva mala fragmenta desne nadlaktične kosti, jedna trećina proksimalne dijafize desne palčane kosti i još 11 manjih fragmenata dijafiza palčane i/ili lakatne kosti. Od bedrene kosti su ostala 23

fragmenta lijeve dijafize veličine oko 4cm. Od desne goljениčne i/ili lisne kosti ostalo je 13 fragmenata, a na lijevoj strani očuvan je jedan fragment dijafize goljениčne kosti i pet fragmenata dijafize goljениčne i/ili lisne kosti. Djelomično su očuvane i kosti donožja u 12 fragmenata, od čega lijeva 5. donožna kost, 9 fragmenata tijela kosti i dva članka prstiju stopala.

U vrećici s oznakom „*kosti G-17*“ očuvan je 21 fragment dugih kostiju, 3 manja fragmenta kosti rebra, donožja ili kosti pesti i jedan članak prstiju sa još nekolicinom sitnih fragmenata manjih od 0.5cm.

Spol

Spol nije moguće odrediti zbog nedovoljno očuvanih anatomskih elemenata na kojima su vidljivi spolni znakovi.

Doživljena starost

Prema stupnju trošenosti griznih ploha kutnjaka prema Milesu, starost osobe procijenjuje se u kategoriju od 25 do 35 godina, ali bliže rasponu od 25 do 30 godina zbog manje istrošenosti. Prema tim informacijama, doživljena starost osobe nalazi se u rasponu od 20 do 30 godina u fazi *adultus I*.

Dentalna analiza

Ukupno je očuvano 20 zuba, 2 krune i jedan korijen, od čega su u alveolama očuvana sva tri kutnjaka u desnoj donjoj čeljusti RM₁, RM₂ i RM₃. Ostali zubi očuvani su izvan alveola. Od donje desne čeljusti očuvani su još sjekutići sjekutići RI₁ i RI₂ i pretkutnjak RP₂, a na lijevoj strani očajnik LC₁, pretkutnjak LP₁ i sva tri kutnjaka LM₁, LM₂ i LM₃. Od gornje čeljusti očuvan je s desne strane sjekutić RI¹, očajnik RC¹ i niz od RP¹ do uključujući RM³, a s lijeve strane gornje čeljusti očuvan je sjekutić LI², pretkutnjak LP¹ i kutnjaci LM² i LM³ s geminiziranim korijenom. Na gornjem desnom kutnjaku RM¹ opaža se sitniji crni porotični dio na mezijalnoj plohi. Gornji treći kutnjaci spljoštani su u smjeru mezijalno-distalno s obilježjem taurodoncije korijena, no razlog se ne može odrediti jer nisu smješteni unutar čeljusti i svojih alveola.

Dijagnoza: Karijes 1. stupnja

6.9. Grob 18

Spol: muški

Doživljena starost: *senilis* faza (> 60 godina)

Stupanj očuvanosti: srednji



Slika 12: Grob 18, muška osoba, *senilis* faza (60 + godina), Grosuplje-Kastelec, foto Dolenc, 2024.

Stupanj očuvanosti

Od kosti lubanje očuvana su tri fragmenta čeonih kosti u dijelu nadočnih lukova (Slika 23) i očne s vidljivim čeonim izbočinama (*tuber frontale*), pet fragmenta sljepoočne kosti u predjelu uha s obje strane pećinaste kosti. Očuvano je 13 fragmenata tjemene kosti s vidljivim žlijebovima arterija i vena (*sulci arteriosi i venosi*) te u predjelu tjemenih izbočina (*tuber parietale*), sedam fragmenata zatiljne kosti i dva fragmenta na prijelazu gornje čeljusti i jagodične kosti. Uz to ostalo je još približno 46 fragmenata manjih od 2cm. Očuvana su tri fragmenta donje čeljusti i to anteriorni dio tijela donje čeljusti (*basis i corpus mandibulae*) i dva fragmenta kraka donje čeljusti (*ramus mandibulae*). Očuvano je 30 fragmenata lijeve nadlaktične kosti i sitniji fragmenti desne nadlaktične kosti. Očuvana su tri veća fragmenta lijeve dijafize palčane i/ili lakatne kosti, očuvana je desna dijafiza lakatne kosti s izraženim stražnjim bridom (*margo posterior*), sačuvana su dva fragmenta dijafize palčane kosti. Zatim, očuvana su dva fragmenta lijeve ključne kosti. Od bočnih kostiju, očuvan je veći dio desne bočne kosti sa vidljivom velikom uzglobnom čašicom (*acetabulum*), mjesječastom površinom (*facies lunata*) i naznakom velikog sjednog ureza (*incisura ischiadica major*) te još 14 većih i nekolicina manjih fragmenata bočnih kostiju. Od dugih kostiju noge, očuvana je dijafiza lijeve bedrene kosti sa još 4 manja fragmenta i glavom bedrene kosti (*caput femoris*). S desne strane

očuvano je 19 većih fragmenata bedrene kosti od čega je dio glave bedrene kosti (*caput femoris*) i manji fragment proksimalnog dijela dijafize na potezu prema vratu sa naznakom velikog okretača. Desno je očuvano 13 većih i nekolicina manjih fragmenata goljenične i/ili lisne kosti, a lijevo je očuvano 12 fragmenata s nekolicinom manjih dijelova dijafize goljenične i/ili lisne kosti. Očuvana su još pet fragmenta tijela kralježaka.

Spol

Spol osobe najvjerojatnije je *muški* prema ovim spolnim znakovima: opseg bedrene kosti 94 mm, *sag. 2r caput femoris* (desni) 49 mm, *linea aspera* +1, *tuber frontale/parietale* +2, iznimno robusni i debeli *arcus superciliaris* i *margo supraorbitalis* +2 (Slika 23), *corpus mandibulae* +1, *trigonum mentale* +1, *incisura ischiadica major* 0/+1.

Doživljena starost

Doživljena starost ove osobe nalazi se u starosnoj fazi *senilis*, odnosno fazi u kojoj je dob veća od 60 godina. Prvotno, izgled zglobnih površina kuka (*acetabulum* te *caput et collum femoris*) koje osim jake trošenosti pokazuju snažan razvoj osteofita na svim rubovima. Zatim, spušten je alveolarni zid na mjestu pretkutnjaka na lijevoj strani donje čeljusti zbog sraslih alveola što upućuje na antemortem gubitak zubi. Prema Milesu i stupnju trošenosti griznih ploha kutnjaka starost se procijenjuje u kategoriju 45 + godina i to daleko iznad 45 zbog vrlo velike istrošenosti krune gotovo do korijena. Prema Gustafsonu, atricija prednjeg luka procijenjuje se na 2 – 3 stupanj. Prema Lamendinovoj metodi izračunom prema sjekutiću I2, starost osobe procijenjuje se na približno 70 godina.

Dentalna analiza

Očuvana su 4 zuba izvan alveola i to gornji lijevi kutnjak LM², jedan vjerojatno donji sjekutić (I_x) koji je izrazito istrošen do gotovo bez krune i još jedan vjerojatno gornji sjekutić (I^x), ali također nije moguće potvrditi sa sigurnošću zbog istrošenosti krune do korijena. Očuvana je još anteriorna ili posteriorna strana bifurkalnog korijena zuba. Spušten je alveolarni zid donje lijeve čeljusti na mjestu pretkutnjaka i moguće kutnjaka (no ne može se procijeniti do koje razine zbog neočuvanosti čeljusti) što upućuje na antemortem gubitak zubi. Opaža se kutnjak LM² sa velikom demineralizacijom krune gotovo do korijena sa crnim rubovima sa zahvaćenom palatinalnom te distalnom stranom cakline.

Dijagnoza: Karijes 4. stupnja ; antemortem gubitak zubi

Patološke promjene

Na zglobnim površinama kuka koje uključuju zglobnu čašicu, glavu i vrat bedrene kosti (*acetabulum* te *caput et collum femoris*) očituje se jaka trošenost i snažan razvoj osteofita na svim rubovima.

Dijagnoza: osteoartritis

Znakovi radne aktivnosti

Dobro su razvijena hvatišta mišića na stražnjoj površini bedrene kosti: hvatište najvećeg stražnjeg mišića (*m. gluteus maximus*), velikog primicača (*m. adductor magnus*), malog primicača (*m. adductor brevis*), dugačkog primicača (*m. adductor longus*) i dvoglavog bedrenog mišića (*m. biceps femoris*) koji omogućuju pregibanje i ispružanje bedrene kosti u kuku, odmicanje i primicanje bedrene kosti i obrtanje natkoljenice u kuku, hodanje uzbrdo i/ili nizbrdo, ustajanje iz sjedećeg položaja te bočni iskorak. Normalno su razvijena hvatišta mišića na proksimalnom dijelu lakatne kosti.

U vrećici s oznakom „kosti G-18“ očuvan je pretkutnjak LP¹, očnjak i dva korijena zuba. Očuvano je još 10 fragmenata dugih kosti i nekolicina fragmenata ljudskih kosti manjih od 1cm.

6.10. Grob 19

Spol: ženski

Doživljena starost: *adultus I* (21 – 29 godina)

Stupanj očuvanosti: srednji



Slika 13: Grob 19, ženska osoba, faza *adultus I* (21-29 godina), Grosuplje-Kastelec, foto Doleneč, 2024.

Stupanj očuvanosti

Od kosti lubanje očuvano je 23 fragmenta tjemene kosti sa vidljivim žlijebovima vena i arterija, dva fragmenta sljepoočne kosti u predjelu slušnog kanala i pećinaste kosti lijeve i desne strane, jedan fragment jagodične kosti, sedam fragmenata zatiljne kosti sa djelomično očuvanim nukalnim grebenima i 9 manjih fragmenata čeone kosti. Osim toga očuvano je još 20 fragmenata manjih od 2 cm i nekolicina fragmenata manjih od 0.5cm kosti lubanje. Donja čeljust očuvana je u dva fragmenta, od čega jedan dio tijela desne čeljusti od razine prvog pretkutnjaka do razine kuta donje čeljusti (*angulus mandibule*). U očuvanom tijelu desne donje čeljusti nalaze se u alveolama dva pretkutnjaka i prva dva kutnjaka. Očuvan je dio tijela drugog vratnog kralješka (*axis*) sa zubom (*apex dentis*) i gornjim izdankom za uzglobljenje (*processus articularis superior*). Uz to su očuvana još dva fragmenta kralježaka. Bočne kosti su jako razlomljene, a očuvan je jedan veći fragment bočne kosti na prijelazu crijevne i sjedne kosti sa zglobnom čašicom i veći fragment crijevne kosti u razini krila crijevne kosti kod uzdignuća uzglobne površine križne i bočne kosti (*facies sacropelvica*). Osim toga očuvano je još 30 većih fragmenata od oko 2cm i ostatak manjih od 0.5cm bočnih kosti. Očuvana su tri manja fragmenta rebra kao i tri fragmenta ključne kosti. Očuvana je dijafiza lijeve nadlaktične kosti sa još 23 veća i manja fragmenta te jedna trećina dijafize desne nadlaktične kosti uz još 14 manjih fragmenata dijafize. Očuvana je distalna dijafiza lijeve palčane kosti i distalna dijafiza desne palčane kosti. Očuvana je i distalna dijafiza lijeve lakatne kosti i trećina dijafize desne lakatne kosti. S lijeve strane je očuvano još 17 manjih fragmenta, a s desne strane još 12 manjih fragmenata palčane i/ili lakatne kosti. Od kosti ruke očuvan je jedan članak prstiju lijeve ruke i 3 tijela kosti desne ruke od čega vjerojatno dva fragmenta kosti pesti i jedan članak prstiju. Zatim, očuvana je dijafiza lijeve bedrene kosti, dio glave (*caput femoris*) i 23 manja fragmenta dijafize lijeve bedrene kosti te nepotpuna dijafiza desne bedrene kosti s otkinutim dijelom glave *caput femorisa* uz još 30 manjih fragmenata dijafize desne bedrene kosti. Očuvana je dijafiza lijeve goljenične kosti uz još 3 fragmenta i proksimalna trećina dijafize desne goljenične kosti sa 23 manja razlomljena dijela dijafize goljenice i/ili lisne kosti. Lijeva lisna kost očuvana je u pet fragmenata dijafize sa 30 sitnijih fragmenata manjih od 1cm.

Spol

Spol osobe najvjerojatnije je ženski prema ovim spolnim znakovima: opseg femura (L) 70/73 (D) mm, *relief planum nuchale* -1, *os zygomaticum* -1, *margo inferior mandibulae* -1/0, *linea aspera* 0/+1, *processus mastoideus* 0/-1 i djelomični *sag. 2r caput femoris* od 36 mm kojem ne nedostaje mnogo do potpunog.

Doživljena starost

Starost osobe procjenjuje se u rasponu od 21 do 29 godina, odnosno u starosnu fazu *adultus I* prema nekoliko kriterija. Prema uškastoj površini (*facies auricularis*) starost procjenjujemo na dob od 24 godine. Prema Milesu i stupnju trošenosti griznih ploha kutnjaka starost osobe nalazi se u rasponu od 17 do 25 godina i to bliže 25 godina, a prisutna su i sva četiri treća kutnjaka M3. Prema Gustafsonu, atricija zubi iznosi oko 1 do 1.5.

Dentalna analiza

Ukupno je očuvan 31 zub, dakle prema analizi nedostaje samo desni gornji drugi pretkutnjak RP². Zubi koji su očuvani u alveolama su u lijevoj donjoj čeljusti u nizu od LP₁ do LM₂ (Slika 26). Na donjem lijevom očnjaku LC₁ opažaju se dva korijena. Na zubima nije uočen karijes.

Patološke promjene

Na lijevoj goljениčnoj kosti i to na distalnom dijelu dijafize na latero-anteriornoj površini (slika 29), a djelomice i na dijafizi lijeve bedrene kosti na latero-posteriornoj površini uočena je makroporoznost, odnosno rupice na već glatkoj površini kosti bez uzdignuća ni mrežastih ovojnica. Kost nema crne ili sivkaste diskoloracije, već je poprimila boju ostatka površine kosti. Dijagnoza: Zaliječeni periostitis (Slika 25)

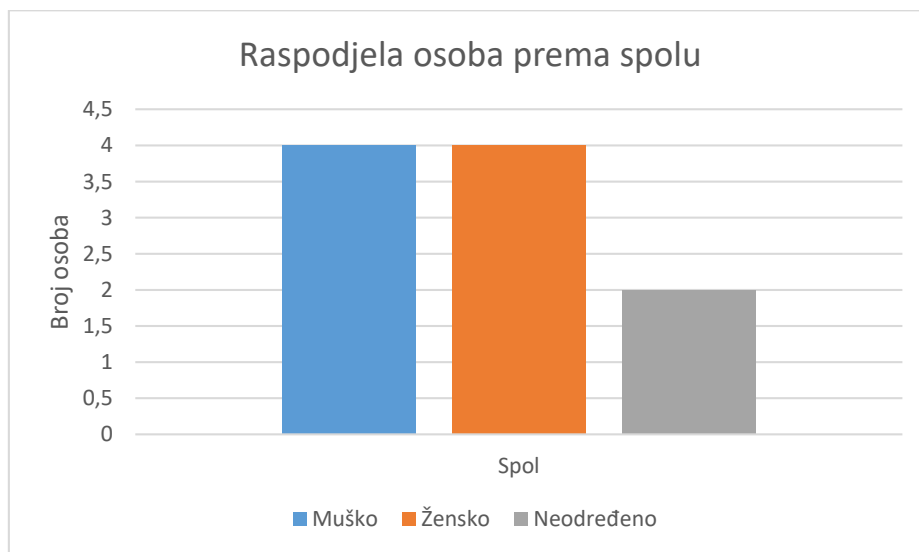
Znakovi radne aktivnosti

Dobro su razvijena hvatišta mišića nadlaktične kosti: hvatište velikog prsnog mišića (*m. pectoralis major*) i deltoidnog mišića (*m. deltoideus*), velikog oblog mišića (*m. teres major*) i nadlaktičnog mišića (*m. brachialis*) koji služe za spuštanje ruku, unutarnju i vanjsku rotaciju ramena, previjanje ruke te za uspostavljanje ravnoteže ruke. Razvijena su hvatišta mišića na palčanoj kosti: hvatište nadlaktičnog mišića (*m. biceps brachii*) i mišić supinator (*m. supinator*) koji omogućuju fleksiju lakatnog zgloba, stabilizaciju ruke i okretanje šake. Hvatišta mišića dugih kostiju nogu normalno su razvijena.

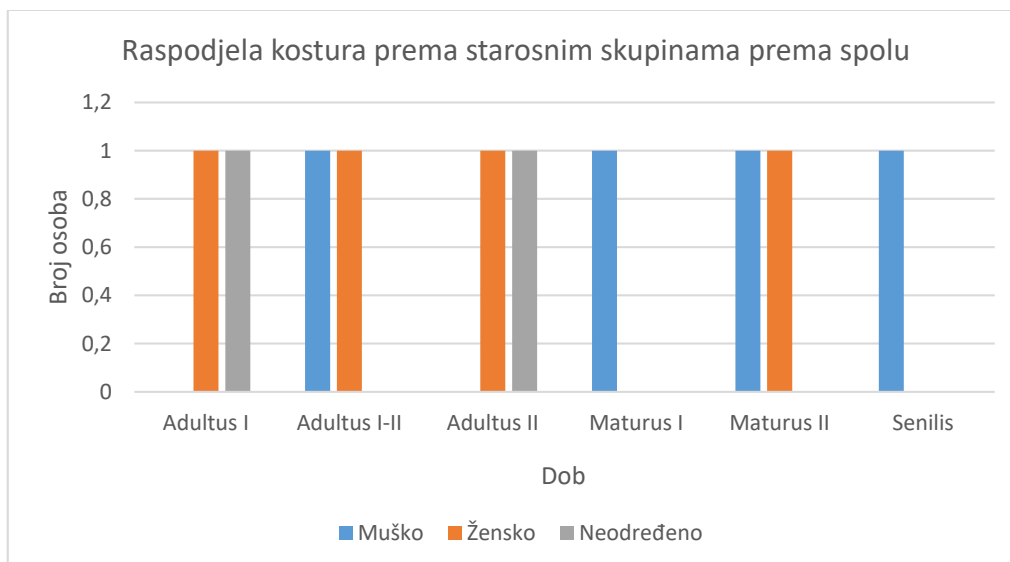
U vrećici s oznakom „*kosti G-19*“ nalazi se više (30ak) fragmenata ljudskih kostiju veličine od 1 do 2cm.

7. Rasprava

U istraživanju se obradio osteološki materijal iz deset kasnoantičkih grobova sa arheološkog lokaliteta Grosuplje – Avtotransporti Kastelec iz Slovenije. Iz uzorka od deset osoba utvrđeni su kosturi 4 muškaraca (40%), 4 žena (40%) i 2 odrasle osobe neodređenog spola (20%), dok koštani ostatci djece i adolescenata nisu bili prisutni (Tablica 1). Osteološki materijal iz grobova bio je većinom loše očuvan, a pripisan mu je nizak ili srednji stupanj očuvanosti. Nizak stupanj očuvanosti utvrđen je za 6 kostura (60%), a srednji stupanj očuvanosti za 4 kostura (40%). Doživljena starost utvrđena je za sve kosture. Svaka osoba muškog spola smješta se u svoju starosnu kategoriju i to od faze *adultus I-II* (21-29 / 30-39) do faze *senilis* (>60) (Tablica 2). Doživljena starost ženskih osoba smješta se između starosnih kategorija *adultus I* (21-29) i *maturus II* (51-59) (Tablica 2). Dvije osobe neodređenog spola smjestili smo u starosne kategorije *adultus I* (21-29) i *adultus II* (30 – 39) (Tablica 2). Iz tih rezultata proizlazi da je prosječna doživljena starost muškaraca 47.5, a žena 36.25 godina, dok je prosjek dvije osobe neodređena spola 30 godina.



Tablica 1 - Raspodjela osoba prema spolu, Grosuplje-Kastelec, Doleenc, 2024.



Tablica 2 - Raspodjela kostura prema starosnim skupinama prema spolu, Grosuplje-Kastelec, 2024.

Tjelesnu visinu bilo je moguće odrediti kod samo dva kostura i to za osobu ženskog i muškog spola. Osoba muškog spola (G-6) bila je visoka otprilike 171.87 cm, a osoba ženskog spola (G-8) bila je visoka približno 151.12 cm. Ove procjene visine slične su procijenjenim visinama iz drugog antropološko-arheološkog istraživanja iz Rifnika kod Celja u Sloveniji koje datira između 5. i 7st. gdje je visina muške osobe bila 170cm, a visina ženske osobe 155cm (Leben-Seljak, 2006.)

Patološke promjene utvrđene su na kostima i zubima. Od patoloških promjena na kostima utvrđen je periostitis. Periostitis je upala koštane ovojnice, pokosnice (*periosteum*), koja prekriva površinu svih dijelova kosti osim zglobnih površina. Često se opisuje kao nespecifična patologija jer se javlja kao simptom različitih uzroka, a ne samo infekcija (Ortner, 2003: 206). Prema stadiju koji se očituje na osteološkom materijalu, razlikujemo aktivni i zaliječeni periostitis. Osim stadijske podjele na aktivni i zaliječeni, periostitis dijelimo na primarni, odnosno uzrokovan infekcijom ili ozljedom, i sekundarni koji se javlja kao simptom patoloških stanja poput metaboličkih poremećaja, nutritivnih nedostataka, leukemije i sifilisa (Ortner, 2003: 206-209). Periostitis u aktivnom stanju najčešće je sive ili smeđe boje, porozan je i s dobro definiranim i blago povišenim rubovima, a izgledom podsjeća na koru drveta (Šlaus, 2006). U zaliječenom stanju rubovi su manje izraženi i stapaju se s okolnom kosti, a grublji spužvasti ili mrežasti počinje se zaglađivati i manje je porozan nego u aktivnim slučajevima (Mann i Hunt, 2005: 157). Prema Ortneru (2003), periostitis dugih kostiju je među najčešćima abnormalnostima koje se susreću na arheološkim skeletnim ostacima (Ortner, 2003: 207). Šlaus (2006) dodaje kako je najčešća lokalizacija periostitisa uzrokovanog nespecifičnim infektivnim

bolestima na medijalnoj strani goljenične kosti. (Šlaus, 2006: 134). Na našem koštanom materijalu pronašli smo oba, zaliječeni i aktivni periostitis. Kod dvije osobe srednje odrasle dobi iz groba G-6 (*maturus I*) i G-14 (*adultus II*) prisutan je aktivni periostitis, a kod osobe rane odrasle dobi iz groba G-19 (*adultus I*) bio je vidljiv zaliječeni periostitis. Aktivni periostitis na kosturu iz groba 6 nalazio se na goljeničnoj kosti, onaj na kosturu iz groba 14 na bedrenoj kosti, a zaliječeni periostitis na kosturu iz groba 19 na goljeničnoj i bedrenoj kosti. Periostitis dugih kostiju bila je najčešća abnormalnost uočena na ovom arheološkom osteološkom materijalu, kao što je istaknuo i Ortner (2003). Upale kostiju poput periostitisa pokazatelj su slabijih higijenskih uvjeta i praksi zahvaćene populacije.

Porotična hiperostoza (*Hyperostosis porotica*) očituje se kao patološka promjena na kostima koja je posljedica metaboličkih bolesti poput anemije uzrokovane nedostatkom željeza u organizmu. Porotična hiperostoza se pojavljuje u obliku ektokranijalnog poroziteta i zadebljanja kosti lubanje te najčešće zahvaća čeonu, zatiljnu i tjemene kosti (Ortner, 2003: 102). Prema Angelu (1966), ona na suhim kostima lubanje koje su dakle porozne i pomalo izbočene podsjeća na narančinu koru. Porotična hiperostoza kod našeg koštanog materijala prisutna je kod samo jedne osobe kasnije odrasle dobi (*maturus II*) iz groba G-11 i to na tjemenoj kosti lubanje. Porotična hiperostoza kod odraslih pokazatelj je metaboličke bolesti anemije što govori o prehranbenim i životnim uvjetima te osobe i/ili populacije.

Pojava porotične hiperostoze i periostitisa bila je utvrđena kod još dva nalazišta u Sloveniji koja datiraju oko razdoblja kasne antike. Porotična hiperostoza primijećena je u populaciji s lokaliteta Mariborska cesta, kod Celja u Sloveniji koje datira između 3. i 5. stoljeća (Plestenjak, Gaspari, Žerjal, 2023), a periostitis je primijećen u populaciji s kasnoantičkog lokaliteta Servitskog samostana u Koprju, Sloveniji u sličnim manjim postocima (Suk, 2023).

Osteoartritis je, prema Larsenu (1997: 162), degenerativni poremećaj koji zahvaća diartrodijalne zglobove. Obično se javlja kod svih osoba nakon četvrtog desetljeća života. Stoga se najčešće povezuje s promjenama uzrokovanim starenjem, iako uzrok može biti mehanički ili pak posljedica bolesti poput infektivnog i reumatoidnog artritisa (Aufderheide i Rodriguez-Martin, 2006: 93-95). Osteoartritis na zglobovima dugih kosti karakterizira propadanje i trošenje zglobne hrskavice koja se zbog toga smanjuje do te mjere da na nekim područjima zgloba može potpuno nestati, zbog čega dolazi do izravnog dodira između koštanih elemenata. Na rubovima zglobova stvara se novo koštano tkivo – osteofit, a te proliferativne promjene imaju za cilj proširenje površine opterećenog zgloba što s vremenom uzrokuje deformaciju zgloba. Na suhim kostima blaži oblik osteoartritisa karakterizira postojanje malih osteofita koji

okružuju zglobnu površinu u obliku tankog i malo uzdignutog koštanog ruba. U težim oblicima ti rubni osteofiti postaju nepravilniji, veći i oštiji, a na površini zglobnih površina dolazi do mikroporoznosti, a u nekim slučajevima i do makroporoznosti. Najteži oblici prepoznaju se prema poliranom izgledu zglobnih ploština koje na mjestima izravnog dodira nalikuju slonovači i reflektiraju svjetlost. Takve se promjene najčešće vide na koljenu, kuku i ramenu. Na opisanom koštanom materijalu opažen je osteoartritis kod jedne starije osobe (*senilis*) iz groba G-18 gdje se uočio razvoj osteofita na svim rubovima u zglobu kuka, odnosno femuro-acetabularnom zglobu što je uključivalo osteofite na zglobnoj čašici, vratu i glavi bedrene kosti. Zbog makroporoznosti i razvijenosti osteofita u svim smjerovima u predjelu kuka te zbog same starosti osobe, mogli smo zaključiti da je bolovala od osteoartritisa. Moguće je da se kod odrasle osobe iz groba G-14 (*adultus II*) nazire početak nastanka osteofita u predjelu zgloba kuka, točnije na vratu desne bedrene kosti budući da se razvoj osteofita i osteoartritisa, odnosno degenerativne bolesti zglobova veže uz dob oko četvrtog desetljeća života. Također, osteoartrične promjene na kralježnici, prema Dieppeu i Limu (1998), ima većina osoba starijih od 40 godina, ali budući da mi nigdje nismo imali očuvane cjelovite kralješke, znakove osteoartritisa nismo mogli proučiti na istima.

Od patoloških promjena na zubima najprisutniji bio je karijes. **Karijes** je kvar zuba uslijed demineralizacije zubne cakline. Dinamički je skup složenih fizikalno-kemijskih procesa koji se događaju in vivo prema određenom redosljedu, ali i uz brojne interakcije, a nastaje međusobnim djelovanjem tri osnovna čimbenika: zubne plohe, mikroorganizama i okoline. Prema dubini zahvaćenosti poznata su tri tipa karijesa, površinski ili caklinski, karijes dentina i korijenskog dentina (Šutalo i sur., 1994). Prema stupnju zahvaćenosti moguća su četiri stupnja karijesa gdje prvi stupanj podrazumijeva tek stvoreni karijes u obliku promjene boje i otvora, zatim drugi stupanj podrazumijeva otvor ne veći od pola površine zuba, treći stupanj opisuje karijes koji zahvaća više od pola površine zuba te na kraju četvrti stupanj koji prepoznajemo kao potpuno uništenje zubne krune pri čemu karijes najčešće zahvaća i korijen zuba (Hillson, 2005). Na prisutnom dentalnom materijalu, karijes je opažen u sedam od devet očuvanih čeljusti (77,78%) što znači da je naprisutnija patološka promjena u našem dentalnom materijalu. Od toga četiri osobe (57%) imaju jedan ili više karijesa prvog stupnja, također njih četiri (57%) imaju jedan ili više karijesa drugog stupnja, jedna osoba (14%) ima jedan ili više karijesa trećeg stupnja i tri osobe (42,85%) imaju jedan ili više karijes četvrtog stupnja.

Još jedna patologija zubnog materijala koja je opažena jest **sekundarni dentin** koji je smješten u pulpnoj komorici i odlaže se uslijed brze i snažne atricije zuba iz razloga što zubi nastoje

vratiti stabilnost brzo proizvodeći taj sekundarni dentin na griznoj površini zuba, a njegova boja je žuta do smeđa (Šutalo i sur., 1994.). Na našem očuvanom zubnom materijalu sekundarni dentin primijećen je kod četiri osobe (44%) starosnih skupina između *adultus II* do *maturus II*.

Spuštenost alveolarnog zida i zatvorenost alveola upućuje ne **zaživotni gubitak zubi**. Zaživotan gubitak zubi najčešće je posljedica alveolarnih i dentalnih bolesti poput alveolarnog apscesa koji može biti i posljedica karijesa, parodontoza, ili pak fizičkih ozljeda. Do gubitka zuba dolazi zbog resorpcije alveolarne kosti i posljedično gubitka koštanog oslonca. Antemortem gubitak zubi opaža se kod četiri (G-6, G-11, G-14, G-18) od devet osoba s očuvanim dentalnim materijalom što predstavlja 44,44% prevalencije ove patologije.

Usporedivši prevalenciju karijesa i antemortem gubitka zubi s antropološkom analizom lokaliteta Rifnik kod Celja u Sloveniji (5.-7.st.) dobivamo slični postotak od oko 30 do 40% za antemortem gubitak zubi, međutim prevalencija karijesa je kod našeg dentalnog materijala bila puno veća i to u 77% slučajeva, dok je u Rifniku ona iznosila oko 30%. Međutim, u našem istraživanju ovaj podatak odnosi se na devet očuvanih čeljusti od ukupno deset osoba, a podatak s lokaliteta Rifnik kod Celja odnosi se na broj čeljusti između 30 i 38 (Leben-Seljak, 2006: 435).

Linearna caklinska hipoplazija koja se pojavljuje zbog ozbiljnijih bolesti u djetinjstvu koje zaustavljaju rast cakline i dentina (Dean i Reid, 2000) može se pojaviti u istoj vodoravnoj liniji na nekoliko zuba, što ukazuje na vrijeme događaja i dob osobe u kojoj je došlo do oštećenja cakline (Mann i Hunt, 2005). Hipoplastični defekti na zubnoj caklini ili hipoplastične linije pojavljuju se kao plitki ili duboki žljebovi koji okružuju krune zuba na razini za koju se smatra pokazateljem nespecifičnog stresa. Ona može biti uzrokovana mnogim čimbenicima uključujući periapekalnu upalu ili ozljedu mliječnog zuba, vrućicu, bolest, nedostatke u prehrani, endokrinu disfunkciju i generalnu infekciju tijekom odontogeneze (Mann i Hunt, 2005: 30). Prema Šutalo (1994), može nastati i kao posljedica brojnih uzroka poput gripe, nedostataka vitamina A, C i D, želučano crijevne viroze u dojenčadi, teške infekcije, sifilisa i drugih (Šutalo i sur., 1994: 83-84). U prisutnom dentalnom materijalu, linearna caklinska hipoplazija javlja se samo kod jedne odrasle osobe muškog spola (G-11, *maturus II*) na središnjim i lateralnim sjekutićima u generalno jednoj vodoravnoj liniji. Linija je prisutna na visini od 4mm krune od ukupne visine krune od 10mm, što znači da je do stresa koji je uzrokovao linearnu caklinsku hipoplaziju došlo u drugoj godini života, odnosno od 2,2 do 2,5 godine. Linearna caklinska hipoplazija (LEH) prisutna je i u drugim istraživanjima lokaliteta u Sloveniji kod Kopra (Servitski samostan) i Celja (Mariborska cesta) također u manjoj

prisutnosti. U Servitskom samostanu linearna caklinska hipoplazija dogodila se u nekoliko različitih razdoblja života između četvrte i sedme godine života (Suk, 2023 : 129), kod Celja (Mariborska cesta) je također došlo do linearne caklinske hipoplazije u više različitih razdoblja života između druge i šeste godine života (Plestenjak, Gaspari i Žerjal, 2023: 354), a kod Rifnika nema zabilježene linearne caklinske hipoplazije (Leben-Seljak, 2006 : 438).

Zubni kamenac (*calculus*) nastaje mineralizacijom zubnih naslaga, odnosno plaka, koje se nakupljaju na površini zuba. Postoje dva tipa kamenca, supra- i subgingivni, ovisno o tome nalazi li se kamenac na kruni zuba ili na izloženom korijenu. Razvija se u lužnatoj sredini zbog čega se najčešće nalazi na lingvalnim površinama donjih prednjih zuba. Postoji uska korelacija između dentalne higijene i pojave kamenca, a populacije koje ne prakticiraju redovitu higijenu mogu imati vrlo razvijen kamenac (Waldron, 2009: 240-241). Razvijeni zubni kamenac prisutan je na površini očuvanog zubnog materijala u 11%, odnosno kod jedne osobe.

Zbog slabijeg stupnja očuvanosti koštanog materijala nije bilo moguće preciznije odrediti **znakove radne aktivnosti** na dugim kostima. Na 3 kostura muških osoba (G-6, G-16, G-18) utvrđena su snažno razvijena hvatišta, entezopatije, na kostima ruku i nogu. Ona opisuju široki raspon pokreta cijelog tijela, od nošenja teških tereta, kretanja po neravnim površinama, općenito sve aktivnosti koje su za 5. stoljeće u Rimskom carstvu i okruženju u kojem su živjeli bile uobičajene. Kosturi ženskih osoba (G-8, G-14, G-19) pokazuju entezopatije na kostima ruku, uslijed težih kućanskih poslova koje su obavljale u i oko kuće, dok su hvatišta mišića, tetiva i sveza na kostima nogu normalno razvijene.

8. Zaključak

U ovom radu govorilo se o provedenoj analizi koštanog materijala s lokaliteta Grosuplje – Avtotransporti Kastelec iz Slovenije koji datira u kasnoantičko razdoblje 5. stoljeća. Naš uzorak broji svega deset osoba iz deset grobova na kojima je napravljena makroskopska analiza kojom smo dobili rezultate relevantne za tu populaciju. Spolna podjela u uzorku je podjednaka jer imamo četiri muškarca i četiri žene uz dvije odrasle osobe neodređenog spola. Prosječna starost žena iznosi 36.25, prosječna starost muškaraca iznosi 47.5, a ona osoba neodređenog spola 30 godina, dok juvenilni ostaci nisu bili zastupljeni. Tjelesnu visinu uspjeli smo procijeniti na dva kostura, a ona je kod muškarca iz groba G-6 iznosila 171.87 cm, a visina kod žene iz groba iznosila je otprilike 152.12 cm. Uz navedene odredbe spola i doživljene starosti, makroskopska je analiza uključivala utvrđivanje patoloških promjena na kostima i dentalnom materijalu te znakova radne aktivnosti. Bolesti i patologije koje smo zamijetili na kostima su periostitis

(aktivni i zaliječeni), porotična hiperostoza i osteofiti, odnosno osteoartritis, od kojih se najčešće pojavljuje periostitis. Od patoloških promjena nazubima najprisutniji je karijes, ali uočen je i sekundarni dentin u četiri slučaja, spuštenu alveolarni zid zbog zaživotnog gubitka određenih zubi u tri slučaja, jedan slučaj linearne caklinske hipoplazije i jedan slučaj kamenca (*calculus*). Dakle, učestalost dentalnih patologija u osam od devet očuvana dentalna materijala, odnosno osobe, što iznosi 88.88% govori nam o lošoj oralnoj higijeni i zdravlju ove populacije. Znakovi radne aktivnosti mogli su se slabije dokumentirati zbog loše očuvanog koštanog materijala te očuvanosti samo dijafiza dugih kostiju bez zglobnih površina koje bi nam pokazale nešto više. Ono što se moglo opaziti upućuje na korištenje širokog raspona pokreta cijelog tijela kod muškaraca, od nošenja teških tereta, kretanja po neravnim površinama i ostale uobičajene aktivnosti za vrijeme i okruženje u kojem su živjeli, dok su žene većinom rukama obavljale teže kućanskih poslova u i oko kuće. Ovaj mali osteološki uzorak onemogućava neke veće populacijske zaključke. Međutim, makroskopskom analizom koštanog materijala dobili smo uvid u svakodnevnicu određenih osoba jedne kasnoantičke zajednice Grosuplja iz Slovenije. Pregledom kroz rezultate makromorfološke analize doživljene starosti, spola, tjelesne visine, patologije kostiju i zubi te znakova radne aktivnosti, izradili smo osteološki profil deset osoba. Usporedbom s rezultatima antropoloških analiza na drugim istodobnim nalazištima vidljivo je da se opisuju iste ili slične patološke promjene, no budući da se ovdje radi o vrlo malom uzorku, širi zaključci o načinu života i zdravlju nisu mogući.

9. Literatura

- ACSÁDI, Gyula i János NEMÉSKÉRI. 1970. *History of Human Life Span and Mortality*. Budimpešta: Akadémiai Kiadó.
- AUFDERHEIDE, Arthur C. i Conrado RODRIGUEZ-MARTIN. 1998/2006. *The Cambridge encyclopedia of human paleopathology*. Cambridge: Cambridge University Press.
- BEDFORD, M. E., K. F. RUSSELL i C. O. LOVEJOY. 1989. "Photographs of auricular surfaces for use in age determination". *Sociology and Anthropology*. Department of Anthropology and Biomedical Sciences Program: Kent State University, Ohio. Volume 216.
- BROOKS, Sheilagh i Judy SUCHEY. 1990. „Skeletal age determination based on the os pubis: A comparison of the Acsádi-Neméskéri and Suchey-Brooks methods”. *Human Evolution*, 5: 227 – 238.
- BUIKSTRA, Jane E. i Douglas H. UBELAKER. 1997. *Standards for data collection from human skeletal remains: proceedings of a seminar at the Field Museum of Natural History*. Indianapolis: Wester Newspaper Company.
- BURNS, Karen Ramey. 2013. *Forensic anthropology training manual (Third Edition)*. Upper Saddle River: Pearson Education, Inc.
- EFTHYMIA, Nikita. 2017. *Osteoarchaeology: A Guide to the Macroscopic Study of Human Skeletal Remains*. London, San Diego, Cambridge, Oxford: Elsevier Academic Press, Inc.
- FEREMBACH D., I. SCHWIDETZKY, M. STLOUKAL. 1980. Recommendations for age and sex diagnoses of skeletons. *Journal of Human Evolution*, 1995, Boca Raton, FL. Melbourne: Int Ass Craniofacial Identification; 1995. p. 24-5.
- GUSTAFSON, Gösta, 1950. "Age Determinations on Teeth". *The Journal of the American Dental Association*. 41(1): 45-54.
- HILLSON, Simon. 2005. *Teeth*. Cambridge Manuals in Archaeology, Cambridge University Press, Cambridge.
- JOVANOVIĆ, Alenka i Slobodan OLIĆ. 2018. *Poročilo o rezultatih arheološkega izkopavanja na lokaciji Grosuplje - Avtotransporti Kastelec, parc. št. 401/4, k. o. Grosuplje – naselje*. Arhos d.o.o. : Brežice.

- KLEPINGER, Linda L. 2006. *Fundamentals of Forensic Anthropology*. New Jersey: John Wiley & Sons, Inc.
- LARSEN, Clark Spencer. 1997. *Bioarchaeology: Interpreting Behavior from the Human Skeleton (Second Edition)*. Cambridge: Cambridge University Press.
- LEBEN-SELJAK, Petra. 2006. „Antropološka analiza poznoantične skeletne serije z Rifnika“. *Arheološki vestnik*, 57:427-455.
- LOVEJOY, Owen C., Richard S. MEINDL, Tomas R. PRZYBECK i Robert P. MENSFORTH. 1985. “Chronological metamorphosis of the auricular surface of the ilium: A new method for the determination of age at death”. *American Journal of Physical Anthropology*, 68: 15-28.
- MANN, Robert M., Steven SYMES i William BASS. 1987. „Maxillary suture obliteration: Aging the human skeleton based on intact or fragmentary maxilla”. *Journal of Forensic Science*, 32 : 148 – 157.
- MANN, Robert M. i David R. HUNT. 2005. *Photographic regional atlas of bone disease: a guide to pathologic and normal variation in the human skeleton (Third Edition)*. Springfield Illinois: Charles C. Thomas Publisher Ltd.
- MARTIN, Rudolf. 1928. *Lehrbuch der Anthropologie Zweite Auflage*. Jena: Gustav Fischer, Semper Bonis Artibus.
- MEINDL, Richard S., Owen C. LOVEJOY, Robert P. MENSFORTH i Robert A. WALKER. 1985. “A revised method of age determination using the Os Pubis: With a review and tests of accuracy of other current methods of pubic symphyseal aging”. *American Journal of Physical Anthropology*, 68: 29-45.
- MEINDL, Richard S. i Claude Owen LOVEJOY. 1985. “Ectocranial suture closure: A revised method for the determination of skeletal age at death based on the lateral anterior sutures”. *American Journal of Physical Anthropology*, 68: 57-66.
- MILES, A. E. W. 1962. “Assessment of the Ages of a Population of Anglo-Saxons from Their Dentitions“. *Proceedings of the Royal Society of Medicine: Section of Odontology*, 55: 881-886 (17-22).

- MILES, A. E. W. 1963. "The Dentition in the Assessment of Individual Age in Skeletal Material". *Dental Anthropology*, D.R. BROTHWELL (ed.), London, Pergamon Press, 191 – 209.
- MILES, A. E. W. 2001. "The Miles method of assessing age from tooth wear revisited". *Journal of Archaeological Science*, 28: 973 – 982.
- MULLER Gertrude. 1935. "Zur Bestimmung der Länge beschädigter Extremitätenknochen". *Anthropologischer Anzeiger*, Jahrg. 12, H. 1: 70-72.
Izvor: <https://www.jstor.org/stable/29536260> ; pristupljeno: 20.5.2024.
- ORTNER, Donald J. 2003. *Identification of pathological conditions in human skeletal remains (Second Edition)*. London, San Diego: Elsevier Academic Press.
- PEARSON, Karl. 1898. "Mathematical Contributions to the Theory of Evolution. On the Reconstruction of the Stature of Prehistoric races". *Philosophical Transaction of the Royal Society of London*, Series A, 192: 169 – 244.
- PHENICE, Terrell. 1969. „A newly developed visual method of sexing the os pubis". *American Journal of Physical Anthropology*, 30: 297 – 301.
- PLESTENJAK, Ana, Andrej GASPARI i Tina ŽERJAL i suradnici. 2023. "Celje, Mariborska cesta, III. etapa". *Arheologija na avtocestah Slovenije*. Ljubljana: V 111.
- REID, D. J. i M. C. DEAN. 2000. "Brief Communication: The Timing of Linear Hypoplasias on Human Anterior Teeth". *American Journal of Physical Anthropology*, 113: 135–139. Wiley-Liss, Inc.
- SCHEUER, Louise i Sue BLACK. 2000. *Developmental Juvenile Osteology*. San Diego, London: Elsevier Academic Press.
- (SUK, Zrinka. 2023. Život u kasnoj antici prema arheološkoj građi s nalazišta Servitski samostan u Koprju (Slovenija). Zagreb: FFZG.)
- ŠLAUS, Mario. 2006. *Bioarheologija: Demografija, zdravlje, traume i prehrana starohrvatskih populacija*. Zagreb: Školska knjiga.
- ŠUTALO, Jozo i suradnici. 1994. *Patologija i terapija tvrdih zubnih tkiva*. Zagreb: Naklada Zadro.

WALDRON, Tony. 2009. *Palaeopathology*. Cambridge, New York: Cambridge University Press.

WALKER PI. 2005. "Greater sciatic notch morphology: sex, age, and population differences". *American Journal of Physical Anthropology*, 127: 385–391.

WHITE, Tim D. i Pieter Arend FOLKENS. 2005. *The Human bone manual*. Burlington, San Diego, London: Elsevier Academic Press, Inc.

WHITE, Tim D., Michael T. BLACK i Pieter A. FOLKENS. 2012. *The Human Osteology*. Burlington, San Diego, Oxford: Elsevier Academic Press, Inc.

10. Sažetak rada

Antropološki koštani nalazi s kasnoantičkog lokaliteta Grosuplje – Kastelec (Slovenija)

Diplomski rad obuhvatio je antropološku analizu koštanog materijala kasnoantičkog lokaliteta otkrivenog 2014. godine na arheološkom nalazištu Grosuplje – Avtotransporti Kastelec u Sloveniji. Grobovi s obrađenim antropološkim koštanim materijalom pripadaju trećoj, mlađoj fazi rimskodobne uporabe prostora, točnije onu kasnoantičku iz 5. stoljeća. Makromorfološkom i morfometrijskom analizom kostura iz deset grobova stvoren je biološki profil osoba, utvrđen je spol i starosna dob te u dva slučaja i tjelesna visina osoba. Utvrđeno je nekoliko patoloških promjena na kostima i zubima pojedinog kostura. Daljnja analiza uključila je utvrđivanje znakova radnih aktivnosti koji bi doprinijeli boljem razumijevanju načina života stanovnika Grosuplja kasnoantičkog vremena, međutim ona je bila teže izvediva zbog loše očuvanog koštanog materijala.

Ključne riječi: antropološka analiza, patološke promjene, znakovi radne aktivnosti, kasna antika, Grosuplje (Slovenija)

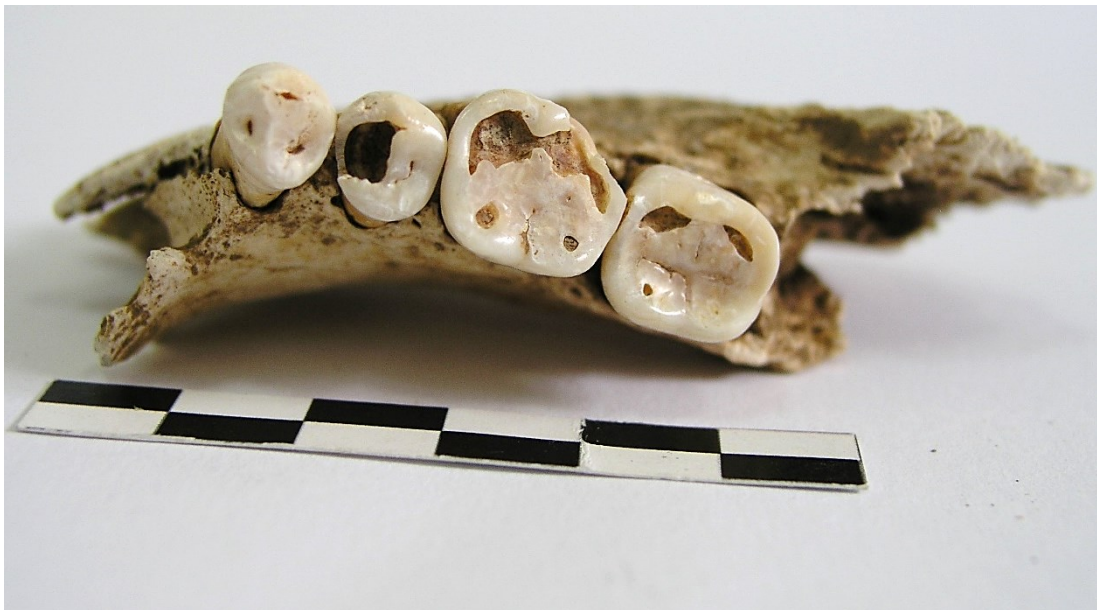11. Summary

Anthropological / Human Remains from the Late Antique Site Grosuplje – Kastelec in Slovenia

This thesis includes an anthropological analysis human skeletal remains from a Late Antique site discovered in 2014 at the archeological site Grosuplje – Avtotransporti Kastelec in Slovenia. The selected graves with human remains belong to the third, younger phase of the Roman use of the location, precisely the late antique one from the 5th century. The macro-morphological and morphometric analysis included a determination of the estimated age and sex of ten graves and the height of two skeletal remains. In addition to the determination of these basic categories, we examined and determined the existing pathological changes in the bones and teeth of each skeleton. Further analysis included the research for signs of physical activities that would contribute to a better understanding of the life of the inhabitants of Grosuplje in Slovenia in late antiquity. However, we faced some difficulties during this last analysis because of the poorly preserved human bone material.

Key words: anthropological analysis, pathological changes, signs of physical activities, Late Antique, (Grosuplje) Slovenia

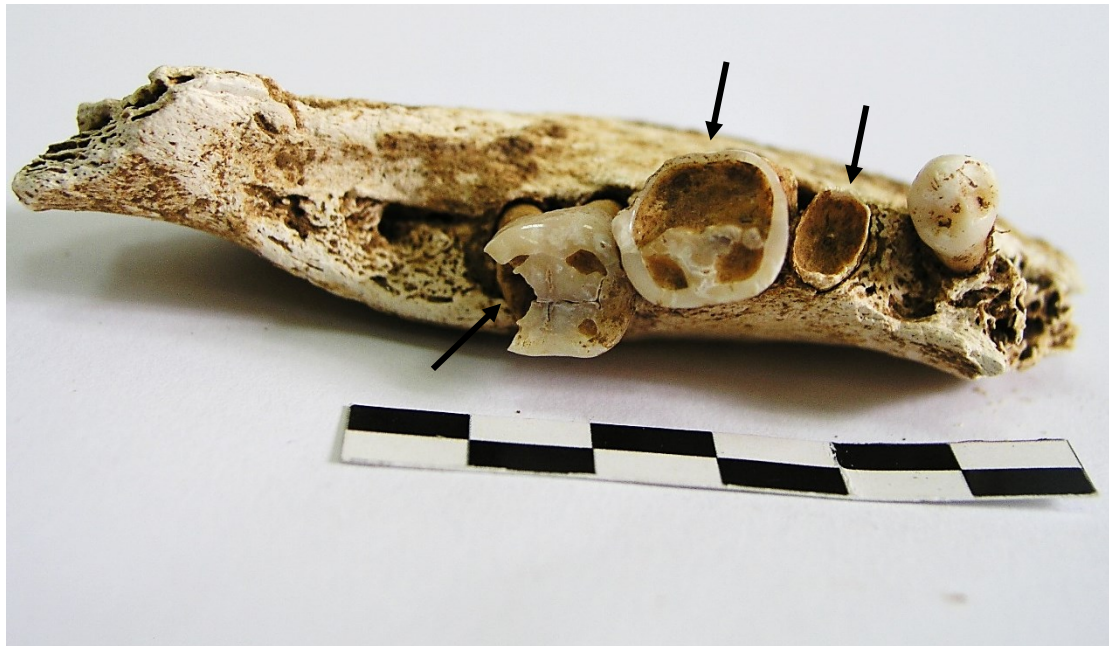12. Popis priloga



Slika 14: Grob 6 – desna strana donje čeljusti, zubni niz od RP₁ do RM₂, superiorni pogled, karijes 3.stupnja na RP₂, sekundarni dentin na RM₁, muška osoba, *maturus I*, Grosuplje-Avtotransporti Kastelec (Slovenija), foto Dolenc, 2024.



Slika 15: Grob 6 – desna strana donje čeljusti, zubni niz od RP₁ do RM₂, bukalno, muška osoba, *maturus I*, Grosuplje-Avtotransporti Kastelec (Slovenija), foto Dolenc, 2024.



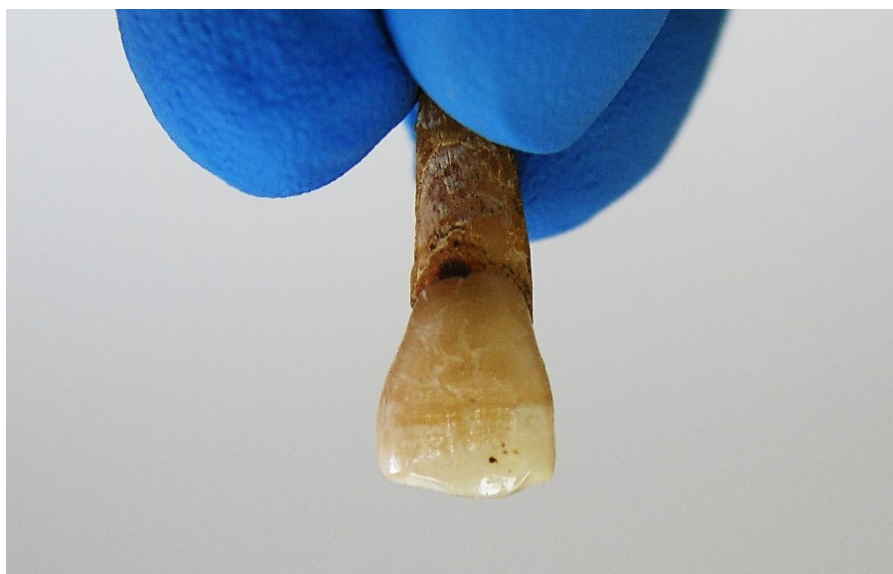
Slika 16: Grob 6 – lijeva strana donje čeljusti, pogled odozgo na zubni niz od LP₁ do LM₂, karijes 4. stupnja na LP₂, sekundarni dentin na LM₁, karijes 3. stupnja na LM₂, djelomično srasla alveola na LM₃, muška osoba, *maturus I*, Grosuplje-Avtotransporti Kastelec (Slovenija), foto Dolenc, 2024.



Slika 17: Grob 6 – lijeva strana donje čeljusti, bukalni pogled na zubni niz od LP₁ do LM₂, muška osoba, *maturus I*, Grosuplje-Avtotransporti Kastelec (Slovenija), foto Dolenc, 2024.




Slika 18: Grob 11 – Porotična hiperostoza (*hyperostosis porotica*) na tjemenoj kosti, superiorno, muška osoba, *maturus II*, Grosuplje-Avtotransporti Kastelec (Slovenija), foto Dolenc, 2024.



Slika 19: Grob 11 - Linearna caklinska hipoplazija (LEH) na gornjem desnom sjekutiću RI¹, muška osoba, *maturus II*, Grosuplje-Avtotransporti Kastelec (Slovenija), foto Dolenc, 2024.



Slika 20: Grob 14 - *Sutura metopica* na čeonj kosti, pogled sprijeda, ženska osoba, *adultus II*, Grosuplje-Avtotransporti Kastelec (Slovenija), foto Dolenc, 2024.



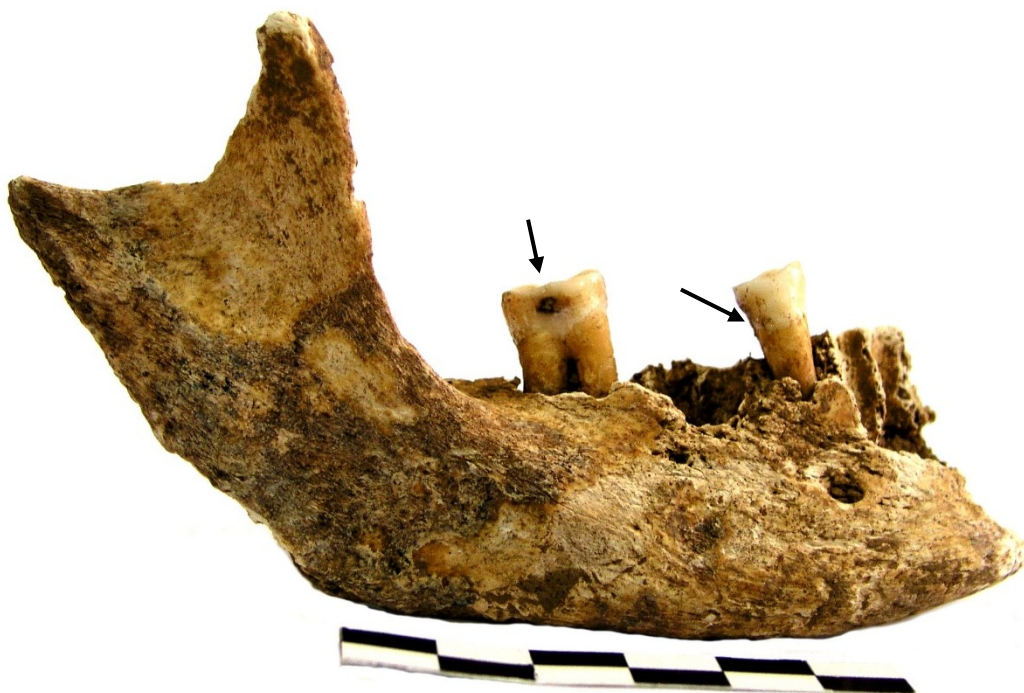Slika 21: Grob 14 – Aktivni periostitis na desnoj bedrenoj kosti (*femur*), pogled straga, ženska osoba, *adultus II*, Grosuplje-Avtotransporti Kastelec (Slovenija), foto Dolenc, 2024.



Slika 22: Grob 14 – Aktivni periostitis na desnoj bedrenoj kosti, medijalno, ženska osoba, *adultus II*, Grosuplje-Avtotransporti Kastelec (Slovenija), foto Dolenc, 2024.



Slika 23: Grob 18 - Robusnost nadočnih lukova (*margo supraorbitalis et arcus supraciliaris*) čeone kosti, muška osoba, *senilis* faza, Grosuplje-Avtotransporti Kastelec (Slovenija), foto Dolenc, 2024.



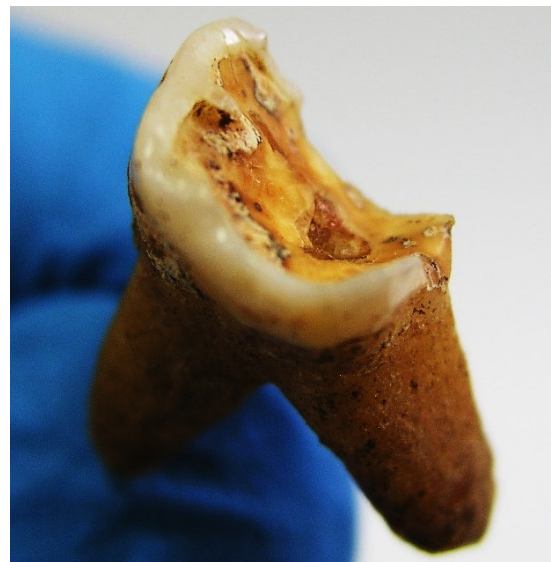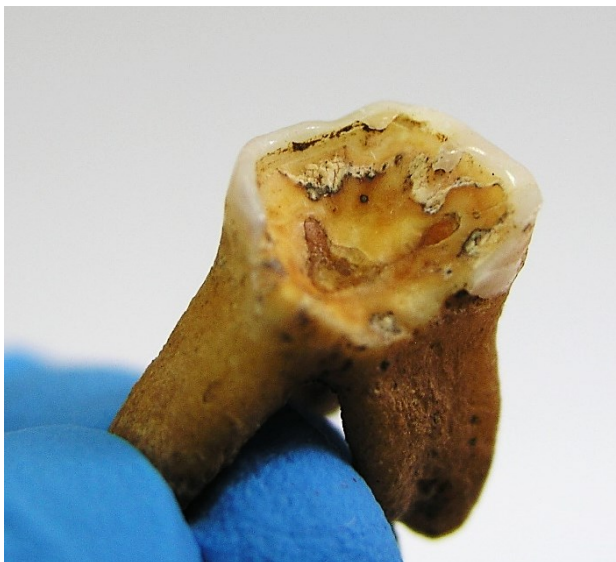Slika 24: Grob 14 – grana desne strane donje čeljusti, bukalno, karijes 4. stupnja na RM₁ (ostali samo korijeni), karijes 2.stupnja na RM₂, *flotacija ob glavi*, ženska osoba, *adultus II*, Grosuplje-Avtotransporti Kastelec (Slovenija), foto Doleneč, 2024.



Slika 25: Grob 19 – Zaliječeni periostitis na lijevoj goljeničnoj kosti (*tibia*), lateralno, ženska osoba, *adultus I*, Grosuplje-Avtotransporti Kastelec (Slovenija), foto Doleneč, 2024.



Slika 26: Grob 19 – lijeva grana donje čeljusti, zubni niz mlade osobe od LP₁ do LM₂, superiorno, ženska osoba, *adultus I*, Grosuplje-Avtotransporti Kastelec (Slovenija), foto Dolenc, 2024.



Slika 27: Grob 15 – Sekundarni dentin na kutnjaku LM¹, ženska osoba, *maturus II*, Grosuplje-Avtotransporti Kastelec (Slovenija), foto Dolenc, 2024.