

Život u srednjovjekovnom Loboru prema analizi antropološkog materijala kampanje 2018.

Schmidt, Eva

Master's thesis / Diplomski rad

2023

Degree Grantor / Ustanova koja je dodijelila akademski / stručni stupanj: **University of Zagreb, Faculty of Humanities and Social Sciences / Sveučilište u Zagrebu, Filozofski fakultet**

Permanent link / Trajna poveznica: <https://urn.nsk.hr/urn:nbn:hr:131:133150>

Rights / Prava: [In copyright](#)/[Zaštićeno autorskim pravom.](#)

Download date / Datum preuzimanja: **2024-07-27**



Sveučilište u Zagrebu
Filozofski fakultet
University of Zagreb
Faculty of Humanities
and Social Sciences

Repository / Repozitorij:

[ODRAZ - open repository of the University of Zagreb
Faculty of Humanities and Social Sciences](#)



SVEUČILIŠTE U ZAGREBU

FILOZOFSKI FAKULTET

Odsjek za arheologiju

Ivana Lučića 3

Diplomski rad

Život u srednjovjekovnom Loboru prema analizi
antropološkog materijala kampanje 2018.

Eva Schmidt

Mentorica:

dr.sc. Zdravka Hincak

Pomoćnica:

mag. Petra Nikšić

Zagreb, ožujak 2023.

Izjavljujem pod punom moralnom odgovornošću da sam diplomski rad *Život u srednjovjekovnom Loboru* izradila potpuno samostalno uz stručno vodstvo mentorice dr. sc. Zdravke Hincak, izvanredne profesorice na Odsjeku za Arheologiju i na Studiju Antropologije. Svi podaci navedeni u radu su istiniti i prikupljeni u skladu s etičkim standardima struke. Rad je pisan u duhu dobre akademske prakse koja izričito podržava nepovredivost autorskog prava te ispravno citiranje i referenciranje radova drugih autora.

Vlastoručni potpis:

Schmidt

SADRŽAJ

1.	Uvod.....	1
1.1.	Lobor.....	1
1.2	Arheološka istraživanja i Crkva Majke Božje Gorske.....	3
2.	Teorijska osnovica.....	10
2.1	Određivanje doživljene starosti.....	10
2.2	Određivanje spola.....	13
3.	Materijal i metode.....	16
3.1	Materijal.....	15
3.2	Metode određivanja starosti.....	16
3.3	Metode određivanja spola.....	17
3.4	Dentalna analiza.....	17
3.5	Određivanje visine.....	17
4.	Rezultati.....	19
5.	Rasprava.....	52
6.	Zaključak.....	61
7.	Popis slika.....	63
8.	Popis literature.....	64
9.	Sažetak.....	67
10.	Abstract.....	68
11.	Životopis.....	69
11.	Prilozi.....	70

1. UVOD

Pedesetak kilometara sjeverno od Zagreba, u Krapinsko-zagorskoj županiji nalazi se lokalitet Majka Božja Gorska u Loboru. Samo središte Lobora smješteno je na južnom obronku Ivanščice¹, a lokalitet se nalazi na brežuljku sjeveroistočno od samog mjesta Lobor. Prema arheološkom istraživanjima koja se na lokalitetu provode od 1998., Lobor ima kontinuitet naseljenosti još od ranog brončanog doba, a na lokaciji današnjeg svetišta Majke Božje Gorske definirani su temelji četiri crkava prethodnica; ranokršćanske bazilike s odvojenom krstionicom (5 - 6.st.), drvene crkvice (9.st), trobrodne, predromaničke bazilike s crkvenim tornjem (9 - 10.st.) i kasnoromaničke/ranogotičke crkve (13.st.).²

1.1 LOBOR

Lobor, a i sama Krapinsko-zagorska županija, unatoč gustoj naseljenosti, spada među arheološki najneistraženija područja Hrvatske.³ Moderni Lobor nalazi se na ravnici, točno uz rub planinskog prijevoja. Brojni slučajni nalazi na tom području upućuju na vjerojatnost naseljenosti i na tom prostoru kroz prošla stoljeća.⁴ Čitavo je Zagorje za vrijeme antike spadalo pod provinciju Saviju, a iz glavnog grada Siscije, današnjeg Siska, postojala je cesta koja ga je povezivala s Ptujem. Vjeruje se da je Lobor s ostatkom sjevernog Zagorja tada pripadao Ptuju. Lobor i brdo, gdje je i lokalitet Majka Božja Gorska, nalaze se na rubu Zlatarske doline, u blizini brojnih prapovijesnih i antičkih nalazišta. Smještena na potezu od rijeke Krapine i okolnog močvarnog područja pa sve do planina na sjeveru, Zlatarska dolina bila je i ostala pogodna za život, a u srednjem je vijeku ovaj prostor također bio idealan i za skloništa za vrijeme burnih razdoblja.⁵

O povezanosti srednjovjekovnih kaštela i župa svjedoče i crkveni spisi, primjerice zapisi arhidakona Ivana iz Gorice iz 1334. godine. Većina ove povezanosti ostala je u primjeni do 18. stoljeća.⁶

¹ Filipec, K. Arheološko – povijesni vodič po svetištu Majke Božje Gorske u Loboru, 2010., str. 10. Dalje u tekstu Filipec 2010.

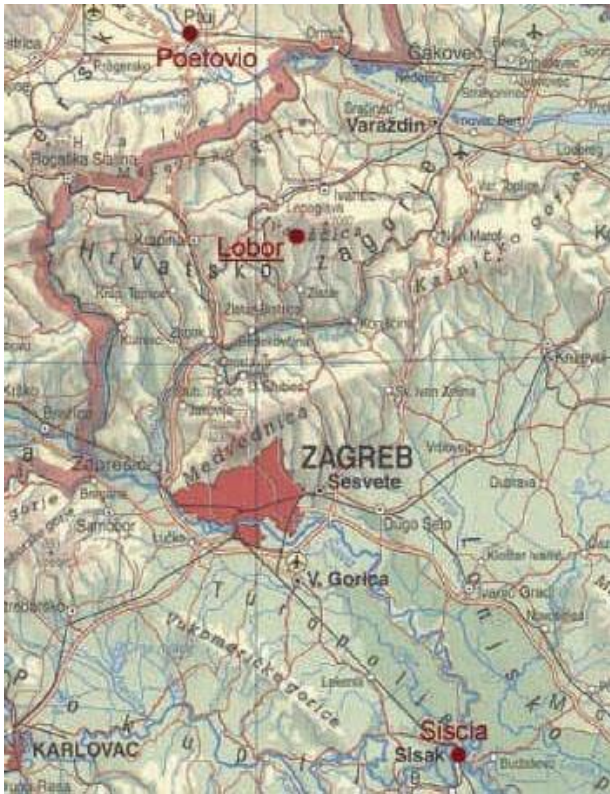² Filipec, K. 10 Jahre archäologischer Grabung in Lobor (1998-2007), 2007., str. 411.-415. Dalje u tekstu Filipec 2007.

³ Ibid

⁴ Ibid,412

⁵ Ibid., 411.

⁶ Ibid, 412.



Slika 1 : Položaj Lobora

Gradina i Crkva Majka Božja Gorska nalaze se sjeveroistočno od mjesta Lobar, upravo iznad uskog prolaza preko Ivanščice. Sama gradina je s tri strane gotovo posve nepristupačna, gdje su putevi na sjevernoj i sjeverozapadnoj strani najprohodniji. Sjeverna strana je ograđena prirodnim zemljanim zidom što ujedno služi i kao obrambeni zidić i odvaja ju od ostatka platoa. Do gradine se može doći takozvanim „proštenjarskim“ odnosno, hodočasničkim putem koji također vodi i do izvora pitke vode, potočića Rieka te povezuje gradinu s prometnicom koja vodi preko brda. Do devedesetih godina prošlog stoljeća bio je to ujedno i najvažniji prilaz gradini Lobar. Osim toga, postoji i okolni put što sa sjeverne strane vodi do gradine. Iz centra današnjeg Lobora postoje još dva puta koja uz potočić vode do istočne strane iste. Crkva se nalazi podno vrha brda i ima prekrasan pogled na velik dio Zagorja, istočni dio Slovenije te jug Samoborskog gorja.⁷

⁷ Ibid., 412



Slika 2: Zračna slika lokaliteta

1.2 ARHEOLOŠKA ISTRAŽIVANJA I CRKVA MAJKE BOŽJE GORSKE

U drugoj polovici 19. stoljeća brojni su slučajni arheološki nalazi s ovog područja dospjeli u Arheološki muzej u Zagrebu. Riječ je bila uglavnom o kamenom oruđu i oružju čije točno nalazište nije bilo poznato. Jedan od najljepših takvih nalaza jedan je antički nadgrobni spomenik.⁸ Ova nadgrobna stela podignuta Marku Kokceju Superijanu i Valeriju Lucilijanu datira se u razdoblje 220. - 250. godine, a stela, osim lošije sačuvanog natpisa, prikazuje pokojnike između kojih stoji žena, njihova majka. Stelu karakterizira tipična vojnička ikonografija trećeg stoljeća; prikazi saguma i opasane tunike.⁹

A. Schneider i Ž. Jiroušek 1930ih godina nalaze gotičke freske na zidovima Crkve Majke Božje Gorske, a 1946. T. Stahuljak je u jednoj od kuća nedaleko od crkve pronašao kameni ulomak oltarne pregrade na kojoj se razaznaje natpis „+SVMME“.¹⁰ Iako su ovi nalazi zainteresirali arheologe za Crkvu, prva sustavna arheološka istraživanja započinju tek 1998. godine radi izgradnje ceste, a traju i danas. Sustavnom istraživanju prethodili su konzervatorski zahvati u samoj crkvi 1947. - 1948. godine i terenski pregled iz sedamdesetih godina prošlog stoljeća pod vodstvom M. Gorenca.¹¹

Crkva Majke Božje Gorske prvi se put spominje 1639., a mjesto Lobor 1244. godine u sklopu obrane Varaždina od Mongola. U popisu župa iz 1334. na žalost nije specificirana župna

⁸ Ibid., str. 412-413.

⁹ Migotti, B., Vojnička nadgrobna stela severskog razdoblja iz Lobora, 2010., str.160-162.

¹⁰ Filipec, 2010., str. 413.

¹¹ Ibid., str. 413-414.

crkva pa se ne može sa sigurnošću reći odnosi li se zapis na Crkvu Majke Božje Gorske ili Crkvu Sv. Ane koja se nalazi podno gradine Lobar.

Prema opisu iz 1639. godine, oko crkve se nalazilo groblje koje je 1708. ograđeno. Teško je točno datirati kada je podignuta današnja gotička crkva. Prema Gy. Szabo, riječ je o kasnogotičkoj crkvi kojoj je u renesansi nadodan zvonik, a 1735. godine preuređeno je pročelje crkve, dograđeni su kor i sakristija. Postoji nekoliko teorija o tome kada je gotička crkva točno podignuta, međutim sa sigurnošću se može reći da njena gradnja ne počinje prije 14. stoljeća. Prema obradi freski, A. Deanović smješta njen nastanak u posljednju četvrtinu 14. stoljeća, pri čemu je vjerojatno bila dovršena u ranim godinama 15. stoljeća.¹² Prema mišljenju Z. Horvata, riječ je o jednobrodnoj gotičkoj crkvi s poligonalnom apsidom koja je u 18. stoljeću bila barokizirana. Iz 14. i 15. stoljeća ostale su freske i drvena statua Majke Božje. Analizom pepela metodom C - 14 sa spolije uzidane u pročelje crkve dobivena je godina 1437. Tako da se datacija smješta ipak u početak 15. stoljeća.¹³ Prema opisu crkve iz 1639., oko crkve se nalazilo groblje koje je u 18. stoljeću omeđeno zidom. Izgradnjom deambulatorija, sve se manje vrše pokopi oko crkve, većina se sahranjuje u grobnoj komori u južnom krilu deambulatorija. Ova praksa se napušta 1861.

Budući da u povijesnim izvorima nije točno navedeno tko je točno dao podići gotičku crkvu, danas postoje različita mišljenja o njenom graditelju. T. Stahuljak, I. Ostojići i D. Vukičević - Samardžija zastupnici su mišljenja da su benediktinci dali podići crkvu. A. Deanović govori kako freske valja pripisati Redu hospitalaca koji su na Ivanščici imali svoje posjede, a njihov je utjecaj vidljiv u izgradnji nekih gotičkih crkvi na južnoj strani planine.¹⁴

Sustavna arheološka istraživanja započinju 1998., a od 2002. godine provode se u kontinuitetu pod vodstvom prof.dr.sc. K. Filipca u sklopu opsežnog saniranja gotičke crkve i okolice. Istraživanja su započela oko gradine gdje se vjerovalo pronaći najviše nalaza i informacija o lokalitetu. Istraživanje je dalo brojne rezultate; utvrđen je kontinuitet naseljenosti na ovom području od ranog brončanog doba. Otkriveni su ulomci litzenske keramike, a u najdubljim slojevima nađeni su i ulomci keramike kulture grobnih humaka. Nadalje, nađeni su nalazi kulture polja sa žarama te kasnog željeznog doba.¹⁵ Otkriveni su i predmeti koji se datiraju u prva dva stoljeća nakon Krista te potvrđuju daljnji kontinuitet naseljenosti. Broj nalaza datiranih u treće stoljeće pa nadalje sve je veći radi izgradnje građevine na mjestu današnje

¹² Ibid., 414.

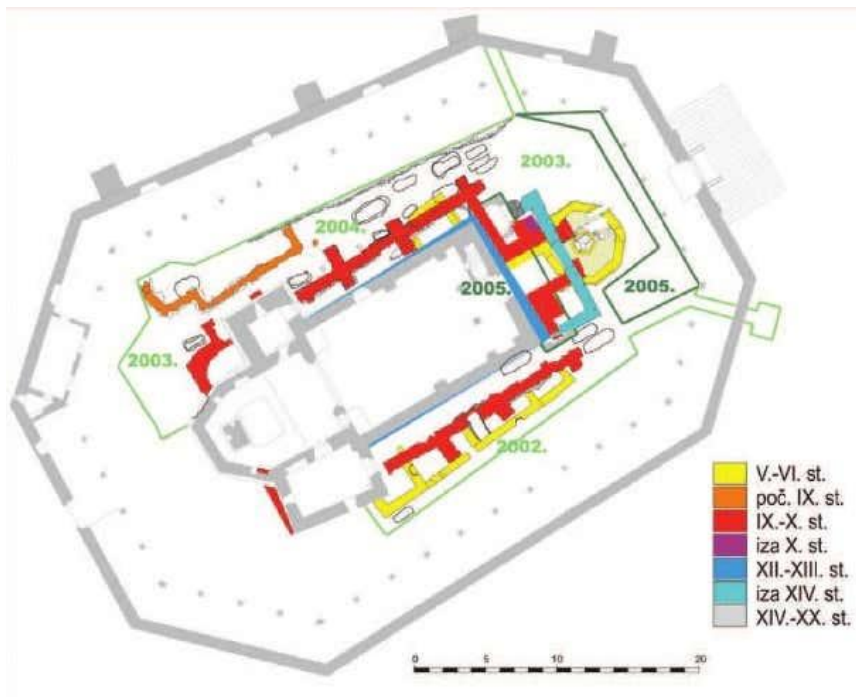
¹³ Filipec, 2010., 31.

¹⁴ Filipec, 2007., 415.

¹⁵ Ibid., 415-416.

crkve.

Istraživanjem u periodu od 2002. pa do 2005. godine otkrivene su i kronološki datirane sljedeće građevine na lokalitetu; 1) ostatci antičke građevine 2) ranokršćanske bazilike s odvojenom krstionicom 3) drvene crkva 4) predromaničke crkve i 5) kasnoromaničke crkve. Ostaci svake građevine, osim drvene crkve, nalaze se ispod današnje crkve.¹⁶



Slika 3: Tlocrt svetišta s

označenim iskopskim djelovima i starijim građevinama

Intenzivnije izgradnje ponovno počinju krajem antike zahvaljujući prodorima Germana, Barbara, a i borbama za prijestolje unutar samog kraljevstva. Sve to rezultiralo je podizanjem novih i poboljšanjem već postojećih utvrda pa je i oko Crkve Majke Božje Gorske za vrijeme 3. i 4. stoljeća preko postojećeg obrambenog zida podignut novi zid od lomljenog kamena, a u ranom srednjem vijeku drvena palisada.¹⁷ Prema slučajnim nalazima, daje se zaključiti da su oko crkve bile podignute kuće i radionice. Podignute su i sakralne građevine, najvjerojatnije pogansko svetište posvećeno Magni Mater. Uz ranokršćansku krstionicu nađena su dva ulomka mramorne statue poganske božice, možda Dijane ili Magne Mater. Na tom području

¹⁶ Ibid., 416.

¹⁷ Ibid. 415.-416.

je u 5. ili 6. stoljeću podignuta ranokršćanska bazilika.¹⁸ Njezin točan položaj bio bi na sjevernoj strani današnje crkve, orijentacije istok - zapad.



Slika 4: ranokršćanska krstionica,

crkveni toranj i pročelje ranoromaničke i kasnoromaničke crkve

U baziliku se ulazilo kroz predvorje na južnom ili sjevernom ulazu. Hodnik je povezivao ostatak bazilike s oktogonnom krstionicom unutar koje se nalazio heksagonalni bazen (piscina). Nažalost, podaci koje danas imamo o ranokršćanskim bazilikama u Provinciji Saviji vrlo su siromašni, no daje se zaključiti da je ovo područje bilo od velike važnosti u vjerskom svijetu ondašnjeg stanovništva. Postojanje bazilike s krstionicom može upućivati na povremenu prisutnost biskupa što samo dalje ide u prilog važnosti ovog lokaliteta.¹⁹

Prema nalazima, može se zaključiti da je aktivnost u 1. i 2. stoljeću na gradini bila nešto slabija. Nalazi keramike i svakodnevnih predmeta upućuju na postojanje dva razdoblja njihova korištenja – prva faza od 1. do sredine 3. stoljeća koju opisuju ulomci zdjelica keramike tankih stijenki, potom tzv. egg shell keramika, uolomci panonske keramike s premazom i malo sigilatne keramike. U drugoj fazi koja traje od sredine 3. do prve polovice 6. stoljeća, keramički su nalazi mnogo češći – javlja se kasnoantička glazirana keramika, imitacije ARS i LRC keramike, keramika s crvenim premazom, vrčevi i zdjele s glačanim ukrasom i gruba kuhinjska keramika. Osim keramike, nađeni su i metalni predmeti, potom oružje (najčešće strelice) i jedna časnička lukovičasta fibula.²⁰ Nađene su i kovanice datirane između 2. i 5. stoljeća.

U zadnjoj četvrtini 6. ili početkom 7. stoljeća zabilježen je prodor Slavena i utvrda i bazilika bile su spaljene i posve uništene. Istraživanja ove bazilike u Loboru upućuju na to da je

¹⁸ Ibid., 416.

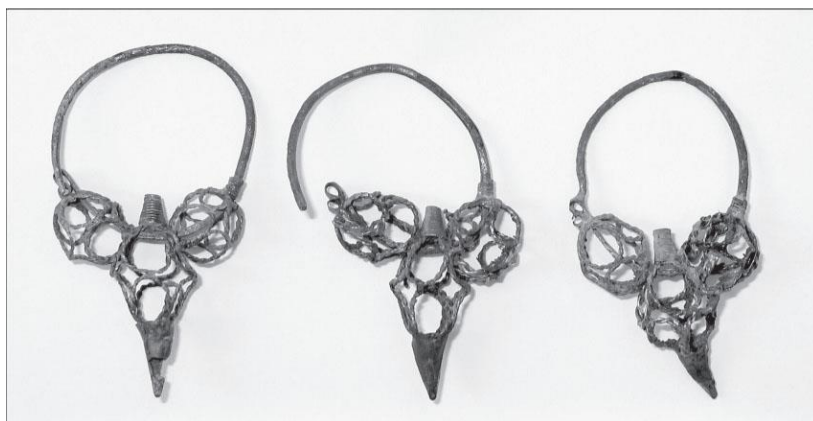¹⁹ Ibid., str. 417.

²⁰ K. Filipec i M. Bunčić, *Lobor – srednjovjekovno središte moći*, 2021., str. 33-37.

kristijanizacija sjeverne Hrvatske, ili barem ovog djela panonskog područja južno od Drave, uslijedilo paralelno s kristijanizacijom Dalmacije (9.st.). U prilog ovome, posebice što se Zalavarske doline tiče, ne idu samo povijesni izvori, već i istražene crkve i grobnice, kao i kameni ulomci koji se zbog stilskih obilježja moraju datirati u 9.stoljeće.²¹

2002. godine nađeni su ostaci nove građevine. Nakon analiza, utvrđeno je da se radi o ostacima ležena sagrađene od antičkih spolija. Nakon istraživanja provedenih 2005. godine sa sigurnošću se može reći da je iznad ranokršćanske bazilike podignuta trobrodna bazilika s tri apside koja je također posjedovala toranj. U crkvu se moglo ući kroz crkveni toranj i s južne strane. Spomenuti južni ulaz na žalost nije očuvan, no ostale su stepenice sačinjene od antičkih spolija koje govore o njegovom postojanju. Na sjevernoj strani crkve, u predvorju, otkrivena je i lučno natkrivena grobnica.²² Treba napomenuti kako u samoj crkvi nisu otkrivene grobnice s priložima, već grobovi u kojima su bili drveni lijesovi.²³

Oko crkve se nalazilo groblje koje još valja datirati, no prema priložima mogu se povezati s bjelobrdskom kulturom.²⁴ Uz sjevernu stranu temelja broda crkve nađene su tri trojagodne sljepoočnicarke u grobu 108. Budući da su dvije sljepoočnicarke bile nađene *in situ*, vjerojatno su bile postavljene na desnoj strani glave pokojnice. Sve tri karičice su iste; u gornjem su djelu okrugle, a na donjem dijelu imaju četvrtasti presjek. Na karičice su vezane tri bikonične jagode od trodirane bakrene žice; dvije manje i jedna veća u donjem dijelu. Krajevi karičica završavaju slovom „S“. Paralela im je nalaz iz Stenjeveca koji je opisom gotovo identičan.²⁵



Slika 5 : Trojagodne sljepoočnicarke,

grob 108 - Lobar, Majka Božja Gorska

²¹ Filipec, 2007., str. 417.

²² Ibid., 418.


²³ Ibid., 419.

²⁴ Ibid., 418.

²⁵ K., Filipec, *Prilog poznavanju trojagodnih sljepoočnicarki u sjevernoj Hrvatskoj*, 2003., str. 564.

S južne strane crkve pretežito su nađeni grobovi s drvenim lijesovima, bez grobnih priloga. Iznimka ovome je grob ispred crkve u kojemu su nađena dva vrha strijele koja su virila iz osteoloških ostataka. Na žalost, nije moguće odrediti točniju datacijum preko vrhova strijela. U neposrednoj blizini crkve, pokopi se nastavljaju sve do 19. stoljeća. Nađeni su ostatci nošnji i ostalih predmeta iz svakodnevnice.

Južno od današnje crkve bila je podignuta drvena jednobrodna crkva s četverokutnom apsidom.²⁶ Oko jedan metar ispred građevine nađena je još jedna udubina za stupove što ukazuje na postojanje predvorja pred ulazom. Nažalost, od drvene crkvice ostale su samo rupe ili udubine u tlu u koje su okomito bili postavljeni drveni stupovi. U njima su nađeni fragmenti stupova i dasaka. Oko metar od apside prema brodu crkve otkrivene su još dvije jame za stupove, od kojih je jedna prilično dobro sačuvana te se smatraju ostacima oltarne pregrade. Analizom uzorka pepela, ova se crkva datira između 780. i 890. godine. Između apside i broda pronađeni su i ostaci prevrnutе keramičke posude ispunjene pepelom, čađom i fragmentiranim kostima.²⁷



Slika 6 : Rekonstrukcija drvene crkve radna verzija (terenska arheološka radioni ca Odsjeka za arheologiju u Bizovcu)

Riječ je o niskoj keramičkoj posudi rađenoj na spororotirajućem kolu. Izrađena je od gline s primjesima istucanih kamenčića različite granulacije i pijeska.²⁸ Urna je nađena točno posredini jame od stupa, bila je polomljena na pola i vjeruje se da ju je netko naknadno namjerno ili slučajno ubacio u jamu. Utvrđena je i prisutnost animalnih (govedo, ovca, svinja, jelen) i ljudskih (osoba starosti između 25 i 29 godina) kostiju. Fragmenti animalnih kostiju

²⁶ K., Filipec, 2007., 419.

²⁷ K. Filipec, *Drvena crkva u Loboru – najstarija franačka misionarska crkva u sjevernoj Hrvatskoj*, 2010., 58..

²⁸ K. Filipec, *Slavenski paeljvinski grob iz Lobora*, 2010., str. 348-349.

upućuju na imovinski dobro stojeću osobu, a oko urne u istome sloju nađeni su i brojni ostaci brončanih predmeta.²⁹ Drvena crkva podignuta je pored ranokršćanske bazilike, ali i na poganskom groblju. Slaveni su, zaposjevši kasnoantičku utvrdu, svoje groblje smjestili oko starokršćanske crkve i njenih ruševina. Urna se datira ili u kraj 8. ili na početak 9. stoljeća i lako je moguće da je jedna od posljednjih primjeraka paljevinskih ukopa na Loboru.³⁰

Zahvaljujući nalazima iz grobova, može se reći da je trobrodna bazilika najkasnije podignuta sredinom 10. stoljeća i uništena krajem 12., najkasnije sredinom 13. stoljeća. Na tom položaju podignuta je nova crkva. U temeljima i zidovima ove crkve nađene su brojne antičke spolije. Zid ove građevine završava velikim kamenjem koje podsjeća na temelje lezene. Rubovi zidova nisu fino klesani, što bi se očekivalo od kasnoromaničke građevine pa je moguće da je crkva ipak podignuta prije sredine 13. stoljeća.³¹ U deambulatoriju nađen je dobro očuvan tabernakul na kojemu se nalazi križ poduprt krilima. Ovakav tabernakul odgovarao bi kasnoromaničkoj - ranogotičkoj crkvi. Do danas je, uzidano u današnju crkvu, nađeno mnoštvo ornamentiranih ulomaka kamenog predromaničkog crkvenog namještaja koji je bio iskorišten kao spolije. Između ostalog, nađeni su ulomci oltarnog ormara, ciborija, oltarnog stola, ambonske ploče, prozorskih okvira, vratnica, stupova, kapitela, itd.³² Brojni su ulomci ukrašeni trostrukim pletenom i floralnim motivima, a na ulomku oltarne pregrade daje se razaznati natpis „+SVMMME“ i on je datiran u 11. stoljeće.

Na mjestu ove građevine podignuta je kasnogotička, kasnije blago barokizirana crkva Majke Božje Gorske koju danas znamo. Zanimljivo je da su i jedna i druga crkva (kasnoromanička i ranogotička) zadržale glavnu apsidu na manje - više istome mjestu kao predromanička crkva. Ovo upućuje na dobro očuvani građevinski kontinuitet kroz stoljeća.³³

²⁹ Ibid., str. 351-353.

³⁰ Ibid., str. 354-356.

³¹ K., Filipec, 2010., str. 419.

³² Ibid., str. 419-420.

³³ Ibid., str.420.

2. TEORIJSKA OSNOVICA

2.1 Određivanje doživljene starosti

Unazad zadnjih par desetljeća sve se veća važnost pridaje analizi ljudskih ostataka s arheoloških nalazišta. Njihovom analizom mogu se dobiti važni podatci koji nam znatno pomažu pri stvaranju slike i statistike o ondašnjoj populaciji; moguće je dobiti uvid u zdravlje, prehranu, genetski odnos te mikroevoluciju, dob i spol osoba. Recentnijih godina sve je češća primjena i kemijskih analiza izotopa i elemenata kako bi se dobili što detaljniji podatci o istome, a posebice o prehrani i bolestima.³⁴ Preciznost informacija koja se može dobiti osteološkom analizom – bilo da je riječ o razlučivanju ljudskih od životinjskih ostataka, određivanja dobi ili spola osobe – prvenstveno je određeno stanjem očuvanosti osteološkog materijala. Stoga ih je važno na pravilan način sakupiti i dokumentirati.³⁵ Skelet odrasle osobe sadrži 206 kostiju razvijenih iz 806 osifikacijskih centara.³⁶ Osifikacijski centri važni su za određivanje dobi iz koštanog materijala. Bitno je identificirati kost u jednoj od ove tri faze; prva je faza nastanka osifikacijskog centra, druga je veličina i morfološki izgled centra te sraštanje istog s drugim osifikacijskim centrom. Važno je pritom imati na umu da ne prate sve kosti isti uzorak rasta i nastanka. Osifikacijski centri se formiraju tijekom cijelog razdoblja skeletnog razvoja.³⁷ Vrijeme sraštanja kosti, odnosno osifikacijskih centara, događa se kroz cijeli životni vijek osobe. Primjerice, kosti lubanje koje štite mozak i leđnu moždinu, posve se spajaju ili prenatalno ili za vrijeme ranog djetinjstva. Tijelo (*corpus vertebrae*) i lukovi kralješka (*arcus vertebrae*) također srastaju u ranome djetinjstvu. S druge strane, duge kosti su među zadnjima koje dosežu zrelost, što ima veze s odgođenim rastom mišića, posebice kod adolescentnih muškaraca. Zanimljivo je da duga kost, poput ključne kosti (*clavicula*) u svom medijalnom okrajku treba gotovo trideset godina za potpuno sraštanje.³⁸

Dob osoba određena osteološkim istraživanjima u ovome radu dijeljena je prema Martinu: infans I (do 7. godine), infans II (7 - 14), juvenilis (14 - 21), adultus I (21 - 29), adultus II (30 - 39), maturus I (40 - 49), maturus II (50 - 59) i senilis (iznad 60).³⁹

Najpreciznijom metodom određivanja dobi jedinke smatra se dentalna analiza. Prednost ove metode je, za razliku od ostatka skeleta, puno bolja očuvanost zuba nakon inhumacije.

³⁴ Jane E. Buikstra *Standards for Data Collection from Human Skeletal Remains*, 1994., str 1., dalje u tekstu: Jane E. Buikstra, 1994.

³⁵ S. Blau i Douglas H. Ubelaker *Handbook of Forensic Anthropology and Archaeology*, 2012., str. 3.

³⁶ Jane E. Buikstra, 1994., str. 5

³⁷ M. Schaefer, *Juvenile Osteology*, 2008., str. 14., kasnije Schefer, 2008.

³⁸ Ibid., str 15-16.

³⁹ R. Martin, *Lehrbuch der Anthropologie Zweite Auflage*, 1928., str. 580., dalje u tekstu: R. Martin, 1928.

Nadalje, razvoj i mliječnih i trajnih zubi može se proučavati kroz cijeli životni vijek osobe, počevši od embrionalnog razdoblja. Većina znanstvenika zapazila je kako je dentalna dob bliža kronološkoj dobi, odnosno, da su varijabilnosti u usporedbi sa skeletnom datacijom znatno manje. Ovo je potvrđeno i među arheološkim populacijama kojima je određivana starost.

Nicanje zubi započinje tijekom šestog tjedna *in utero*, a potpunu zrelost doživljavaju tijekom ranog odraslog života osobe. Dakle, glavni dio razvoja zubiju zbiva se kroz cijelo djetinjstvo i adolescenciju osobe – analiza dentalnih ostataka time je i najvjerodostojnija metoda određivanja starosti kod skeletnih ostataka maloljetnika.

Prilikom određivanja dobi jedinki u trenutku smrti najčešće se prvo opisuje morfološki izgled i status ostataka. Kod analize skeletnih ostataka odraslih osoba većina se metoda temelji na promatranju degenerativnih promjena na spojnim površinama poput stidne simfize (*symphysis pubis*), uškaste površine crijevne kosti (*facies auricularis*) i šavova lubanje. Razlikujemo biološku i kronološku dob skeleta. Biološkom dobi ili bolje rečeno, statusom, smatraju se sve izmjene na skeletu nastale neprestanom izlaganju biomehaničkom stresu, rastu, pregradnji kostiju i bolestima kroz čitav život osobe. S druge strane, kronološkom dobi smatra se dob prikazana u godinama, ona koja nam je upisana u dokumentima dok je biološka starost starost na razini stanice. Morfološki parametri skeleta odražavat će kronološku dob samo indirektno i nepotpuno.⁴⁰

Ako je očuvana, za određivanje starosti skeleta, najbolje je pregledati klinastu kost (*os sphenoidale*). Utvrđeno je da će ju do 95% osoba imati u potpunosti sraštreu između 20 i 25 godine života. Stupanj sraštenosti drugih šavova lubanje znatnije odstupa ovisno o populaciji i spolu te se stoga koristi kao sekundarna metoda određivanja doživljene starosti.⁴¹

U slučaju da zubi nisu sačuvani ili epifize vidljive, za procjenu starosti može se koristiti i izgled dijafize dugih kostiju. Iako ova metoda nije najpreciznija, uspoređivanje dijafize s bazom podataka (npr. Ubelaker, 1989.) može nam dati okvirnu dob osobe u trenutku smrti.⁴²

Sraštanje epifiza događa se progresivno kroz cijeli život osobe. Kako je već spomenuto, sraštanje epifize može ovisiti o spolu i dobi (u žena počinje ranije nego muškaraca). Do dvadeset i osme godine života, u pravilu bi sve epifize trebale biti potpuno sraštene.⁴³

⁴⁰ K. E. Latham, J.M. Finnegan, S. Rhine, *Age Estimation of the Human Skeleton*, 2010., str. 80.

⁴¹ White i Folkens, 2005., str. 369-371.

⁴² Ibid., str. 373.

⁴³ Ibid., str. 373-374.

Jedan od najkorištenijih pokazatelja za procjenu starosti osobe u trenutku smrti na temelju koštanih ostataka su promjene na stidnoj simfizi. Površina stidne simfize kod mladih osoba izrazito je hrapava i gruba, prošarana zrakasto postavljenim horizontalnim grebenima. S godinama, grebeni postaju sve plići i do trideset i pete godine postanu obrubljeni rubom. Nakon te godine uslijedit će napredujuća erozija i propadanje površine.⁴⁴ Često dolazi do stvaranja osteofita što uzrokuje nepravilne modifikacije rubova.⁴⁵ Još je 1920. godine Todd odredio četiri glavne točke za određivanje starosti; ventralni i dorzalni rub te gornji i donji dio simfize. Prepoznao je deset stadija koji se mogu odrediti ovom metodom, počevši od 18/19 pa do 50+ godina starosti koje je povezo s tri stadija promjena vidljivih na stidnoj simfizi.⁴⁶ Danas se najčešće koristi podjela po Suchey i Brooks koji su Toddovu podjelu razvrstali u šest faza za svaki spol. Za svaku je fazu određena prosječna dob i uz svaku se veže raniji i kasniji stadij.⁴⁷

Porod može ostaviti vidljive tragove na kostima zdjelice. Nastaje podužno žljebasto udubljenje (*sulcus preauricularis*), koje s dorzalne strane prati rub uškaste površine crijevne kosti (*os coxae*). Ovo nije najtočnija metoda – do 20% nerodilja će također imati takve pojave na zdjelici. Također je moguće da blaža udubljenja na zdjelici nastala porodom posve nestanu tijekom života.⁴⁸

Iako promjene koje bi mogle pomoći pri određivanju dobi nisu toliko vidljive kao na stidnoj simfizi, promatra se i sakropelvikalna površina (*facies sacropelvica*) crijevne kosti, pri čemu se posebno ističe uškasta površina (*facies auricularis*). Prednost je što je često dobro očuvana u arheološkom koštanom materijalu. Izmjene na površini uškaste površine (naboranost, ispruganost, granulacija, mikro i/ili makroporoznost) te promjene na apexu i u području retoauriklarne površine koriste se za određivanje dobi.⁴⁹ Kod mladih osoba (par godina nakon sraštanja kranijalnih šavova), uškasta površina će biti fine granulacije, prošarana transverznim valovima. Površina će nalikovati subhondralnoj kosti s epifizom koja još nije srasla. S početkom adolescencije, sakroilijakalni zglobovi se mijenja; granulacija površine postaje grublja, valovita površina i strije su vidno smanjene do te mjere da se transverzne linije posve gube i javlja se mikroporoznost. U kasnijim stadijima života, nakon pedesetih godina, površina postaje vidno gušća i neorganizirana, a mikroporoznost je sve izraženija. Kod

⁴⁴ Ibid., str. 374.

⁴⁵ R.Bindel, *Analytische Sterbealtersbestimmung von Skelettfunden Möglichkeiten und Grenzen bei der Bearbeitung von historischem und rezentem Skelettmaterial*, 2008., str. 21. (dalje u tekstu Bindel, 2008.)

⁴⁶ White i Folkens, 2005, str. 374.

⁴⁷ Klepinger, 2005., str. 54-55.

⁴⁸ Ibid., str. 380.

⁴⁹ Bindel, str. 22.-23.

šezdeset/sedamdesetogodišnjaka, izražene su i mikro i makroporoznost i izgubljeni su svi tragovi transverzne organizacije. Ovom metodom starost osobe se dijeli u osam kategorija. Međutim valja imati na umu da i kod ove metode postoji varijabilnost te da ju treba koristiti uz druge metode prilikom određivanja dobi.⁵⁰

Iako su rebra (*costa*) često lošije sačuvana na arheološkim nalazištima, utvrđeno je da morfološki znakovi na sterno - kostalnom zglobu četvrtog i petog rebra korespondiraju s dobi, ali variraju sa spolom. Najjasnije izmjene vidljive su na rubovima i udubljenjima rebra. Kod mlađih osoba rubovi su glatki i zaobljeni, krajevi su pravilno nazubljeni, a udubljenje je plitko. Tokom odrasle životne dobi nazubljenja postaju pravilno glatka i počinju tvoriti luk, a u starosti, rubovi će biti nepravilni, luk preuzima „u“ oblik, a udubljenja su sve dublja i u njima se može javiti erozija. Na nepravilnim rubovima mogu niknuti koštane izbočine, posebno na superiornim i inferiornim rubovima. Kraj rebra tada može poprimiti oblik rakovih kliješta. Metodu su uveli Işcan et al (1985.) za svaki spol po osam stadija razvoja prsnog okrajka rebra.⁵¹

2.2 Određivanje spola

Često dolazi do zabune između termina „spol“ i „rod“. Razlika među ova dva pojma odnosi se na biološku stvarnost i društvenu skupinu. Na temelju osteološkog materijala možemo utvrditi jedino biološki spol osobe.⁵² Prilikom određivanja spola odraslih osoba u obzir se uvijek moraju uzeti etničko podrijetlo, mogući fizički rad te spolni dimorfizam. Prilikom određivanja spola za analizu se najviše koriste kosti lubanje, zdjelice i duge kosti. Za skelete maloljetnika spol se u arheologiji gotovo nikada ne određuje jer ne pridonosi rezultatima paleodemografije.⁵³ Sukladno s time, morfološke karakteristike zdjelice primarno se koriste za određivanje spola, a kosti lubanje sekundarno – spolni dimorfizam opažen na kostima zdjelice gotovo nikada nije poseban određenoj populaciji, što ne vrijedi za kosti lubanje. Razlog tome je što na robusnost lubanje, koja je muška značajka, mogu utjecati radne aktivnosti (primjerice nošenje teških predmeta na glavi) koje su stopljene s kulturom nekih populacija. Osim morfoloških karakteristika, metrička se analiza također može koristiti za

⁵⁰ White i Folkens, 2005., str. 380-381.

⁵¹ N.R. Langley, M.T.A. Tersigni-Tarrant, *Forensic Anthropology: A Comprehensive Introduction Second Edition*, 2017., str. 187. (dalje u tekstu: Langley i Tersigni-Tarrant, 2017.)

⁵² Ibid., str.144.

⁵³ C. Maurer *Morphologische und molekularbiologische Geschlechtsbestimmung von Individuen mit Knochenfrakturen einer Skelettserie des 15. – 18. Jahrhunderts aus Süddeutschland (Rain am Lech)*, 2006., str. 18.

određivanje spola, no za ovu se metodu mora uzeti u obzir razlika spolnog dimorfizma ovisno o populaciji.⁵⁴

Kosti bočne kosti (*os coxae*) adolescenata koje imaju izrazito ženske karakteristike sa sigurnošću mogu biti određene kao ženske. Ako joj nedostaju takve karakteristike, teško je odrediti radi li se o zdjelici muške ili ženske osobe čije kosti još nisu dosegle odrasle proporcije. Za određivanje spola najviše se ističe pubična ili stidna kost (*os pubis*) odnosno oblik *incisura ischiadica major* i prisutnost luka na uškstoj površini (*facies auricularis*).⁵⁵ Ulaz u zdjelicu muškaraca znatno je sužen promontorijem križne kosti (*os sacrum*) dok je u žena prilično ovalan. U muškaraca grane preponske kosti tvore pravi kut (*angulus subpubicus*), a u žena luk (*arcus pubicus*). Lateralni je dio zdjelice u muškaraca uvijeniji i uži. U žena je najveći promjer zastrtog otvora (*foramen obturatum*) u poprečnoj, a u muškaraca u okomitoj ravnini.⁵⁶ Osim toga, ženska križna kost i zdjelica vidno su manje i gracilnije od muških. Dijelovi (primjerice gornja grana preponske kosti (*ramus superior ossis pubis*)) ženske pubične kosti u pravilu su dužji od muških te je kut (*angulus ossis pubis*) određen dvjema granama preponske kosti kod žena veći nego kod muškaraca. Acetabulum je u pravilu veći kod muškaraca.⁵⁷

Kosti lubanje također se koriste za određivanje spola osobe. Međutim, radi izraženog spolnog dimorfizma unutar populacije, može biti teže sa sigurnošću odrediti spol koristeći samo ovu metodu. Primjerice, najizbočenija točka vanjske okcipitalne izbočine (*crista occipitalis externa*) karakteristična je za mušku lubanju, no može se javljati i na ženskima. U pravilu, muška je lubanja potomaka Europljana znatno robusnija od ženske. Tako će mušku lubanju opisati izraženiji, robusniji supraorbitalni grebeni (*arcus superciliaris*), glabelarna regija (*glabella*), temporalna linija (*frontotempolare*) te već spomenuto nuhalno područje zatiljne kosti na kojemu su kod muškaraca izražene gornja i donja nuhalna linija (*linea nuchalis suprema et inferior*) te se okomito na njima nalazi vanjski zatiljni greben (*crista occipitalis externa*). Kod muške se lubanje opaža i veće, šire nepce (*palatum osseum*), kvadratičaste očnice (*orbita*), veći i izraženiji sisati izdanak (*processus mastoideus*), izraženiji sinusi (*sinus frontalis*) te zatiljne kondile (*condylus occipitalis*). Vidljive su i razlike pri usporedbi muške i ženske donje čeljusti (*mandibula*) – muška donja čeljust u pravilu je kvadratičnija, ima gonijalnu everziju i deblju mandibularnu granu (*ramus mandibulae*) te jače izraženija hvatišta

⁵⁴ E. Nikita, A. Karligkioti, *Basic Guidelines for The Excavation and Study of Human Skeletal Remains*, 2019., str. 21-23. (dalje u tekstu: Nikita i Karligkioti, 2019.)

⁵⁵ Jane E. Buikstra, 1994., str. 16-18.

⁵⁶ Sobotta, *Atlas anatomije čovjeka Svezak 2 Trup, unutarnji organi, donji ud*, 1989., str. 268.

⁵⁷ White i Folkens, 2005., str. 392-394.

žvačnih mišića. Određivanje spola na temelju lubanje nije najpreciznije, stoga se preporuča, ako je moguće, pri određivanju spola koristiti i kosti zdjelice.⁵⁸

Spol se može odrediti i proučavanjem dugih kostiju skeleta, odnosno morfometrijskim analizama. Za određivanje spola najčešće se mjeri poprečni polumjer glave nadlaktične i natkoljениčne kosti (*caput humerus et caput femoris*). U obzir se, kao i sa svim gore navedenim metodama, mora uzeti postojanje spolnog dimorfizma unutar populacije.⁵⁹ Na natkoljениčnoj kosti postoji 9 metrijskih karakteristika (transverzalni i sagitalni promjer središta dijafize, opseg središta dijafize, najveća duljina, duljina natkoljениčne kosti u prirodnom položaju, masa, vertikalni promjer glave natkoljениčne kosti te transverzalni ili sagitalni promjer glave natkoljениčne kosti) koje mogu pomoći pri određivanju spola, a na ramenoj kosti 6 (najveća duljina, najmanji opseg dijafize, opseg glave ramene kosti, masa, najveći sagitalni ili vertikalni promjer glave ramene kosti, najveći transverzalni promjer glave ramene kosti).⁶⁰ Rogers (1999.) je definirao sustav za odredbu spolnog dimorfizma na osnovi obilježja distalnog humerusa. Ispituje se oblik udubine lakatne jamice (*fossa olecrani*), kut medijalnog epikondila (*epicondylus medialis*), stupanj suženosti valjka (*trochlea humeri*) te asimetrija. Zaključeno je da ženski skeleti imaju ovalniju palčanu jamicu, zakošeniji medijalni epikondil i valjak je simetričniji i uži od muških.⁶¹

Natkoljениčna kost je jedna od kosti za koju je najvjerojatnije da će biti očuvana i nađena na arheološkom nalazištu. Najbolji način za određivanje spola pomoću ove kosti je mjerenje opsega glave natkoljениčne kosti (*caput femoris*) s time da je 44 mm prosječna vrijednost. U slučaju oštećenja, može se mjeriti i opseg na sredini dijafize natkoljениčne kosti, pri čemu će rezultat manji od 85 mm uglavnom ukazivati na osobu ženskog spola.⁶²

⁵⁸ White i Folkens, 2005., str. 386-387.)

⁵⁹ A. Zamora, A. Menéndez Garmendía, F. Ruiz-Velasco, G. Sánchez-Mejorada, L. Márquez-Morfin, J.A. Gómez-Valdés *Sex estimation using humeral and femoral head diameters in contemporary and Prehispanic Mexican populations*, 2021.

⁶⁰ M. ČERNÝ and ST. KOMENDA, *Geshlechtsbestimmung von Humerus und Femur mit Hilfe der Diskriminantanalyse* 1976., str. 68.

⁶¹ Langley i Tersigni-Tarrant, 2017., str. 152.

⁶² Klepinger, 2005., str. 33-34.

3. MATERIJAL

3.1 Materijal

Osteološki ostatci analizirani u ovome radu otkriveni su tokom terenskog istraživanja 2018. godine. Istraživanje je vodio prof. dr. sc. Krešimir Filipec s Odsjeka za arheologiju Filozofskog fakulteta Sveučilišta u Zagrebu. Lokalitet je smješten na groblju kraj svetišta Majke Božje Gorske u Loboru. Obradeni su skeletni ostatci iz 24 groba i dvije nakupine organskog materijala. Grobovi su u smjeru sjeverozapad – sjeveroistok, uz blaga odstupanja.

Uz neke grobove nađeno su i prilozi, većinom metalni, a među njima se ističu brončane S-karičice (G-992, G-993, G-994, G-G-1003, G-1010), brončani linić (G-1009), brončana tordirana karičica (G-994), željezna zakovica (G-994), srebrna S - karika (G-1006), ulomak željeznog predmeta (ispod G-996), par trojagodnih naušnica (G-1010), brončani prsten (G-1013), brončana O - karičica (G-1013). U G-997 nađene su i dvije željezne strelice, jedna pored lopatice i jedna pored zdjelice skeleta.

Ovisno o stupnju očuvanosti materijala, svakom skeletu određeni su dob, spol i visina standardnim antropološkim metodama. Zabilježene su degenerativne promjene kao posljedica patoloških promjena ili habitualne aktivnosti. Materijal je pregledan i dokumentiran u prostorijama Ureda za forenzične znanosti Sveučilišta u Zagrebu, a pohranjen je u depou Odsjeka za arheologiju Filozofskog fakulteta Sveučilišta u Zagrebu.

3.2 Metode određivanja starosti

Morfološke karakteristike kostura uspoređuju se s morfološkim karakteristikama kostura poznate starosti kako bi se doživljena dob u trenutku smrti mogla odrediti. Doživljena starost na kostima djece i adolescenata prvenstveno se određuje prema duljini dugih kostiju, stupnju sraštenosti epifiza i razvoju zuba. Najpreciznija metoda za djecu do 10 godina bi bila određivanje doživljene starosti prema analizi zubala. Promatra se stupanj kalcifikacije i nicanja zubiju.⁶³ Dječje čeljusti su u ovome radu uspoređene s Ubelakerovom referentnom tablicom. Doživljena starost maloljetnika podjeljena je prema Szylvássyju u tri kategorije: *infans I.*, *infans II.* i *juvenilis*. *Infans I.* završava izbijanjem prvog kutnjaka što se otprilike događa sa sedam godina. *Infans II.* završava izbijanjem drugog trajnog kutnjaka, što je otprilike sa četrnaest godina. *Juvenilis* završava sraštanjem klinaste kosti sa zatiljnom kosti,

⁶³ Dušan Zečević i suradnici, *Sudska medicina i dentologija*, 2004., str. 198.-199.

oko 22 navršene godine.⁶⁴ U ovome radu obrađen je jedan dječji kostur (G-990) i dob je određena metričkom analizom. Mjerena je duljina dugih kostiju (natkoljencična, goljencična i ramena kost) te su mjere uspoređene s referentnom tablicom (Schaefer et al.).

Za određivanje starosti odraslih osoba primarno je promatran stupanj degenerativnih promjena na stidnoj simfizi prema Suchey i Brooks i na uškastoj površini bočne kosti prema Lovejoy et al. Promatran je stupanj trošenosti zubiju ukoliko je dentalni niz bio očuvan te je doživljena starost određena prema Milesu. Kao sekundarni pokazatelj starosti promatrana je i sraštenost lubanjskih šavova te epifiza dugih kostiju. U obzir je uzet i izgled kralježaka, odnosno moguća prisutnost osteofita kod osoba koje su navršile više od 30 godina.

3.3 Metode određivanja spola

Za određivanje spola osoba korišteni su formulari Ureda za forenzične znanosti Sveučilišta u Zagrebu. Promatrano je dvadeset i šest spolnih značajki na kostima lubanje i zdjelice. Značajke su bodovane od 1 do 3 ovisno o preciznosti iste prilikom odredbe spola.

3.4 Dentalna analiza

Zubi spadaju u facijalno dentalni kompleks koji se još naziva i *splanchnocranium* i njegov primarni zadatak je žvakanje hrane, sekundarni disanje, govor, miris i sluh. Ovaj kompleks sačinjavaju tri vrste tkiva – koštano, meko i zubno tkivo. Zubnome tkivu pripada caklina (*enamelum*), dentin (*dentin*), cement (*cementum*), srž (*pulpa*) i desni (*gingiva*).⁶⁵ Važnost dentina leži u njihovoj otpornosti na razne kemijske i fizičke destruktivne procese što im omogućuje vrlo dobru očuvanost nakon smrti osobe. Također, daju uvid u dijetu i zdravlje te se mogu koristiti prilikom određivanja dobi.⁶⁶ U ovome radu, prilikom određivanja dobi, promatran je stupanj trošenosti zubiju prema Milesu. Stanje grizne plohe kutnjaka uspoređeno je s referentnom tablicom i fotografijama iz Milesovog rada *The Dentition in the Assessment of Individual Age in Skeletal Material* iz 1963. godine.

3.5 Određivanje visine

Prilikom određivanja visine koriste se ili anatomska ili matematička metoda. Za korištenje anatomske metode potrebno je izmjeriti kostur sve od tarzalnih kostiju do kraniuma, zbrojiti

⁶⁴ B. Kraus, *Befund Kind – Überlegung zu archäologischen und anthropologischen Untersuchungen an Kinderbestattungen*, 2006., str. 24.-28.

⁶⁵ N. R. Langley, M. T. A. Tersigni – Tarrant, *Forensic Anthropology A Comprehensive Introduction Second Edition*, 2017., str. 112.-114., dalje u tekstu: Langley i Tersigni – Tarrant, 2017.

⁶⁶ T.D. White, M. T. Black, P. A. Folkens, *Human Osteology 3rd Edition*, 2012., str. 101.

dobiveni rezultat i dodati faktor korekcija za meko tkivo koje nedostaje. Radi slabije očuvanosti osteološkog materijala nekih kostura u ovome je radu korištena matematička metoda koja se oslanja na duljinu određene duge kosti (u ovom slučaju natkoljениčne kosti (*femur*)).⁶⁷ Za određivanje visine kod muškaraca korištena je Pearsonova regresijska formula $visina = 81,306 + 1,880 \times femur$, a kod žena $visina = 72,844 + 1,945 \times femur$.⁶⁸

⁶⁷ Nikita i Karligkioti, 2019., str. 73.

⁶⁸ R. Martin, 1928., str. 1070-1071.

4. REZULTATI

Grob 990.

Spol: nije određen

Doživljena starost: dijete od oko 3 godine (*infans I.*)

Stupanj očuvanosti: srednji



Slika 7: G-990, prikaz očuvanih koštanih elemenata djeteta starosti od oko 3 godine, Lobar, crkva Majke Božje Gorske, Schmidt, 2023.

Uz dječji skelet nađena su oba prva sjekutića (I₁) donje čeljusti odrasle osobe i fragmentirane duge kosti svinje (*Sus scrofa sp.*)

Starost

Mjerenjem dijafiza dugih kostiju nadlaktice, natkoljenice i potkoljenice (humerus = 11,90 cm, femur = 14 cm i tibia = 12 cm) određena je starost djeteta. Duljine su uspoređene s referentnom tablicom (Schaefer et al) i odgovaraju djetetu starosti od 3 godine.

Morfološki opis dentalnog materijala

Na donjoj čeljusti bilateralno očuvan je dentalni niz lijevo od drugog sjekutića do drugog pretkutnjaka (I₂-P₂), u alveolama na obje strane su vidljivi i prvi sjekutić i prvi kutnjak (I₁ i M₁). Na gornjoj lijevoj čeljusti očuvan je niz od prvog sjekutića do drugog pretkutnjaka (I₁-P₂) i u zapuni je vidljiv prvi kutnjak (M₁). Na desnoj gornjoj čeljusti su očuvani prvi sjekutić (I₁) te prvi i drugi pretkutnjak i prvi kutnjak (P₁-P₂, M₁). Stanje zubala uspoređeno je s Ubelakerovom referentnom tablicom i odgovara osobi doživljene starosti od oko 3 godine.

Patološke promjene

Opažena je poroznost na superiornom dijelu obje očnice.

Dijagnoza: *cribra orbitalia* I. stupanj

Grob 991.

Spol: ženski

Doživljena starost: 40 – 45 godina (*maturus I*)

Stupanj očuvanosti: srednji



Slika 8: G-991, prikaz očuvanih koštanih elemenata ženske osobe, doživljene starosti 40-45 godina, Lobar, crkva Majke Božje Gorske, Schmidt, 2023.

Spol

Za određivanje spola promatrano je petnaest spolnih znakova od kojih se dvanaest nalazi na kostima lubanje, dva na kostima zdjelice i jedan na natkoljениčnoj kosti. Mjerena je i dužina gležnajske kosti i iznosi 48,99 mm što upućuje na osobu ženskog spola (Martin).

Stupanj seksualizacije iznosi - 0,68 (*femininum*).

Starost

Doživljena starost osobe je između 40 i 45 godina. Analizirane su promjena na uškastom žlijebu (transverzalne strije i dalje blago prisutne, na površini je prisutna gruba granulacija i zgušnjavanje). Stupanj trošenosti krune zuba odgovara određenoj starosti osobe. Na tijelima slabinskih i prsnih kralješaka vidljivi su osteofiti što također upućuje na starost osobe.

Visina

Prema Pearsonovoj regresijskoj formuli za određivanje visine prema duljini natkoljениčne kosti, visina ove osobe je 153,94 cm.

Dentalna analiza

Na lijevoj strani donje čeljusti očuvan je dentalni niz od prvog do drugog sjekutića (I₁-I₂), alveola očajnika (C) je prazna, niz se nastavlja od prvog pretkutnjaka do drugog kutnjaka (P₁-M₂), s time da je na P₁ vidljiv karijes trećeg stupnja. Na desnoj strani su očuvani prvi pretkutnjak (P₁) te drugi i treći kutnjak (M₂ i M₃). Na gornjoj lijevoj čeljusti očuvani su prvi sjekutić, drugi pretkutnjak i prvi kutnjak (I₁, P₂ i M₁), a na desnoj prvi sjekutić, drugi pretkutnjak i drugi kutnjak (P₁, P₂ i M₂). Dijagnoza je karijes 4 stupnja na P₁. Trošenost zuba prema Milesu upućuje na starost između 40 i 50 godina.

Patološke promjene

Na rubovima tijela slabinskih (L2 – L5) (Slika 30) i prsnih (T11 – T14) kralježaka vidljivi su osteofiti

Dijagnoza: osteoartritis

Na lijevoj gležanjskoj kosti vidljivo je zadebljanje, calus, odnosno zaliječeni lom .

Dijagnoza: *fractura in stadio sanationem*

Znakovi radne aktivnosti

Na anteriornoj površini distalnog zavšetka lijeve goljениčne kosti vidljive su površine pregibanja što upućuje na površinu čučanja.

Grob 992.

Spol: muški

Doživljena starost: 50-55 godina (*maturus II*)

Stupanj očuvanosti: visok

U grobu su nađene kosti koje pripadaju trima osobama. Kostur osobe A visoke je očuvanosti, a pronađena je i dječja donja čeljust (osoba B) te lubanja osobe C kojoj spol nije bilo moguće odrediti.



Slika 9: G-992, prikaz očuvanih koštanih elemenata muške osobe, doživljene starosti 50-55 godina, Lobar, crkva Majke Božje Gorske, Schmidt, 2023.

Spol

Za određivanje spola promatrana su dvadeset i dva spolna znaka od kojih se jedanaest nalazi na kostima lubanje, devet na kostima zdjelice i dva na natkoljениčnoj kosti. Mjerena je i duljina gležnajske kosti i iznosi 55,79 mm što upućuje na osobu ženskog spola (Martin).

Stupanj seksualizacije iznosi +1,34 (*hipermasculinum*).

Starost

Doživljena starost osobe je između 50 i 55 godina. Analizirane su promjene na stidnoj simfizi prema Suchey i Brooks (peti kasni stadij) i promjene na uškastoj površini (nema linija, površina blago nepravilna, prošarana rezidualnom granulacijom). Lamboidni šav je srašten. Zanimljivo je da prvi i drugi kralješci (S_1 i S_2) križne kosti nisu u potpunosti srasli (Slika 32).

Visina

Prema Pearsonovoj regresijskoj za određivanje visine prema najvećoj dužini natkoljениčne kosti, visina ove osobe je 168,16 cm.

Dentalna analiza

Na donjoj čeljusti očuvan je dentalni niz lijevo od prvog sjekutića do drugog pretkutnjaka (I₂-P₂), alveola prvog kutnjaka (M₁) je u potpunosti zatvorena što upućuje na zaživotni gubitak zuba. Sačuvani su drugi i treći kutnjak (M₂ i M₃). Na nizu I₂-P₁ vidljive naslage zubnog kamenca. Na donjoj čeljusti desno očuvan je niz od prvog sjekutića do prvog kutnjaka (I₁-M₁), prisutne naslage kamenca na nizu I₁-P₂, alveole M₂ i M₃ u potpunosti zatvorene što upućuje na zaživotni gubitak zuba. Na lijevoj gornjoj čeljusti očuvan je niz od prvog sjekutića do prvog kutnjaka (I₁-M₁). Prisutna je fenestracija na nizu I₁-P₁ i na M₁. Na desnoj je čeljusti očuvan dentalni niz od prvog sjekutića do prvog pretkutnjaka (I₁-P₁), prisutna je fenestracija na C i P₁. Trošenost zuba upućuje na starost između 50 i 60 godina prema Milesu.

Patološke promjene

Na rubovima desnog i lijevog ivera vidljive su nazubljene koštane izrasline - osteofiti.

Dijagnoza: osteoartritis

Znakovi radne aktivnosti

Na lateralnom rubu desnog prvog članka prsta srednjeg reda šake vidljiva su izuzetno jako izražena hvatišta sveze mišića pregibača na površini dlana što upućuje na hipertrofiju mišića pregibača dlana.

Napomena: uočena je rupica na distalnom dijelu prsne kosti (Slika 31)

Grob 993.

Spol: muški

Doživljena starost: 40-50 godina (*maturus I*)

Stupanj očuvanosti: nizak

Skelet je izrazito fragmentiran.



Slika 10: G-993, prikaz očuvanih koštanih elemenata muške osobe, doživljene starosti 40-50 godina, Lobar, crkva Majke Božje Gorske, Schmidt, 2023.

Spol

Očuvana su samo tri spolna znaka od kojih se jedan nalazi na kostima lubanje i dva na natkoljениčnoj kosti.

Stupanj seksualizacije iznosi +1,25 (*masculinum*)

Starost

Doživljena starost osobe je između 40 i 50 godina. Starost je određena prema izgledu cjelokupnog skeleta. Na tijelima vratnih kralježaka vidljivi su osreofiti što također upućuje na starost osobe.

Patološke promjene

Na tijelima vratnih kralježaka (C3-C6) vidljivi su osteofit. (Slika 33)

Dijagnoza: osteoartritis

Grob 994.

Spol: muški

Doživljena starost: približno 20 godina (*juvenilis*)

Stupanj očuvanosti: nizak



Slika 11: G-994, prikaz očuvanih koštanih elemenata muške osobe, doživljene starosti oko 20 godina, Lobor, crkva Majke Božje Gorske, Schmidt, 2023.

Spol

Za određivanje spola promatrano je deset spolnih znakova. Osam ih je opaženo na kostima lubanje, jedan na kostima zdjelice i jedan na natkoljениčnoj kosti.

Stupanj seksualizacije iznosi -0,28 (*indifferent*).

Starost

Doživljena starost osobe je oko 20 godina. Analizirane su promjene opažene na uškastoj površini (blago valovita površina bez poroznosti s fino zrnatom teksturom). Na glavi nadlaktične kosti vidljive su epifizne linije sraštanja i lamboidni šav je otvoren. Dentalna analiza upućuje na veću starost.

Dentalna analiza

Na donjoj čeljusti lijevo je očuvan dentalni niz od prvog pretkutnjaka do prvog kutnjaka (P₁-M₁). Desno je očuvan niz od ocnjaka do trećeg kutnjaka (C-M₃), a na drugom kutnjaku (M₂) vidljiv je karijes trećeg stupnja. Na lijevoj gornjoj čeljusti očuvan je niz od ocnjaka do trećeg

kutnjaka (C-M₃), a na desnoj od prvog pretkutnjaka do drugog kutnjaka (P₁- M₂). Prema trošenosti zuba, prema Milesu, starost osobe je između 20 i 30 godina.

Grob 995.

Spol: muški

Doživljena starost: 25-29 godina (*adultus I*)

Stupanj očuvanosti: srednji



Slika 12: G-995, prikaz očuvanih koštanih elemenata muške osobe, doživljene starosti 25-29 godina, Lobar, crkva Majke Božje Gorske, Schmidt, 2023.

Spol

Za određivanje spola promatrano je petnaest spolnih znakova. Sedam ih se nalazi na kostima lubanje, šest na kostima zdjelice i dva na natkoljениčnoj kosti.

Stupanj seksualizacije iznosi +1 (*masculinum*).

Starost

Doživljena starost osobe je između 25 i 30 godina. Analizirane su promjene na uškastom žlijebu (na površini su još uvijek vidljivi valovi i strije, pojavljuje se blaga granulacija). Lamboidni šav je nestrašten.

Visina

Prema Pearsonovoj regresijskoj formuli za određivanje visine prema duljini natkoljениčne kosti, visina ove osobe je 166,28 cm.

Dentalna analiza

Na donjoj čeljusti lijevo je očuvan dentalni niz od prvog sjekutića do drugog pretkutnjaka (I₁-P₂), alveola prvog kutnjaka (M₁) je prazna i niz se nastavlja od drugog do trećeg kutnjaka (M₂-M₃). Desno je očuvan cijeli zubni niz, od prvog sjekutića do trećeg kutnjaka (I₁-M₃). Na P₁ vidljiva je naslaga zubnog kamenca (Slika 34). Trošenost zubiju, prema Milesu, upućuje na starost od oko 30 godina.

Patološke promjene

Na rubovima tijela slabinskih (L4 – L5) kralježaka vidljivi su osteofiti.

Dijagnoza: osteoartritis

Na anteriornoj površini obje goljenične kosti vidljivi paralelni, kratki, uskoi utori, hrapavi na dodir (Slika 35).

Dijagnoza: zaliječeni periostitis

Grob 996.

Spol: muški

Doživljena starost: *juvenilis*

Stupanj očuvanosti: nizak



Slika 13: G-996, prikaz očuvanih koštanih elemenata muške osobe, *juvenilis*, Lobar, crkva Majke Božje Gorske, Schmidt, 2023.

Spol

Spol je određen prema jednom spolnom znaku koji se nalazi na natkoljениčnoj kosti. Mjeren je i opseg natkoljениčne kosti koji iznosi 92 mm i upućuje na skelet muške osobe (Martin).

Stupanj seksualizacije iznosi +2 (*hipermasculinum*)

Starost

Zbog slabe očuvanosti nije bilo moguće precizno odrediti starost. Zanimljivo je da su linije sraštanja na proksimalnim i distalnim epifizama natkoljениčne i goljениčne kosti posve otvorene.

Visina

Prema Pearsonovoj regresijskoj formuli za određivanje visine prema duljini natkoljениčne kosti, visina osobe je 163,46 cm.

Napomena: Potpuno otvorene linije sraštanja na proksimalnim i distalnim epifizama desne i lijeve goljениčne i natkoljениčne kosti (Slika 36).

Grob 997.

Spol: muški

Doživljena starost: 30-35 godina (*adultus II*)

Stupanj očuvanosti: visok

Skelet je dobre očuvanosti. Pored lijeve lopatice i zdjelice nađene su metalne strijelice. Opažena perforacija prsne kosti.



Slika 14: G-997, prikaz očuvanih koštanih elemenata muške osobe, doživljene starosti 30-35 godina, Lobar, crkva Majke Božje Gorske, Schmidt, 2023.

Spol

Za određivanje spola promatrano je šesnaest spolnih znakova od kojih se devet nalazi na kostima lubanje, pet na kostima zdjelice i dva na natkoljениčnoj kosti.

Stupanj seksualizacije iznosi +1,29 (*hipermasculinum*).

Starost

Doživljena starost osobe je između 30 i 35 godina. Promatran je izgled uškaste površine (strije još uvijek blago vidljive, površina grublje zrnasta, opažena mikroporoznost) te trošenost zubiju i izgled tijela kralježaka.

Visina

Prema Pearsonovoj regresijskoj formuli za određivanje visine prema duljini natkoljениčne kosti, visina ove osobe je 176,62 cm.

Dentalna analiza

Na donjoj čeljusti lijevo očuvan je dentalni niz od prvog sjekutića do drugog pretkutnjaka (I₁-P₂), alveola prvog kutnjaka (M₁) je prazna, a niz se nastavlja od drugog do trećeg kutnjaka (M₂-M₃). Desno je očuvan niz od prvog sjekutića do drugog pretkutnjaka (I₁-P₂), alveola prvog kutnjaka (M₁) je prazna i niz se nastavlja od drugog do trećeg kutnjaka (M₂-M₃). Na lijevoj gornjoj čeljusti očuvan čitav zubni niz od prvog sjekutića do trećeg kutnjaka (I₁-M₃), a na desnoj su očuvani samo prvi i treći kutnjak (M₁ i M₃). Ostatak zubiju nedostaje postmortalno. Trošenost zuba, prema Milesu, upućuje na starost između 30 i 40 godina.

Patološke promjene

Uočene promjene na prsnim kralješcima (T3-T10) u vidu blagih ulegnuća i poroznosti na tijelima kralježaka.

Dijagnoza: Schmorlova hernija

Na unutarnjoj strani čeone kosti uočena je poroznost.

Dijagnoza: *cribra orbitalia* I. stupanj

Na prvom članku palca desnog pešća vide se lezije i otvor koji je zaživotno nastao oštrim predmetom.

Dijagnoza: lezija nastala zbog reza

Znakovi radne aktivnosti

Površinaje prisutna na anteriornom djelu vrata desne natkoljениčne kosti, medijalno, što upućuje na Allenovu površinu.

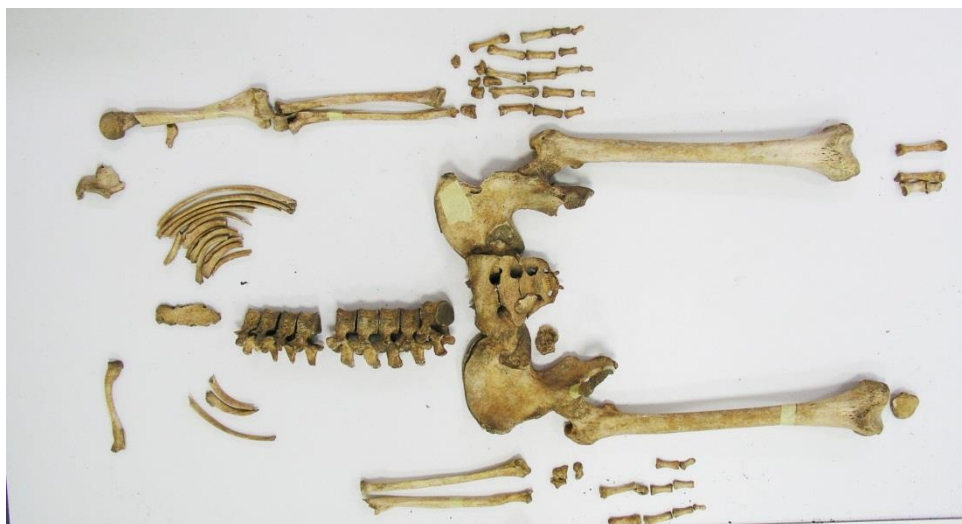Na supero-lateralnom rubu ivera vidljiv je polumjesečasti usjek što upućuje na Messerijev iver.

Grob 998.

Spol: muški

Doživljena starost: 17-19 godina (*juvenilis*)

Stupanj očuvanosti: srednji



Slika 15: G-998, prikaz očuvanih koštanih elemenata muške osobe, doživljene starosti 35-40 godina, Lobar, crkva Majke Božje Gorske, Schmidt, 2023.

Spol

Za određivanje spola promatrano je jedanaest spolnih znakova od kojih se devet nalazi na kostima zdjelice i dva na natkoljениčnoj kosti.

Stupanj seksualizacije iznosi +1,10 (*masculinum*).

Starost

Doživljena starost osobe je između 17 i 19 godina. Promatrana je površina stidne simfize i prema Suchey i Brooks odgovara u prvom ranom stadiju prve skupine koja odgovara starosti od oko 18 godina. Na prsnom završetku desne ključne kosti otvorena je epifiza. Na križnoj kosti nesrašteni su S1 i S2 i na crijevnoj kosti vidljiva je otvorena *crista illiaca*.

Visina

Prema Pearsonovoj regresijskoj formuli za određivanje visine prema duljini natkoljениčne kosti, visina ove osobe je 169,10 cm.

Znakovi radne aktivnosti

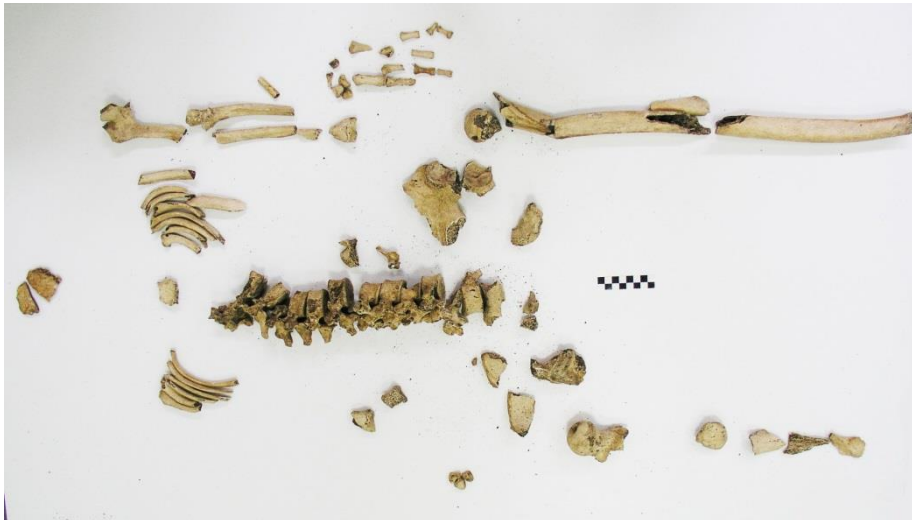Na anteriornom dijelu vrata desne natkoljениčne kosti medijalno vidljiva je ovalna površina, što upućuje na Allenovu površinu (Slika 37).

Grob 999.

Spol: muški

Doživljena starost: 35-40 godina (*adultus II*)

Stupanj očuvanosti: nizak



Slika 16: G-999, prikaz očuvanih koštanih elemenata muške osobe, doživljene starosti 35-40 godina, Lobar, crkva Majke Božje Gorske, Schmidt, 2023.

Spol

Spol je određen prema dva spolna znaka koji se nalaze na natkoljениčnoj kosti.

Stupanj seksualizacije iznosi +1,3 (*hipermasculinum*).

Starost

Doživljena starost osobe je između 35 i 40 godina. Promatrana je uškasta površina crijevne kosti na kojoj su i dalje blago vidljive strije, površina na dodir je zrnasta, prošarana blagom mikroporoznosti. Na prsnim kralješcima vidljivi osteofiti što je u skladu sa starosti osobe.

Patološke promjene

Opažene su degenerativne promjene na tijelu prsnih kralježaka (T10-T13) u vidu blagih ulegnuća.

Dijagnoza: Schmorlova hernija

Znakovi radne aktivnosti

Na lateralnom rubu lijevog prvog i drugog članka prsta srednjeg reda šake vidljiva su izuzetno jako izražena hvatišta sveze mišića pregibača na površini dlana, što upućuje na hipertrofiju mišića pregibača dlana (Slika 38).

Grob 1000.

Spol: ženski

Doživljena starost: oko 24 godine (*adultus I*)

Stupanj očuvanosti: srednji



Slika 17: G-1000, prikaz očuvanih koštanih elemenata ženske osobe, doživljene starosti oko 24 godine, Lobor, crkva Majke Božje Gorske, Schmidt, 2023.

Spol

Za određivanje spola promatrano je deset spolnih znakova. Šest ih se nalazi na kostima lubanje, dva na kostima zdjelice i dva na natkoljeničnoj kosti. Mjerena je i duljina gležnjanjske kosti (1a) i iznosi 49,18 mm što upućuje na osobu ženskog spola (Martin).

Stupanj seksualizacije iznosi – 0,65 (*femininum*).

Starost

Doživljena starost osobe je oko 24 godine. Epifiza na prsnom završetku lijeve ključne kosti je otvorena. Sakralni kralješci su nesrašteni i lamboidni šavaovi su također otvoreni.

Visina

Prema Pearsonovoj regresijskoj formuli za određivanje visine prema duljini natkoljениčne kosti, visina ove osobe je 155,88 cm.

Dentalna analiza

Na donjoj čeljusti lijevo i desno očuvani dentalni nizovi od prvog sjekutića do trećeg kutnjaka (I₁-M₃) (Slika 39). Na lijevoj gornjoj čeljusti očuvan je niz od prvog sjekutića do drugog kutnjaka (I₁-M₂). Na I₁, I₂ i M₁ je prisutna fenestracija. Na desnoj gornjoj čeljusti očuvan je očnjak (C) i dentalni niz od drugog pretkutnjaka do trećeg kutnjaka (P₂-M₃). Trošenost zuba, prema Milesu, upućuje na starost između 20 i 25 godina.

Grob 1001.

Spol: ženski

Doživljena starost: 50-59 godina (*maturus II*)

Stupanj očuvanosti: visok



Slika 18: G-1001, prikaz očuvanih koštanih elemenata ženske osobe, doživljene starosti 50-59 godina, Lobar, crkva Majke Božje Gorske, Schmidt, 2023.

Spol

Za određivanje spola promatrano je osamnaest spolnih znakova. Deset ih se nalazi na kostima lubanje, šest na kostima zdjelice i dva na natkoljениčnoj kosti.

Stupanj seksualizacije iznosi – 0,94 (*femininum*).

Starost

Doživljena starost osobe je između 50 i 60 godina. Promatrane su promjene na uškastoj površini crijevne kosti. Površina je vrlo nepravilna, gusto granulirana, posebice na donjem poluličju. Rubovi su glatki. Lamboidni šav je srašten.

Visina

Prema Pearsonovoj regresijskoj formuli za određivanje visine prema duljini natkoljencične kosti, visina ove osobe je 151,99 cm.

Dentalna analiza

Na donjoj čeljusti desno očuvan je dentalni niz od prvog sjekutića do drugog pretkutnjaka (I₂-P₂) te treći kutnjak (M₃). Podno P₂ vidljiva je fenestracija. Na M₃ nalazi se karijes. Lijevo je očuvan niz od očnjaka do drugog pretkutnjaka (C-P₂) i treći kutnjak (M₃), a u rasponu od prvog do drugog pretkutnjaka P₁-P₂ prisutna je fenestracija. Na desnoj gornjoj čeljusti očuvan je prvi sjekutić (I₁) te niz od prvog pretkutnjaka do prvog kutnjaka (P₁-M₁). Vidljiva je fenestracija na P₁ i M₁. Drugi kutnjak (M₂) je zaživotno izgubljen, vidljiva je potpuna apsorpcija alveolarnog zida. Na P₁ opažen je interproksimalni karijes drugog stupnja (Slika 40). Na lijevoj gornjoj čeljusti su sačuvani prvi sjekutić (I₁) i prvi i drugi pretkutnjak (P₁-P₂), na P₁ opažen je apsces. Izražena je abrazija na cijelom dentalnom materijalu uz naslage zubnog kamenca. Trošenost zuba je, prema Milesu, u skladu s dobi osobe između 50 i 60 godina.

Patološke promjene

Vidljivi su osteofiti na rubovima tijela slabinskih kralježaka L2-L5.

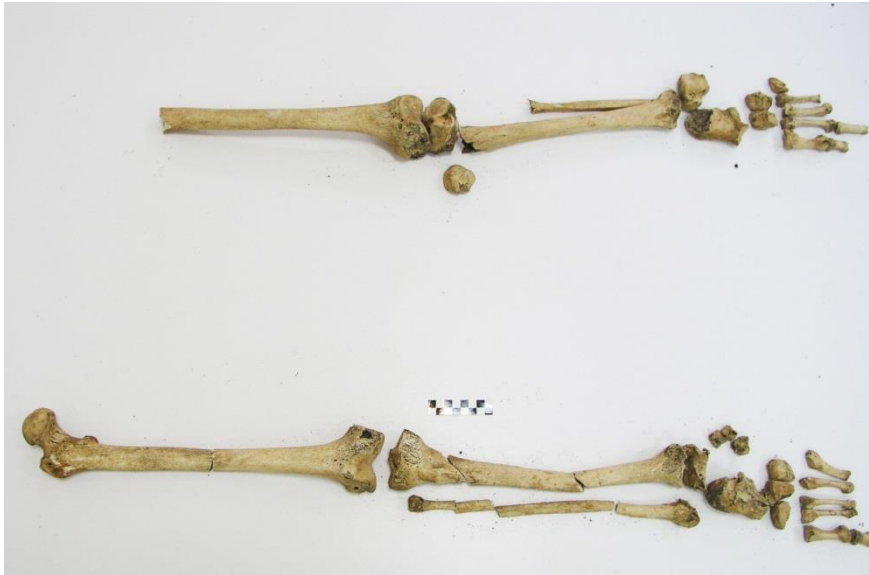Dijagnoza: *osteophytosis vertebrae*

Grob 1002.

Spol: muški

Doživljena starost: 30-40 godina (*adultus I*)

Stupanj očuvanosti: nizak



Slika 19: G-1002, prikaz očuvanih koštanih elemenata muške osobe, doživljene starosti 30-40 godina, Lobor, crkva Majke Božje Gorske, Schmidt, 2023.

Spol

Za određivanje spola promatrana su dva spolna znaka koji se nalaze na natkoljениčnoj kosti. Mjerena je i najveća dužina gležnajske kosti (1a) i iznosi 53,6 mm što upućuje na osobu ženskog spola (Martin).

Stupanj seksualizacije iznosi +1,33 (*hipermasculinum*).

Starost

Doživljena starost odobe je između 30 i 40 godina i određena prema stanju desne i lijeve natkoljениčne i goljениčne kosti.

Visina

Prema Pearsonovoj regresijskoj formuli za određivanje visine prema duljini natkoljениčne kosti, visina ove osobe je 169,10 cm.

Patološke promjene

Vidljiva su zadebljanja (*calus*) na distalnim epifizama desne goljениčne i lisne kosti (Slika 41).

Dijagnoza: *fractura in stadio sanationem*

Osteofiti su prisutni na distalnim epifizama desne goljenične i lisne kosti.

Dijagnoza: osteoartritis

Grob 1003.

Spol: ženski

Doživljena starost: 55-59 godina (*maturus II*)

Stupanj očuvanosti: srednji



Slika 20: G-1003, prikaz očuvanih koštanih elemenata ženske osobe, doživljene starosti 55-59 godina, Lobar, crkva Majke Božje Gorske, Schmidt, 2023.

Uz skelet osobe A nađeni su i fragmenti dječjih kostiju. Desna natkoljenična kost duljine 105,7 mm pripadala je osobi B (infans 1). Nađene su i desna natkoljenična i desna goljenična kost veće duljine koje su pripadale osobi C (infans 2).

Spol

Za određivanje spola promatrano je trinaest spolnih znakova od kojih se šest nalazi na kostima lubanje, pet na kostima zdjelice i dva na natkoljeničnoj kosti.

Stupanj seksualizacije iznosi -1,18 (*femininum*).

Starost

Doživljena starost osobe je između 55 i 59 godina. Promatran je izgled uškaste površine koju karakterizira nepravilna površina uz blagu granulaciju i makroporoznost uz dorzalni rub.

Patološke promjene

Opaženo je zadebljanje (calus) na medijalnom kondilu lijeve nadlaktične kosti.

Dijagnoza: *fractura in stadio sanationem*

Opaženo zadebljanje (calus) na proksimalnoj epifizi desne nadlaktične kosti

Dijagnoza: *fractura in stadio sanationem*

Uočeni su osteofiti na proksimalnoj epifizi desne lakatne kosti.

Dijagnoza: osteoartritis

Na medijalnom kondilu desne natkoljениčne kosti vidljivi su osteofiti.

Dijagnoza: osteoartritis

Vidljiva je uglačana površina na medijalnoj strani glave lijeve goljениčne kosti, na medijalnim kondilima desne i lijeve natkoljениčne kosti (Slika 42).

Dijagnoza: osteoartritis, eburnacija

Znakovi radne aktivnosti

Izdanci uočeni na olecranonu lijeve lakatne kosti na mjestu hvatišta troglavog nadlaktičnog mišića (*m.triceps brachii*) što upućuje na hipertrofija troglavog nadlaktičnog mišića.

Grob 1004.

Spol: muški

Doživljena starost: oko 40 godina (*adultus II*)

Stupanj očuvanosti: nizak



Slika 21: G-1004, prikaz očuvanih koštanih elemenata muške osobe, doživljene starosti oko 40 godina, Lobar, crkva Majke Božje Gorske, Schmidt, 2023.

Spol

Za određivanje spola promatrano je sedam spolnih znakova od kojih se pet nalazi na kostima zdjelice i dva na natkoljениčnoj kosti. Mjerena je i duljina gležanjske kosti (1a) i iznosi 55 mm što odgovara osobi muškog spola (Martin).

Stupanj seksualizacije iznosi +1,1 (*masculinum*).

Starost

Doživljena starost osobe je oko 40 godina. Promatrane su promjene na uškastoj površini crijevne kosti. Transverzalne strije su i dalje prisutne, posebice na donjem poluličju. Na površini je gruba granulacija, na određenim djelovima zgusnuta, rubovi su blago zadebljani. Na kralješcima vidljive osteoartritične promjene koje su u skladu s dobi osobe.

Visina

Prema Pearsonovoj regresijskoj formuli za određivanje visine prema duljini natkoljениčne kosti, visina ove osobe je 162,52 cm.

Patološke promjene

Na epifizama obje goljениčne kosti prisutni su novi koštani slojevi nepravilne strukture. Na dodir su vrlo grubi.

Dijagnoza: zaliječeni periostitis

Znakovi radne aktivnosti

Vidljiva je masivna okomita egzostoza Ahilove tetive lijeve petne kosti što upućuje na osifikaciju Ahilove tetive.

Na rubu anteriorne površine desne goljениčne kosti prisutna je površina što upućuje na površinu čučanja.

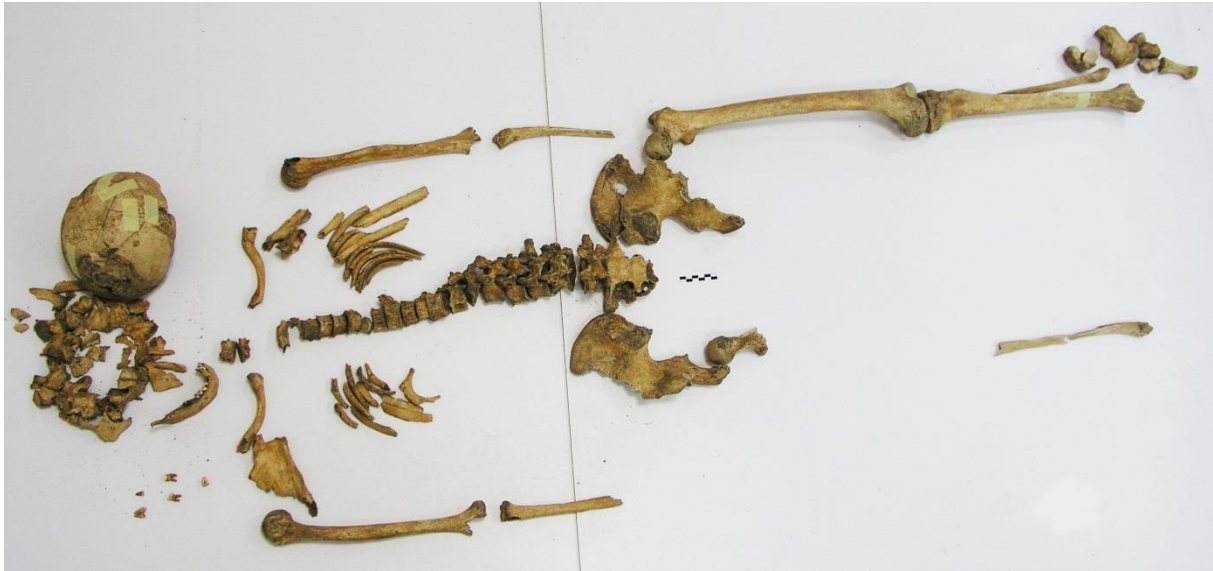Površina je prisutna na anteriornom djelu vrata desne natkoljениčne kosti, medijalno što upućuje na Allenovu površinu.

Grob 1006.

Spol: ženski

Doživljena starost: 50-55 godina (*maturus II*)

Stupanj očuvanosti: visok



Slika 22: G-1006, prikaz očuvanih koštanih elemenata ženske osobe, doživljene starosti 50-55 godina, Lobar, crkva Majke Božje Gorske, Schmidt, 2023.

Spol

Za određivanje spola promatrano je osamnaest spolnih znakova od kojih se deset nalazi na kostima lubanje, pet na kostima zdjelice i dva na natkoljениčnoj kosti. Mjerena je i duljina gležnajske kosti (1a) i iznosi 48,30 mm što odgovara ženskoj osobi (Martin).

Stupanj seksualizacije iznosi – 0,27 (*femininum*).

Starost

Doživljena starost osobe je između 50 i 55 godina. Promatrane su degenerativne promjene na uškastoj površini crijevne kosti. Površina je blago nepravilna, granulacija je još prisutna na donjem poluličju i makroporoznost je prisutna na donjem dorzalnemu rubu. Lamboidni šav je skoro posve srašten. Na tijelima kralježaka opaženi su osteofiti što odgovara starosti između 50 i 55 godina. Trošenost zuba prema Milesu odgovara dobi osobe.

Visina

Prema Pearsonovoj regresijskoj formuli za određivanje visine prema duljini natkoljениčne kosti, visina ove osobe je 155,88 cm.

Dentalna analiza

Na donjoj čeljusti lijevo očuvan dentalni niz od prvog sjekutića do očnjaka (I₁-C), desno je također očuvan prvi sjekutić (I₁) i niz od očnjaka do prvog kutnjaka (C-M₁). Na desnoj gornjoj čeljusti očuvan samo korijen drugog kutnjaka (M₂) radi karijesa četvrtog stupnja. Trošenost odgovara osobi u starosti oko 50 godina.

Patološke promjene

Osteofiti prisutni na rubovima tijela prsnih (T3-T4) i slabinskih (L2-L4) kralježaka.

Dijagnoza: osteoartritis

Napomena: na vanjskoj strani zatiljne kosti vidljivi deblji sivkasti slojevi žbuke.

Grob 1007.

Spol: muški

Doživljena starost: 30-35 godina (*adultus II*)

Stupanj očuvanosti: srednji



Slika 23: G-1007, prikaz očuvanih koštanih elemenata muške osobe, doživljene starosti 30-35 godina, Lobar, crkva Majke Božje Gorske, Schmidt, 2023.

Spol

Za određivanje spola promatrano je osamnaest spolnih znakova od kojih se devet nalazi na kostima lubanje, četiri na kostima zdjelice i dva na natkoljениčnoj kosti.

Stupanj seksualizacije iznosi +1,7 (*hipermasculinum*).

Starost

Doživljena starost osobe je između 30 i 35 godina. Promatrane su promjene na uškastoj površini crijevne kosti. Transverzalne strije su i dalje blago vidljive na površini. Tekstura je grublja, mikroporoznost je prisutna. Lamboidni šav je otvoren. Trošenost zuba, prema Milesu, odgovara dobi osobe.

Visina

Prema Pearsonovoj regresijskoj formuli za određivanje visine prema duljini natkoljениčne kosti, visina ove osobe je 170,04 cm.

Dentalna analiza

Na donjoj čeljusti lijevo i desno očuvani dentalni nizovi od prvog do trećeg kutnjaka (M_1-M_3). Na desnoj gornjoj čeljusti očuvan niz od prvog prekutnjaka do drugog kutnjaka (P_1-M_2), lijeva gornja čeljust nije sačuvana. Trošenost zubiju, prema Milesu, odgovara osobi u starosti između 30 i 40 godina (Slika 44).

Patološke promjene

Na epifizi desne i lijeve goljениčne kosti vidljiva je sivkasta, gruba prevlaka nove kosti (Slika 43).

Dijagnoza: aktivni periostitis

Grob 1008.

Spol: muški

Doživljena starost: 30-40 godina (*adultus II*)

Stupanj očuvanosti: nizak



Slika 24: G-1008, prikaz očuvanih koštanih elemenata muške osobe, doživljene starosti 30-40 godina, Lobor, crkva Majke Božje Gorske, Schmidt, 2023.

Spol

Spol je određen prema jednom spolnom znaku na natkoljениčnoj kosti. Mjeren je i opseg epifize femura i iznosi 92 cm, a izmjerena je i duljina gležnajske kosti (1a) i iznosi 54,55 mm što odgovara muškoj osobi (Martin).

Starost

Doživljena starost osobe je između 30 i 40 godina i određena je na temelju izgleda natkoljениčne i goljениčne kosti.

Znakovi radne aktivnosti

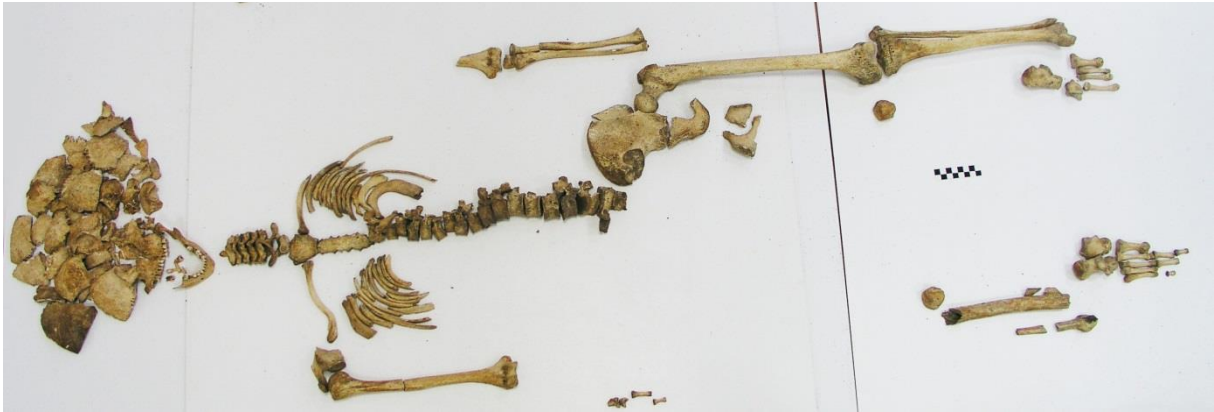Na anteriornoj površini distalnog završetka desne goljениčne i gležnajske kosti vidljive su površine pregibanja što upućuje na površinu čučanja (Slika 45).

Grob 1009.

Spol: ženski

Doživljena starost: 33-35 godina (*adultus II*)

Stupanj očuvanosti: visok



Slika 25: G-1009, prikaz očuvanih koštanih elemenata ženske osobe, doživljene starosti 33-35 godina, Lobar, crkva Majke Božje Gorske, Schmidt, 2023.

Uz skelet osobe A uzdvojeni su fragmentirani ostatci i osobe B (desna nadlaktična i ključna kost) te životinjske kosti (drugi vratni kralježak i stopalna kost mlade ovce).

Spol

Za određivanje spola promatrano je sedamnaest spolnih znakova od kojih se jedanaest nalazi na kostima lubanje, četiri na kostima zdjelice i dva na natkoljениčnoj kosti.

Stupanj seksualizacije iznosi – 1,27 (*hiperfemininum*).

Starost u trenutku smrti

Doživljena starost osobe je između 33 i 35 godina. Promatrane su promjene na uškastoj površini crijevne kosti. Transverzalne strije su i dalje blago vidljive na površini. Tekstura je grublja, prisutna je mikroporoznost. Abrazija zuba prema Milesu odgovara osobi ove dobi.

Visina

Prema Pearsonovoj regresijskoj formuli za određivanje visine prema duljini natkoljениčne kosti, visina ove osobe je 158,70 cm.

Dentalna analiza

Na donjoj čeljusti s lijeve strane očuvan je zubni niz od prvog sjekutića do očnjaka (I₁-C). Slijedi prazna alveola prvog pretkutnjaka (P₁), drugi pretkutnjak (P₂) je očuvan, kod prvog

kutnjaka (M_1) opažena je potpuna apsorpcija alveolarnog zida, drugi kutnjak (M_2) je prisutan, a kod trećeg kutnjaka (M_3) nastala je djelomična apsorpcija alveolarnog zida. Na desnoj strani je očuvan dentalni niz od prvog sjekutića do drugog pretkutnjaka (I_1-P_2). Osoba je za života izgubila prvi kutnjak (M_1), drugi kutnjak (M_2) je prisutan. Na lijevoj gornjoj čeljusti je očuvan dentalni niz od očnjaka do prvog kutnjaka ($C-M_1$) i opažena je fenestracija na prvom kutnjaku (M_1). Na desnoj gornjoj čeljusti očuvan dentalni niz od drugog sjekutića do drugog kutnjaka (I_2-M_2). Trošenost zuba prema Milesu upućuje na starost između 30 i 40 godina.

Patološke promjene

Na tijelu prsnog kralješka T12 vidljive nepravilne izbočine, osteofiti.

Dijagnoza: *osteophytosis vertebrae*

Znakovi radne aktivnosti

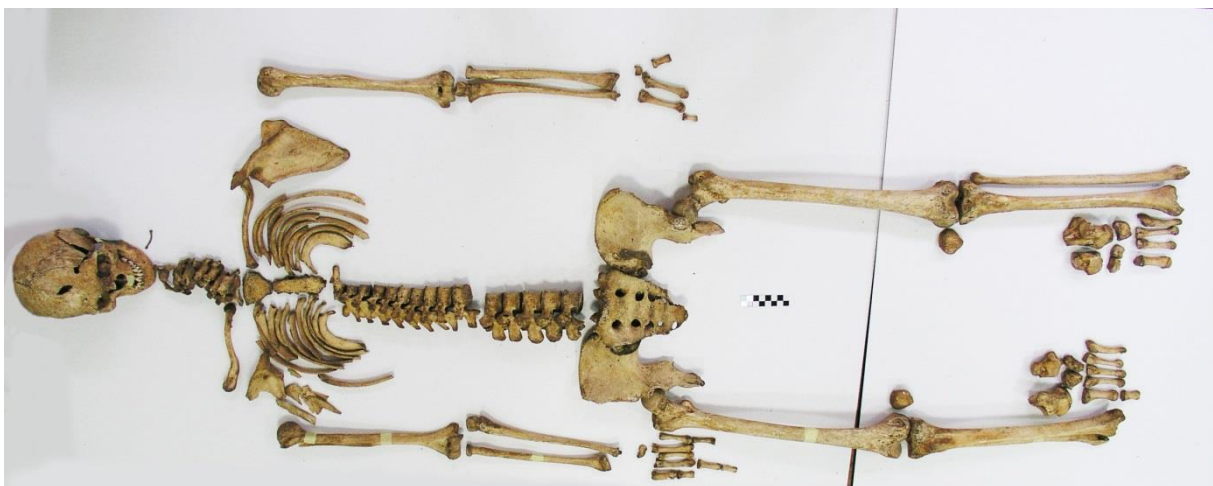Na medijalnoj strani anteriornog djela vrata lijeve natkoljenične kosti opažena je površina, što upućuje na Allenovu površinu.

Grob 1010.

Spol: ženski

Doživljena starost: 30-40 godina (*adultus II*)

Stupanj očuvanosti: visok



Slika 26: G-1010, prikaz očuvanih koštanih elemenata ženske osobe, doživljene starosti 40-45 godina, Lobar, crkva Majke Božje Gorske, Schmidt, 2023.

Spol

Za određivanje spola promatrana su dvadeset i dva spolna znaka od kojih ih se četrnaest nalazi na kostima lubanje, šest na kostima zdjelice i dva na natkoljениčnoj kosti.

Stupanj seksualizacije iznosi – 0,41 (*femininum*).

Starost

Doživljena starost osobe je između 30 i 40 godina. Promatrane su promjene na uškastoj površini crijevne kosti. Na površini su i dalje vidljive strije, cijela površina je vrlo gruba i zrnata. Uočena je i mikroporoznost. Abraziji zuba prema Milesu odgovara dobi osobe.

Visina

Prema Pearsonovoj regresijskoj formuli za određivanje visine prema duljini natkoljениčne kosti, visina ove osobe je 167,55 cm.

Dentalna analiza

Na donjoj čeljusti na lijevoj strani očuvan je zubni niz od prvog sjekutića do drugog kutnjaka (I₁-M₂). Opažen je talog zubnog kamenca na prvom sjekutiću (I₁), fenestracija je prisutna na drugom sjekutiću i prvom pretkutnjaku (I₂-P₁) te na prvom i drugom kutnjaku (M₁ i M₂). Na lijevoj strani je također očuvan niz od prvog sjekutića do drugog kutnjaka (I₁-M₂), a na I₁ je vidljiv talog zubnog kalcifikata. Prisutna je fenestracija na očnjaku i prvom pretkutnjaku (C i P₁). Na lijevoj gornjoj čeljusti očuvan je dentalni niz od prvog sjekutića do drugog pretutnjaka (I₁-P₂), prvi kutnjak (M₁) izgubljen je zaživotno. Na drugom sjekutiću (I₂) je prisutna fenestracija. Na desnoj gornjoj čeljusti očuvan je niz od drugog sjekutića do prvog pretkutnjaka (I₂-P₁), zaživotno su izgubljeni drugi pretkutnjak (P₂), drugi i treći kutnjak (M₂ i M₃), a prvi kutnjak (M₁) je prisutan. Na očnjaku (C) je vidljiv zubni kamenac. Fenestracija je prisutna na drugom sjekutiću i prvom pretkutnjaku (I₂-P₁). Prema Milesu, trošenost zubiju upućuje na starost između 40 i 50 godina.

Patološke promjene

Na tijelu vratnog kralješka C7 i prsnih kralježaka (T6-T10) vidljive su nepravilne izbočine, osteofiti.

Dijagnoza: osteoartritis

Znakovi radne aktivnosti

Na anteriornoj površini proksimalnih zavšetaka desne i lijeve goljenične kosti vidljive su površine pregibanja što upućuje na površinu čučanja.

Površine su prisutne na anteriornom djelu vrata desne i lijeve natkoljenične kosti, na medijalnoj strani, što upućuje na Allenovu površinu (Slika 47).

Napomena: Dobro sačuvana lubanja (Slika 46).

Grob 1011.

Spol: muški

Doživljena starost: 30-40 godina (*adultus II*)

Stupanj očuvanosti: nizak

Radi slabe očuvanosti materijala, nije bilo moguće sa sigurnošću odrediti spol i dob, no najvjerojatnije se radi o muškoj osobi doživljene statusne dobi od 30 do 40 godina.

Spol

Za određivanje spola promatrana su četiri spolna znaka opaženih na kostima lubanje.

Stupanj seksualizacije iznosi +1,6 (*hipermasculinum*).

Starost u trenutku smrti

Starost osobe je između 30 i 40 godina. Promatran je cjelokupan status skeleta, sraštenost lamboidnog šava te degenerativne promjene na tijelima kralježaka koje su u skladu s dobi osobe.

Grob 1012.

Spol: muški

Doživljena starost: 20 godina (*adultus I*)

Stupanj očuvanosti: visok



Slika 27: G-1012, prikaz očuvanih koštanih elemenata muške osobe, doživljene starosti od oko 20 godina, Lobar, crkva Majke Božje Gorske, Schmidt, 2023.

Spol

Za određivanje spola promatrano je šesnaest spolnih znakova od kojih se šest nalazi na kostima lubanje, osam na kostima zdjelice i dva na natkoljencičnoj kosti.

Stupanj seksualizacije iznosi +1,32 (*hipermasculinum*).

Starost

Doživljena starost osobe je oko 20 godina. Promatrane su promjene na uškastoj površini crijevne kosti. Površina je fino granulirana i valovita, posebice oko donjeg poluličja. Promjene na pubičnoj simfizi po Suchey odgovaraju osobi ove dobi. Linije sraštanja na prsnim završetcima ključnih kostiju su otvorene. Vidljive su i na proksimalnim završetcima epifiza nadlaktične i natkoljejnične kosti. Prvi i drugi sakralni kralješci nisu srašteni. Trošenost zubiju prema Milesu odgovara dobi osobe.

Visina

Prema Pearsonovoj regresijskoj formuli za određivanje visine prema duljini natkoljениčne kosti, visina ove osobe je 181,32 cm.

Dentalna analiza

Dentalni nizovi lijeve i desne gornje čeljusti djelomično su očuvani. Na lijevoj čeljusti očuvan je prvi pretkutnjak (P₁) te niz od prvog do trećeg kutnjaka (M₁-M₃). Na desnoj čeljusti očuvan je niz od prvog pretkutnjaka do trećeg kutnjaka (P₁-M₃). Ostatak denticije zagubljen je nakon smrti. Prema Milesu, abrazija zubi upućuje na starost 20-25 godina.

Patološke promjene

Na vanjskoj i unutarnjoj površini obje tjemene kosti opažen je hrapav sloj prošarana sitnim udubinama.

Dijagnoza: porotična hiperostoza (*porotic hyperostosis*) (Slika 48)

Znakovi radne aktivnosti

Na obje ključne kosti opažena je gruba površina na hvatištu kostoklavikularnog ligamenta, što upućuje na hipertorfiju trapeznog mišića (Slika 50).

Napomena: obostrano udubljenje jamice ulaska vrška lakatne kosti (Slika 49)

Grob 1013.

Spol: ženski

Doživljena starost: oko 60 godina (*senilis*)

Stupanj očuvanosti: srednji



Slika 28: G-1013, prikaz očuvanih koštanih elemenata ženske osobe, doživljene starosti oko 60 godina, Lobar, crkva Majke Božje Gorske, Schmidt, 2023.

Spol

Za određivanje spola promatrana su dvadeset i četiri spolna znaka od kojih se dvanaest nalazi na kostima lubanje, devet na kostima zdjelice i dva na nakoljениčnoj kosti.

Stupanj seksualizacije iznosi -1,68 (*hiperfemininum*).

Starost

Doživljena starost osobe je u rasponu između 55 i 60 godina. Promatrane su degenerativne promjene na uškastoj površini crijevne kosti. Površina je nepravilna, posebice na donjem polulučju. Na površini su vidljivi ostatci guste granulacije, rubovi su izvučeni. Lamboidni šav je srašte. Degenerativne promjene na tijelima kralježaka odgovaraju dobi osobe.

Visina

Prema Pearsonovoj regresijskoj formuli za određivanje visine prema duljini natkoljениčne kosti, visina ove osobe je 156,86 cm.

Dentalna analiza

Opažen zaživotni gubitak cijele denticije, alveolarni zidovi su posve spuštени (Slika 51).

Patološke promjene

Na tijelima prsnih kralježaka (T3-T10) vidljiva su ulegnuća i blaga poroznost.

Dijagnoza: Schmorlova hernija (Slika 52)

Grob 1015.

Spol: muški

Doživljena starost: 47-49 godina (*maturus I*)

Stupanj očuvanosti: nizak

Zbog loše očuvanosti materijala nije moguće sa sigurnošću odrediti spol i dob, no vjerojatno je riječ o muškoj osobi doživljene starosti od oko 47 do 49 godina.

Spol

Za određivanje spola promatrana su tri spolna znaka od kojih je jedan opažen na kostima zdjelice i dva na natkoljениčnoj kosti.

Stupanj seksualizacije iznosi +0,83 (*masculinum*).

Starost

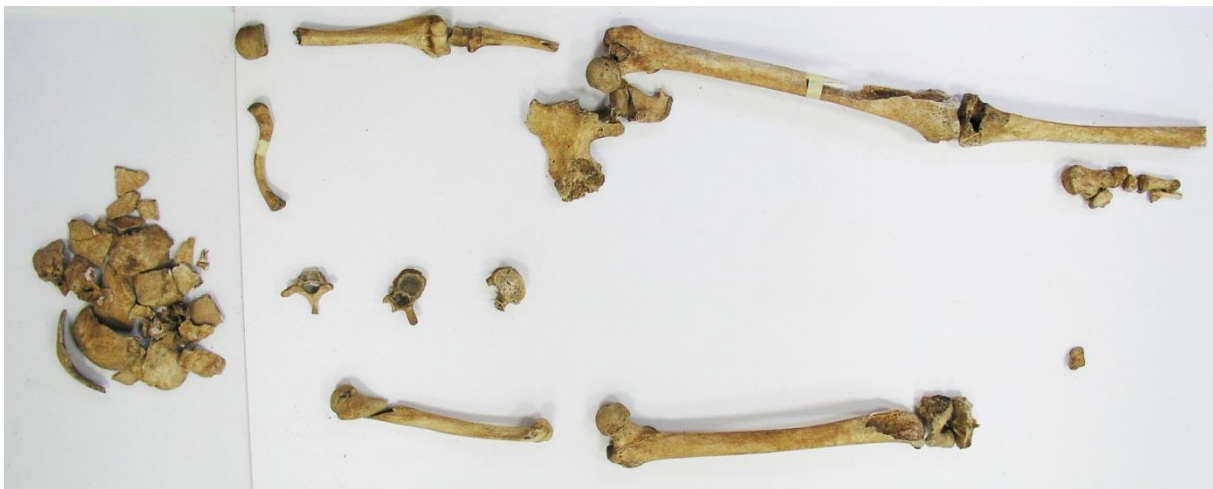Doživljena starost osobe je između 47 i 49 godina. Promatrane su degenerativne promjene na uškastoj površini crijevne kosti. Na većini površine smanjena je granulacija, rubovi su blago izvučeni. Površina je makroporozna.

OM 885.

Spol: muški

Doživljena starost: 50-59 (*maturus II*)

Stupanj očuvanosti: nizak



Slika 29: OM-885, prikaz očuvanih koštanih elemenata muške osobe, doživljene starosti 50-59 godina, Lobar, crkva Majke Božje Gorske, Schmidt, 2023.

Spol

Za određivanje spola promatrano je deset spolnih znakova od kojih se šest nalazi na kostima lubanje, dva na kostima zdjelice i dva na natkoljencičnoj kosti.

Stupanj seksualizacije iznosi +1,41 (*hipermasculinum*).

Starost

Radi niske očuvanosti materijala, doživljenu starost nije bilo moguće precizno odrediti. Doživljena starost osobe se smješta u veliki raspon između 40 i 60 godina prema stupnju degenerativnih promjena na desnoj uškastoj površini crijevne kosti. Površina je nepravilna, slabo granulirana, prošarana makroporoznosti. Rubovi su izvučeni. Lamboidni šav je gotovo posve srašten.

Visina

Prema Pearsonovoj regresijskoj formuli za određivanje visine prema duljini natkoljениčne kosti, visina ove osobe je 180,38 cm.

Napomena: Lamboidni šav složene strukture i vidljivi koštani otočići (Slika 53)

OM 1000. Pored G 1010.

Spol: *indiferent*

Doživljena starost: ispod 45 godina (*maturus I*)

Stupanj očuvanosti: nizak

Radi stupnja očuvanosti nije bilo moguće precizno odrediti dob i spol osobe A. Uz kostur odasle osobe utvrđeni su i vrlo fragmentirani ostatci dječje zdjelice i tijela kralježaka.

Spol

Spol nije bilo moguće sa sigurnošću odrediti radi slabe očuvanosti materijala.

Starost

Doživljena starost osobe je određena u rasponu do 45 godina na temelju očuvanosti dugih kostiju.

Patološke promjene

Opaženi su osteofiti na lakatnom vrhu (*processus olecrani*) desne lakatne kosti.

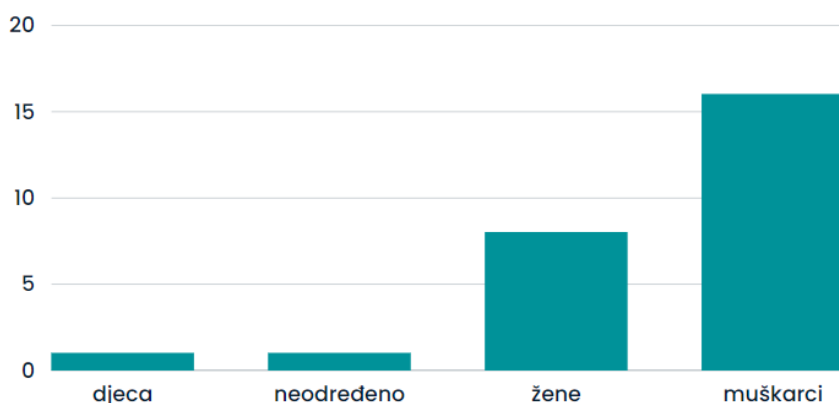
Dijagnoza: osteoartritične promjene

5. RASPRAVA

U ovome radu analiziran je osteološki materijal sakupljen tijekom arheoloških istraživanja na lokalitetu Majka Božja Gorska 2018. godine. Dobiveni podatci prikazuju samo dio populacije budući da brojka do sada otkrivenih grobova prelazi tisuću, a u ovome radu su obrađeni skeleti iz dvadeset četiri groba te koštani ostatci označeni kao nakupine organskog materijala.

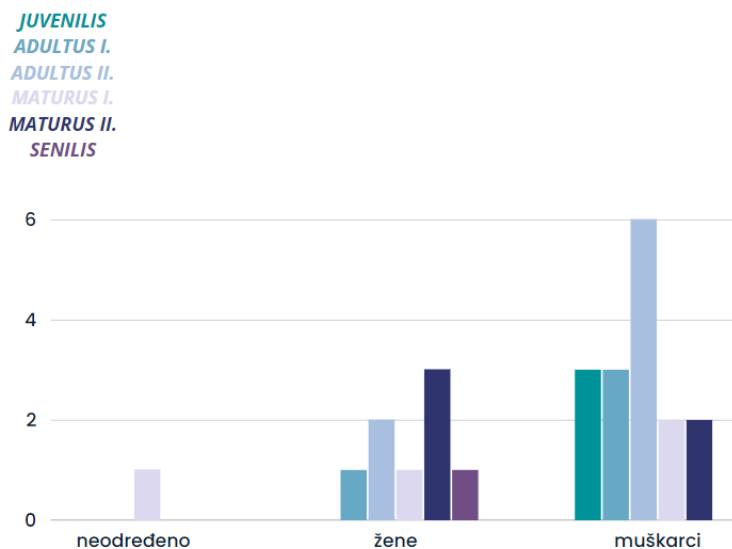
Cilj ovoga rada bio je, ovisno o očuvanosti materijala, odrediti dob i spol osoba prema nađenim kosturima te opisati patološke promjene i promjene uslijed habitualnih aktivnost. Od dvadeset i šest analizirana kostura, jedanaest ih je bilo niske očuvanosti, osam srednje i sedam visoke.

Jedan kostur je bio dječji, osam kostura pripadalo je ženskim osobama, šesnaest muškim i jednome nije bilo moguće sa sigurnošću odrediti spol.



Graf 1. Raspodjela spola u promatranom uzorku, Schmidt, 2023.

Prosječna starost žena iznosila bi 45,3 godine pri čemu je najmlađa ženska osoba imala oko 24 godine, *adultus I*, (G-1000), a najstarija oko 60 godina, *senilis*, (G-1003 i G-1013). Prosječna starost muških osoba iznosi 34 godine. Doživljena starost najmlađe muške osobe je u rasponu između 17 i 19 godina, *juvenilis*, (G-998), a najstarija oko 50-59 godina, *maturus II*, (OM-885). Dječji kostur nije uračunat u prosjek radi visokog mortaliteta djece u srednjem vijeku te činjenice da nježni dječji kosturi lako propadaju radi plićih grobova.



Graf 2. Pripadnost dobnim skupinama po spolu, Schmidt, 2023.

Visinu je bilo moguće odrediti za 17 osoba, od toga sedam ženskih, osam muških i dvoje *juvenilis*. Prosječna visina odraslih osoba bila bi oko 164,53 cm. Najniža zabilježena visina ženske osobe iznosila je oko 151,99 cm (G-1001), a visoka tjelesna visina za žene iznosila bi oko 167,55 cm (G-1010). Prosječna tjelesna visina žena iznosila bi oko 157,26 cm. Srednja tjelesna visina za muškarce iznosila bi oko 162,52 cm (G-1004), a vrlo visoka tjelesna visina za muškarce bila bi oko 181,32 cm (G-1012).

Dentalni materijal očuvan je kod osoba iz grobova G-990, G-991, G-992, G-994, G-995, G-997, G-1000, G-1001, G-1006, G-1007, G-1009, G-1010, G-1012 i G-1013.

Na većini griznih površina očuvanih zuba opažaju se abrazija i atricija, a stupnjevi trošenja su u skladu s određenom starosti osoba, osim u slučaju G-994 gdje je riječ o muškoj osobi doživljene starosti oko 20 godina čiji su zubi izrazito trošeni. Atriciju opisuje planarni gubitak cakline i plitki gubitak u dentinu, a do toga dolazi radi učestalog trenja grizne plohe jednog zuba o suprotnu griznu plohu, što se najčešće javlja tokom žvakanja i stiskanja zubiju. Abrazija (Slika 44) se javlja prilikom ponovljenog trenja između zuba i egzogenog tijela i ako se javlja na okluzalnim ploham, riječ je najčešće o trošenju usred žvakanja.⁶⁹ Mnoge biljke sadrže abrazivne materijale poput fitolita, malih hidratiziranih taložina silicija ili kristala kalcijevih oksalata koji mogu utjecati na trošenje zubiju, kao i učestala konzumacija tvrde

⁶⁹ I. Bolfek, M. Katunarić, G. Prpić-Mehičić, A. Čatović, *Gubitak tvrdog zubnog tkiva nekarijesne etiologije - abrazija, atricija, erozija i abfrakcija* 2005., st.1.

hrane. Abrazija se javlja i kada su zubi korišteni poput „treće ruke“ prilikom rada ili jednostavnog pridržavanja materijala.⁷⁰

Karijes je utvrđen na zubima četiri osoba (G-991, ženska osoba 40-45 godina, *maturus I.*, G-994, muška osoba oko 20 godina, *adultus I.*, G-1001, ženska osoba, 50-60 godina, *maturus II.* (Slika 40), i G-1006, ženska osoba, 50-55 godina, *maturus II.*). Bakterije koje su primarno odgovorne za nastanak karijesa su *Streptococcus mutans*, *Streptococcus sobrinus* i *Lactobacillus spp.* koje se nalaze u oralnom biofilmu.⁷¹ Do pojave karijesa dolazi demineralizacijom cakline zuba. U ranim stadijima karijesa otapa se anorganska, a potom organska tvar. Postoje brojne hipoteze o nastanku karijesa među kojima se najviše ističe Millerova kemoparazitarna hipoteza. Prema Milleru, karijes se stvara u dvije faze: u prvoj fazi dolazi do demineralizacije djelovanjem kiselina dobivenih razgradnjom škroba i šećera, a drugoj fazi bakterije otapaju ono što je ostalo od zuba.⁷²

Na gornjim i donjim čeljustima petoro osoba (G-992, muška osoba, 50-55 godina, *maturus II.*, G-1000, ženska osoba oko 24 godine, *adultus I.*, G-1009, ženska osoba, 33-35 godina, *adultus II.*, G-1010, ženska osoba, 30-40 godina, *adultus II.*, G-1013, ženska osoba, oko 60 godina, *senilis I.*) opažena je apsorpcija alveolarnih zidova i zatvaranje alveola nastala zaživotnim gubitkom zuba. Prilikom micanja korijena zuba, bilo vađenjem ili eksfolijacijom, dolazi do pregradnje kosti te alveole gube svoj karakterističan oblik. Ova je pojava tipičnija za donju čeljust, progresivna je s dobi i najčešće zahvaća kutnjake. Kutnjaci su skloniji parodontnim bolestima, karijesu i atriciji što u konačnici može rezultirati njihovim gubitkom.⁷³ Potpuna apsorpcija alveolarnog zida čitavog dentalnog niza vidljiva je samo na donjoj čeljusti ženske osobe starosti oko 60 godina, *seinilis*, iz groba G-1013 (Slika 51). Gornja čeljust, nažalost, nije očuvana.

Na tijelu donje i gornje čeljusti, na alveolarnom zidu, vidljiva je fenestracija kod 5 osoba (G-992, muška osoba, 50-55 godina, *maturus II.*, G-1000, ženska osoba, oko 24 godine, *adultus I.*, G-1001, ženska osoba, 50-59 godina, *maturus II.*, G-1009, ženska osoba, 33-35 godina, *adultus II.*, i G-1010, ženska osoba, 30-39 godina, *adultus II.*). Takve promjene na alveolarnoj kosti obično su posljedice okolišnih čimbenika poput prehrane ili su posljedica žvakanja. Na promjene u alveolarnom području također mogu utjecati i patološka stanja poput karijesa,

⁷⁰ J. D. Irish, G. R. Scott, *A Companion to Dental Anthropology*, 2016., str. 416., dalje u tekstu: Irish, J.D. i Scott G.R., 2016.

⁷¹ S. De Witte, J. Bekvalac, *Oral Health and Frailty in the Medieval English Cemetery of St Mary Graces*, 2010., str. 3.

⁷² J. Šutalo, *Patologija i terapija tvrdih zubnih tkiva*, 1994. str. 121.

⁷³ Irish, J.D. i Scott G.R., 2016., str. 474-475.

atricije ili nakupljanje zubnog kamenca (Slika 34). Oblik alveola se mijenja tokom cijelog života osobe, počevši od erupcije prvih mliječnih zubiju pa do trajnih. Do fenestracija će doći radi istanjenja alveolarnog zida s obrazne strane, najčešće gornje čeljusti. Zbog prečestog pomicanja dentalnog niza može doći do potpunog izlaganja korijena. Korijen će tada ostati prekriven samo mekim tkivom, a alveolarno izbočenje ostaje netaknuto. Valja imati na umu da do otvaranja alveolarnog zida može doći i tokom iskapanja osteološkog materijala.⁷⁴

Najčešća patološka promjena utvrđena na materijalu su osteoartritične promjene koje su zahvatile čak jedanaest osoba, a opažene su pretežito na kralješcima i dugim kostima kao što su lakatna, natkoljenična i goljениčna kost. Osteoartritis je degenerativna, kronična upala zglobova koja se javlja kod većine populacije u četvrtom desetljeću njihova života, a uzrok je većinom idiopatski (čak 80% slučajeva), odnosno, nepoznat.⁷⁵ Karakterizira ga potpun ili djelomičan raspad hrskavice što će rezultirati prislinim trenjem susjednih kostiju zgloba. Može doći do abrazije subhondralne kosti i povećanja gustoće zahvaćenog koštanog tkiva (skleroza) te stvaranja cisti. Kost će pokušati sama popraviti štetu popravljajući hrskavicu sa slabijom kvalitetnom te stvaranjem nove kosti na rubovima zglobova. Te nove koštane izrasline zovu se osteofiti. Osteoartritične promjene opažene su na lakatnim kostima dvije osobe (G-1003, ženska osoba, oko 60 godina, *senilis*, OM-1000, muška osoba, do 45 godina, *adultus II*), distalnim završetcima goljениčne i lisne kosti (G-1002, muška osoba, 30-39 godina, *adultus II* (Slika 41)) i na proksimalnom završetku natkoljениčne kosti kod jedne osobe (G-1003, ženska osoba, oko 60 godina, *senilis*).

Kod ženske osobe iz groba G-1003 starosti više od 60 godina, *senilis*, uočena je eburnacija na desnoj i lijevoj goljениčnoj kosti i desnom i lijevom valjku natkokljениčne kosti. Eburnacija je posljednji stadij osteoartritisa. Javlja se kao destruktivna bolest zglobova ili oblik infektivnog artritisa pri čemu dolazi do potpunog gubitka hrskavice između zglobnih površina.⁷⁶ Opisuje ju uglačana, sjajna površina koja nastaje trenjem kosti o kost u zglobu, nakon gubitka hrskavice. (Slika 42)

Degenerativne promjene kralješnice uglavnom su rezultati propadanja međukralješničnih diskova, razvoja osteofita te degenerativnih bolesti zglobova koje mogu dovesti do kompresije živaca ili krvnih žila. Ove se promjene uglavnom javljaju kod osoba starijih od 30

⁷⁴ Ibid., str. 471-472.

⁷⁵ A. C. Aufderheide i C. Rodriguez-Martin, *The Cambridge Encyclopedia of Human Paleopathology*, 2011., str. 93., dalje u tekstu: Aufderheide i Rodriguez-Martin, 2011.

⁷⁶ R. Lagier, *Bone eburnation in rheumatic diseases: a guiding trace in today's radiological diagnosis and in paleopathology*, 2006., str. 1.

godina. Propadanjem intervertebralnog diska susjedni se kralješci približavaju jedan drugome i njihovo trenje će dovesti do iritacije periosteuma i stvaranja nove kosti. Na vratnim kralješcima osteofiti su opaženi kod dvije osobe (G-993, spol neodređen, starosti oko 40-50 godina, *maturus I.* (Slika 33), G-1010, ženska osoba, starosti oko 30-39 godina, *adultus II.*), na prsnim kod četiri (G-991, ženska osoba, oko 40-45 godina, *maturus I.*, G-1006, ženska osoba, 50-55 godina, *maturus II.*, G-1009, ženska osoba, 33-35, *adultus II.* i G-1010, ženska osoba 30-40 godina, *adultus II.*) i na slabinskim također kod četiri osobe (G-991, ženska osoba, 40-45, *maturus I.* (Slika 30), G-995, muška osoba, oko 20 godina, *adultus I.*, G-1001, ženska osoba, 50-59 godina, *maturus II.*, G-1006, ženska osoba, 50-55 godina, *maturus II.*). Od ostalih degenerativnih promjena na kralješcima opažena je Schmörlova hernija. Javlja se kada želatinozna tvar jezgre intervertebralnog diska prodire u spužvasto tkivo tijela kralješka.⁷⁷ Dolazi do hernijacije tekućeg djela intervertebralnog diska (*nucleus pulposus*), a prsten (*anulus fibrosus*) je razderan. Ovalna ili linearna lezija ili udubina će tada nastati bilo gdje na tijelu kralješka, najčešće kod fibroznog prstena (*anulus fibrosus*) gdje je kost najmekša. Iako se najčešće javlja kod starije populacije, može se javiti i kod mlađih osoba kao znak traume ili radne aktivnosti, poput dizanja teških stvari.⁷⁸ Schmörlova hernija je prisutna na prsnim kralješcima tri osobe (G-997, muška osoba, oko 35 godina, *adultus II.*, G-999, muška osoba, oko 35-39 godina, *adultus II.* i G-1013, ženska osoba oko 60 godina, *senilis* (Slika 52)).

Od češćih uočenih zaliječenih traumi na osteološkom materijalu su one nastale djelomičnim ili potpunim lomom kosti. Zaliječene frakture otkrivaju se zbog koštanih zadebljanja koja nastaju na mjestu loma (*calus*). Svaka kost pod opterećenjem podložna je svijanju – na vanjsku stranu kosti djeluju sile vlaka, a na unutrašnju sile tlaka. Do frakture će u većini slučajeva doći s vanjske strane kosti.⁷⁹ Razlikuju se prijelomi nastali djelovanjem sile, prijelomi nastali zbog umora te spontani prijelomi.⁸⁰ U analiziranom materijalu uočene su zaliječene frakture na tri kostura, a riječ je o frakturama lijeve gležnanske kosti (G-991, muška osoba, oko 40-45 godina, *maturus I.*), desne goljenične i lisne kosti (G-1002, muška osoba, oko 30-39 godina, *adultus II.* (Slika 41)) lijeve ramene i laktane kosti (1003., ženska osoba, oko 60 godina, *senilis*). Najvjerojatniji uzroci navedenih lomova mogli bi biti padovi.

⁷⁷ G. Schmörl, *Über die an den Wirbelbandscheiben vorkommenden Ausdehnungs- und Zerreibungsvorgänge und die dadurch an ihnen und der Wirbelspongiosa hervorgerufenen Veränderungen*, 1927., Verh Dtsch Path Ges 22:250.

⁷⁸ R. W. Mann i D. R. Hunt, *Photographic Regional Atlas of Bone Disease*, 2012. str 84.-87.

⁷⁹ B. Smiljanić, *Traumatologija*, 2003., str. 9.

⁸⁰ *Ibid.*, str. 25.

Na kosturu muške osobe starosti oko 35 godina (*adultus II.*) iz groba G-997 opažena je lezija prvom članku palca desnog pešća vjerojatno nastala urezom neznanim oštrim predmetom.

Na gornjem dijelu očnica tri osobe opažena je na dodir grublji, perforirani sloj, prošaran udubinama. Porozna hiperostoza (*porotic hyperostosis*) uglavnom zahvaća vanjski sloj lubanje, najčešće tjemene, rjeđe zatiljnu kost, no kada se javlja na očnicama čeone kosti, riječ je o *cribra orbitalia*. Poroznu hiperostozu karakterizira uglavnom simetrična distribucija lezija na tjemenim kostima i čeonoj, a rjeđe zatiljnoj kosti. Kod mlađih osoba uglavnom se javlja *cribra orbitalia*, opisana kao sloj perforacije, sitna poroznost na gornjem dijelu očnica čeone kosti, a kod starijih osoba se može vidjeti i u zalječenim oblicima.⁸¹ Iako ovakve lezije mogu nastati zbog rasta spužvastog tkiva, vezuju se i uz nedostatak željeza u prehrani, probavnih smetnji (učestali proljev) ili crijevne parazite. Kao odgovor na anemično stanje u kojemu tijelu nedostaje kisika, tijelo pojačano luči hormone koji pospješuju proizvodnju eritrocita. Ako taj proces ne uspije pomoći tijelu, dolazi do simulacije koštanih hematopoetskih ćelija kako bi se povećala proizvodnja eritrocita. Upravo ovaj proces dovodi do rasta diploë, spužvastog tkiva lubanje, odnosno reapsorpcije novog sloja, što će joj na kraju dati porozni, spužvasti izgled.⁸² Sitna poroznost opažena je na superiornom dijelu očnica čeone kosti osobe iz groba G-990, starosti oko 3 godine, *infans I*, na očnicama osobe iz groba G-997, muška osoba oko 35 godina, *adultus II.* i na tjemenim kostima muške osobe iz G-1012, starosti oko 20 godina, *adultus I.* (Slika 48).

Na anteriornim površinama goljeničnih kostiju dvaju osoba (G-995, muška osoba, oko 30 godina, *adultus II.* (Slika 35) i kod G-1004, muška osoba, oko 40 godina, *maturus I.*) opažen je zaliječeni i na obje goljenične kosti jedne osobe (G-1007, muška osoba, oko 30-35 godina, *adultus II.* (Slika 43)) aktivni periostitis. Periostitis, odnosno upala pokosnice, se uglavnom javlja kao dio ili odgovor na upalni proces kosti uglavnom uzrokovan infekcijom.⁸³ Unutarnji sloj periosteuma sadržava mezinimalne matične stanice koje potiču rast kosti i nakon prestanka rasta osobe. Periosteum će na određene bolesti odgovoriti stvaranjem novog koštanog sloja. Taj sloj će obično biti nepravilan, pun spikula i često nalikuje na pletenu prevlaku. Karakterizira ju poroznost što je rezultat nepravilne orijentacije i rasporeda mineraliziranih vlakana kolagena.⁸⁴ Kod skeletnih je ostataka izrazito teško odrediti razlog

⁸¹ J. D. Ortner, *Identification of Pathological Conditions in Skeletal Remains, Second Edition*, 2003., str. 348-349., dalje u tekstu: Ortner, 2003.

⁸² P.L. Walker, R.R. Bathurst, R. Richman, T. Gjerdrum, V.A. Andrushko *The Causes of Porotic Hyperostosis and Cribra Orbitalia: A Reappraisal of the Iron-Deficiency-Anemia Hypothesis*, 2009., str. 1-3.

⁸³ J. Buikstra, *Ortner's Identification of Pathological Conditions in Human Skeletal Remains*, 2019., str. 288.

⁸⁴ Ortner, 2003., str. 206.

nastanka periostitisa budući da može biti produkt bolesti, traume, krvarenja ili kroničnih čireva na koži.⁸⁵

Na osteološkom materijalu su uočene i promjene uzrokovane radnom aktivnosti. Kod četiri osobe prisutno je ulegnuće anteriorno na vratu desne natkoljениčne kosti i na vratu lijeve natkoljениčne kosti kod dvije osobe. Riječ je o Allenovoj površini koja se javlja pri pokretima opružanja (po nekim autorima i snažnim pokretima pregibanja) natkoljениčne kosti i limitiranoj rotaciji njene glave u zglobnoj čašici zdjelice. Aktivnost koja je prouzrokovala nastanak Allenove površine je kontinuirano brzo spuštanje i brzo kretanje po brdovitom terenu⁸⁶ što odgovara reljefu Lobora. Allenova površina opažena je kod G-997, muška osoba, oko 35 godina, *adultus II.*, G-998, muška osoba, oko 17-19 godina, *juvenilis*, G-1004, muška osoba, oko 40 godina, *maturus I.*, kod G-1009, ženska osoba, oko 33-35 godina, *adultus II* i na vratovima obje natkoljениčne kosti kod G-1010, ženska osoba, oko 30-39 godina, *adultus II.* (Slika 47).

Kod četiri osoba opažene su i površine čučanja ili površine pregibanja gležnja. To je dodatna površina koja nastaje anteriorno na mjestu uzglobljavanja goljениčne i gležnajske kosti, uzrokovana učestalim čučanjem, nošenjem teškog tereta ili klečanjem.⁸⁷ Opažena je na distalnom završetku lijeve goljениčne kosti kod G-991, ženska osoba, oko 40-45 godina, *maturus I.*, na distalnom završetku desne goljениčne kosti muške osobe starosti od oko 40 godina, *maturus I.* iz groba G-1004 te na distalnom završetku lijeve goljениčne i gležnajske kosti muške osobe starosti od oko 30-40 godina, *adultus II.*, G-1008 (Slika 45).

Na iveru jedne osobe opažen je urez na superolateralnoj površini odnosno Messerijev iver. Iver je za života posve obgrljen distalnom tetivom četveroglavog natkoljениčnog mišića (*m. quadriceps femoris*). Ta tetiva veže četveroglavi natkoljениčni mišić za iver, a iver je tetivom pričvršćen za goljениcu. Zajedničkom aktivnošću ispružaju koljeno i stabiliziraju ga. Posebno je osjetljiv na pregibanje koljena koje se primjerice javlja pri čučanju.⁸⁸ Opisan urez opažen je na lijevom iveru muške osobe doživljene starosti oko 35 godina, *adultus II.* iz groba G-997.

Hipertrofija mišića javlja se pri njihovom učestalom naprezanju što rezultira prekomjernim povećanjem njihove mase. Hipertrofija je opažena na kljunastom izdanku (*processus*

⁸⁵ Aufderheide i Rodriguez-Martin, 2011., str. 179.

⁸⁶ L. Capasso, K. A. R. Kennedy, C. A. Wilczak, *Atlas of Occupational Markers on Human Remains*, 1999., str.113., dalje u tekstu: L. Capasso, K. A. R. Kennedy, C. A. Wilczak, 1999.

⁸⁷ I. Baykara, H. Yilmaz, T. Gultrkin, E. S. Güleç *Squatting Facet: A Case Study Dilkaya and Van-Kalesi Populations in Eastern Turkey*, 2010., str. 1.

⁸⁸ L. Capasso, K. A. R. Kennedy, C. A. Wilczak, 1999., str. 106.

coracoideus) lopatice kod muške osobe starosti od oko 20 godina, *adultus I.* iz groba G-1012 i na pregibaču članka kod muške osobe starosti od oko 50-55 godina, *maturus II.*, iz groba G-992 i muške osobe starosti 35-40, *adultus II.*, iz groba G-999 (Slika 38). Hipertrofija kljunastog izdanka lopatice javlja se na hvatištu ligamenta trapeznog mišića (*m. trapezius*), a opisuje ju proširenje izdanka, povećanje akromijalnog (*acromion*) dijela trna (*spina scapulae*) lopatice i deformacija lateralne plohe ključne kosti u području hvatišta deltoidnog mišića. Ova pojava se povezuje s rotacijskim pokretima lopatice, nošenjem teškog tereta i branjem plodova s viših grana stabala.⁸⁹ Hipertrofija pregibača članka se javlja prilikom repetativnih pokreta pregibanja pri držanju nekog predmeta. Karakterizira ju izražene linije hvatišta pregibačkih ligamenata na palmarnoj strani medijalnog reda članaka pešća.⁹⁰

Kod muške osobe starosti od oko 40 godina, *maturus I.*, G-1004 uočena je osifikacija Ahilove tetive na petnoj kosti (*calcaneus*). Ahilova tetiva spaja troglavi gnjatni mišić (*m. triceps surae*) kojeg čine trbušasti mišić lista (*m. gastrocnemius*), široki listoliki mišić (*m. soleus*) i tabanski mišić (*m. plantaris*) s petnom kosti. Riječ je o okomito usmjerenim dobroćudnim koštanim izraslinama (egzostozama) na mjestu hvatišta Ahilove tetive koji nastaju prekomjernim korištenjem iscrpljenog mišića i prekomjernom pronacijom. Egzostoze su često popraćene i koštanim trnovima koji se mogu javiti na medijalnom izdanku petne kosti, odnosno hvatištu mišića odmicač palca stopala (*m. abductor hallucis*) i kratkom pregibaču prstiju (*m. flexor digitorum brevis*).⁹¹

Rezultati dobiveni u ovome radu uspoređeni su s dobivenim rezultatima iz radova kolegica Antonele Pakšec i Valentine Kovač. U radu kolegice Pakšec provedena je antropološka analiza osteološkog materijala sakupljenog 2017. godine. Analizirano je trinaest grobova od kojih je većina pripadala osobama muškog spola. Zanimljivo je da je prosječna starost žena kod kolegice bila niža od prosječne doživljene starosti muškaraca. Zabilježene patologije i promjene uzrokovane radnom aktivnosti se preklapaju – od najčešće definiranih patoloških promjena u kolegičinom i mom radu su osteoartritične promjene najčešće opažene na tijelim kralježaka, potom Schmörlova hernija. Kod manjeg broja su opaženi periostitis i porotična hiperostoza najvjerojatnije uzrokovana anemijom.⁹²

⁸⁹ Ibid., str. 60.

⁹⁰ Ibid., str. 81.

⁹¹ Clement et al., *Achilles tendinitis and peritendinitis: Etiology and treatment*, 1984., str. 1.-2.

⁹² A. Pakšec, *Stvaranje biološkog profila: prikaz antropološke građe s arheološkog lokaliteta Lobar, Majka Božja Gorska*, 2018., str. 52.

U radu kolegice Kovač provedene su makromorfološke i histološke analize dentalnog materijala s jedanaest donjih, i ovisno o očuvanosti materijala, gornjih čeljusti sakupljenih tokom kampanje 2017. godine. Određivani su dob i spol osoba te dentalna patologija. Također, većina analiziranog materijala pripada muškim osobama. Od zabilježenih dentalnih patologija u kolegičinom i mojem radu najčešća je karijes koji se uglavnom javlja na pretkutnjacima ili kutnjacima i gornje i donje čeljusti te zubni kamenac koji je prisutan na većini materijala.⁹³

⁹³ V. Kovač, *Makromorfološke i histološke metode odredbe doživljene starosti na dentalnom materijalu: primjer analize uzorka s arheološkog lokaliteta Lobar – Majka Božja Gorska*, 2018., str. 71.

6. ZAKLJUČAK

U ovome radu analizirano je 26 kostura iz 24 groba i 2 nakupine organskog materijala nađenih na groblju pored svetišta Majke Božje Gorske tijekom kampanje provedene 2018. godine. Osteološki materijal je većinski bio srednje očuvanosti.

Pri analizi korištene su suvremene antropološke metode za određivanje spola i dobi osoba te određivanja patoloških promjena ili promjena uzrokovanih ponavljanom fizičkom aktivnošću uočljivih na koštanim ostatcima.

Analizom je utvrđeno da je od dvadeset i šest kostura njih osam bilo ženskih, šesnaest muških, jedan dječji i za jedan nije bilo moguće odrediti spol. Prosječna starost žena bila nešto veća od muškaraca, a iznosila je oko 45,3 godina, a kod muškaraca oko 34 godine. Djeca nisu uračunata u ovaj prosjek zbog njihove visoke smrtnosti u srednjem vijeku. Visinu je bilo moguće odrediti za sve skupa 17 osoba, a prosječna visina žena iznosi oko 157,26 cm, a muškaraca oko 162,52 cm, što je u skladu s populacijama iz srednjeg vijeka.

Najčešće utvrđena patološka promjena je osteoartritis. Zahvaća čak jedanaest osoba od čega je šest žena (G-991, G-1001, G-1003, G-1006, G-1009 i G-1010), četiri muškarca (G-992, G-993, G-995 i G-1002). Osteoartritične promjene najčešće su uočene na tijelima prsnih (G-991, G-1006, G-1009 i G-1010) i slabinskih kralježaka (G-991, G-995, G-1001 i G-1010). Opažene su i na vratnim kralješcima (G-993), lakatnoj kosti (G-1003, OM-1000), iveru (G-992), goljeničnoj i lisnoj kosti (G-1002) i na natkoljeničnoj kosti (G.1003). Posljednji stadij osteoartritisa, eburnacija, zabilježena je samo kod jedne osobe (G-1003). Od patoloških promjena koje zahvaćaju kralješnicu uočena je i Schmorlova hernija na prsnim kralješcima kod tri osobe (G-997, G-999 i G-1013). Zaliječeni lomovi utvrđeni su na lijevoj gležanjskoj kosti (G-991), desnoj goljeničnoj i desnoj lisnoj kosti (G-1002) i lijevoj lakatnoj kosti (G-1003), a kod jedne muške osobe uočena je i lezija nastala urezom na prvom članku palca desnog pešća (G-997). Na čeonim kostima tri osobe uočena je *cribra orbitalia* (G-990, G-997 i G-1012). Na goljeničnim kostima dvije osobe opažen je zaliječen periostitis (G-995 i G-1004), a samo je na goljeničnim kostima jedne osobe ova bolest uočena u aktivnom stadiju (G-1007).

Najčešća patologija zuba je karijes, a utvrđena je u čeljustima četiri osobe (G-991, G-994, G-1001 i G-1006) te pretežito zahvaća ili pretkutnjake ili kutnjake. Zaživotni gubitak zuba opažen je na čeljustima pet osoba (G-992, G-1000, G-1009, G-1010, G-1013) i također se radi pretežito o kutnjacima i pretkutnjacima. Kod ženske osobe starosti više od 60 godina, *senilis*,

iz G-1013 opažen je zaživotni gubitak čitavog dentalnog niza donje čeljusti i potpuno zatvaranje alveola. Zubni kamenac je opažen kod četiri osobe (G-992, G-995, G-1000 i G-1010) i fenestracija kod pet (G-992, G-1000, G-1001, G-1009 i G-1010). Trošenost grizne plohe zuba u skladu je sa starosti svih osoba osim u slučaju G-994 gdje je riječ o mladoj muškoj osobi čiji su zubi izrazito trošeni i upućuju na veću starost.

Od promjena uzrokovanih radnom aktivnosti najčešće opažene su Allenova površina kod tri muške (G-997, G-998 i G-1004) i jedne ženske osobe (G-1009) te površina čučanja koja je prisutna kod dvije ženske (G-991 i G-1010) i dvije muške osobe (G-1004 i G-1008). Messerijev iver uočen je samo kod jedne muške osobe (G-997). Hipertrofije mišića vidljive su kod tri muške osobe, a riječ je o hipertrofiji kljunastog izdanka lopatice (G-1012) i hipertrofiji pregibača članka (G-992 i G-999). Osifikacija Ahilove tetive zamijećena je kod jedne muške osobe (G-1004).

Zabilježene patološke promjene i promjene uzrokovane radom u skladu su s arheološkim populacijama srednjeg vijeka i odražavaju očekivane (degenerativne) promjene nastale svakodnevnim životom, radnim aktivnostima i ishranom.

Uzevši u obzir dobivene rezultate uzoraka dobivenih u ovome radu, a i one iz radova kolegica Pakšec i Kovač, može se reći da je riječ o populaciji koja je živjela u srednjovjekovnom, brdovitom kraju. Život u srednjovjekovnom Loboru zahtijevao je često uspinjanje i spuštanje po istome što je vidljivo u materijalu. Na prikazanom manjem broju, može se zaključiti da su žene u principu živjele dulje od muškaraca i da su muškarci bili fizički aktivniji. Na svakome kosturu srednje ili visoke očuvanosti uočena je barem jedna patologijom uzrokovana promjena ili promjena nastala radnom aktivnosti. Sudeći prema dentalnom materijalu, loborska populacija pretežito se hranila čvršćom hranom ili hranom biljnog podrijetla.

p

7. POPIS SLIKA

Slika 1 : Položaj Lobora, Filipec, K. *10 Jahre archäologischer Grabung in Lobor (1998-2007)*, 2007., str. 411.

Slika 2 : Zračna slika lokaliteta, Filipec, K. *10 Jahre archäologischer Grabung in Lobor (1998-2007)*, 2007., str. 414.

Slika 3: Tlocrt svetišta s označenim iskopnim djelovima i starijim građevinama, Filipec, K. *10 Jahre archäologischer Grabung in Lobor (1998-2007)*, 2007., str. 416.

Slika 4: Ranokršćanska krstionica, crkveni toranj i pročelje ranoromaničke i kasnoromaničke crkve, Filipec K. *10 Jahre archäologischer Grabung in Lobor (1998-2007)*, 2007., str. 417.

Slika 5: Trojagodne sljepoočničarke, grob 108 - Lobor, Majka Božja Gorska, Filipec, K. *Prilog poznavanju trojagodnih sljepoočničarki u sjevernoj Hrvatskoj*, 2003.

Slika 6: Rekonstrukcija drvene crkve radna verzija (terenska arheološka radioni ca Odsjeka za arheologiju u Bizovcu), Filipec, K., *Drvena crkva u Loboru – najstarija franačka misionarska crkva u sjevernoj Hrvatskoj*, 2010.

8. POPIS LITERATURE

1. Aufderheide, A. C. i Rodriguez-Martin, C. *The Cambridge Encyclopedia of Human Paleopathology*, 2011.
2. B.R. Kate i R.J. Mujumdar, *Stature Estimation from Femur and Humerus by Regression and Autometry*, 1974.
3. Baykara, I.; Yilmaz, H.; Gultrkin, T.; Güleç, E. S.; *Squatting Facet: A Case Study Dilkaya and Van-Kalesi Populations in Eastern Turkey*, 2010.
4. Bindel, R.; *Analytische Sterbealtersbestimmung von Skelettfunden Möglichkeiten und Grenzen bei der Bearbeitung von historischem und rezentem Skelettmaterial*, 2008.
5. Blau, S.; Ubelaker; Douglas H. *Handbook of Forensic Anthropology and Archaeology*, 2012.
6. Bolfek, I., Katunarić, M., Prpić-Mehičić, G., Čatović A., *Gubitak tvrdog zubnog tkiva nekarijesne etiologije - abrazija, atricija, erozija i abfrakcija*, 2005.
7. Buikstra, Jane E., *Standards for Data Collection from Human Skeletal Remains*, 1994.
8. Buikstra, J., *Ortner's Identification of Pathological Conditions in Human Skeletal Remains*, 2019.
9. Capasso, L., Kennedy, K. A. R., Wilczak, C. A., *Atlas of Occupational Markers on Human Remains*, 1999.
10. Clement et al., *Achilles tendinitis and peritendinitis: Etiology and treatment*, 1984.
11. ČERNÝ, M. i KOMENDA, ST., *Geschlechtsbestimmung von Humerus und Femur mit Hilfe der Diskriminanzanalyse*, 1976.
12. De Witte, S., Bekvalac J., *Oral Health and Frailty in the Medieval English Cemetery of St Mary Graces*, 2010.
13. Filipec, K., *10 Jahre archäologischer Grabung in Lobor (1998-2007)*, 2007.
14. Filipec, K., *Arheološko – povijesni vodič po svetištu Majke Božje Gorske u Loboru*, 2010.
15. Filipec, K., *Drvena crkva u Loboru – najstarija franačka misionarska crkva u sjevernoj Hrvatskoj*
16. Filipec K. i Bunčić, M., *Lobor – srednjevjekovno središte moći*, 2021.
17. Filipec, K., *Prilog poznavanju trojagodnih sljepoočničarki u sjevernoj Hrvatskoj*, 2003.
18. Filipec, K., *Slavenski paljevinski grob iz Lobora*, 2010.
19. Hillson, S., *Dental Pathology*, 2019.
20. Irish, J. D., Scott G. R., *A Companion to Dental Anthropology*, 2016.

21. Klepinger, L.L.; *Fundamentals of Forensic Anthropology*, 2005.
22. Kovač, V., *Makromorfološke i histološke metode odredbe doživljene starosti na dentalnom materijalu: primjer analize uzorka s arheološkog lokaliteta Lobor – Majka Božja Gorska*, 2018.
23. Kraus, B., *Befund Kind – Überlegung zu archäologischen und anthropologischen Untersuchungen an Kinderbestattungen*, 2006.
24. Lagier, R., *Bone eburnation in rheumatic diseases: a guiding trace in today's radiological diagnosis and in paleopathology*, 2006.
25. Langley, N. R., Tersigni – Tarrant, M. T. A., *Forensic Anthropology A Comprehensive Introduction Second Edition*, 2017.
26. Latham, K.E; Finnegan, J.M.; Rhine, S. *Age Estimation of the Human Skeleton*, 2010.
27. Lucy, D., *Teeth, Age at Death and Archaeology: The Application of Tooth Histology as Means of Determining Age at Death for Human Remains*, 1993.
28. Mann, R. W. i Hunt, D. R., *Photographic Regional Atlas of Bone Disease*, 2012.
29. Martin, R., *Lehrbuch der Anthropologie Zweite Auflage*, 1928.
30. Mauerer, C. *Morphologische und molekularbiologische Geschlechtsbestimmung von Individuen mit Knochenfrakturen einer Skelettserie des 15. – 18. Jahrhunderts aus Süddeutschland (Rain am Lech)*, 2006.
31. Migotti, B., *Vojnička nadgrobna stela severskog razdoblja iz Lobora*, 2010.
32. Miles, A. E. W., *The Dentition in the Assessment of Individual Age in Skeletal Material*, 1963.
33. Nikita, E., A. Karligiotti; *Basic Guidelines for The Excavation and Study of Human Skeletal Remains*, 2019.
34. Ortner, J. D., *Identification of Pathological Conditions in Skeletal Remains, Second Edition*, 2003.
35. Pakšec, A., *Stvaranje biološkog profila: prikaz antropološke građe s arheološkog lokaliteta Lobor, Majka Božja Gorska*, 2018
36. Schaefer, M., *Juvenile Osteology*, 2008.
37. Schmörl, G., *Über die an den Wirbelbandscheiben vorkommenden Ausdehnungs–und Zerreisungsvorgänge und die dadurch an ihnen und der Wirbelspongiosa hervorgerufenen Veränderungen*, 1927., Verh Dtsch Path Ges
38. Smiljanić, B. *Traumatologija*, 2003.
39. Sobotta, *Atlas anatomije čovjeka Svezak 2 Trup, unutarjni organi, donji ud*, 1989.

40. Šutalo, J. *Patologija i terapija tvrdih zubnih tkiva*, 1994.
41. Walker, P.L.; Bathurst, R.R.; Richman, R.; Gjerdrum, T.; Andrushko, V.A. *The Causes of Porotic Hyperostosis and Cribra Orbitalia: A Reappraisal of the Iron-Deficiency-Anemia Hypothesis*, 2009.
42. White, T. D.; Folkens, P.A. *The Human Bone Manual*, 2005.
43. White, T.D., Black, M.T., Folkens, P. A., *Human Osteology 3rd Edition*, 2012.
44. Zamora,A., Menéndez Garmendía, A., Ruiz-Velasco, F., Sánchez-Mejorada, G., Márquez-Morfín, L., Gómez-Valdés J.A *Sex estimation using humeral and femoral head diameters in contemporary and Prehispanic Mexican populations*, 2021.
45. Zečević, D. i suradnici, *Sudska medicina i dentologija*, 2004.

SAŽETAK

Osteološki materijal sakupljen je 2018. tijekom arheoloških istraživanja na lokalitetu Majka Božja Gorska u Loboru pod vodstvom profesora Krešimira Filipca. Antropološka analiza provedena je na dvadeset i šest kostura iz dvadeset i četiri groba s ciljem određivanja spola i dobi osobe u trenutku smrti te detekcije patoloških promjena i promjena nastale učestalim aktivnostima.

Osteološki materijal je opran, sušen, analiziran i fotografiran u prostorijama Ureda za forenzične znanosti Sveučilišta u Zagrebu. Obradjeni materijal pohranjen je u depou Odsjeka za arheologiju Filozofskog fakulteta u Zagrebu.

Od dvadeset i šest analiziranih kostura jedan je bio dječji, osam ženskih, šesnaest muških i jednome se spol nije mogao odrediti. Prosječna starost u trenutku smrti za žene iznosila bi 43,5 godina, a za muškarce 34. Dobiveni su rezultati u skladu s arheološkim populacijama srednjeg vijeka i što se tiče i zabilježenih patoloških promjena i promjena uzrokovanih učestalim aktivnostima.

Ključni pojmovi: srednji vijek, antropološka analiza ljudskih koštanih ostataka, odredba spola i starosti u trenutku smrti, patološke promjene

ABSTRACT

The analysed osteological material was collected in the year 2018 during archeological field research of the site Our Lady of the Mountain in Lobar under the guidance of professor Krešimir Filipec. Anthropological analysis was conducted on twenty-six skeletons retrieved from twenty-four graves in order to determine their sex and age at death, pathological changes and changes caused by habitual activity.

Osteological material was cleaned, dried, analysed and photographed in the rooms of the Office for Forensic Sciences of the University of Zagreb and later stored in the depot of the Department of Archeology at the Faculty of Humanities and Social Sciences in Zagreb.

Out of twenty-six analyzed skeletons, one was determined to be that of a child, eight were determined to be female, sixteen were male and one were of undefined sex. The average age at death of females is 45,3 years and 34 for males. The results are also in line with the medieval archeological populations regarding pathological changes and changes caused by habitual activity.

Key words: middle ages, anthropological analysis of human osteological remains, sex and age determination, pathological changes

ŽIVOTOPIS

Eva Schmidt rođena je 20.10.1996. u Zagrebu gdje je završila IV. gimnaziju 2015. godine s time da je drugi razred srednje škole pohađala u Sophie Scholl Gymnasium u Itzehoeu, Njemačkoj.

Nakon mature upisuje preddiplomski studiji Arheologije i Antropologije na Filozofskom fakultetu Sveučilišta u Zagrebu koji završava 2018. godine te potom upisuje diplomski studiji Arheologije, smjer srednjovjekovna arheologija.

U slobodno vrijeme bavi se zračnim cirkuskim vještinama i uživa u prirodi.

9. PRILOZI



Slika 30: *osteophytosis vertebrae* na slabinskim kralješcima L2 i L3, G-991, ženska osoba, starosti oko 40-45 godina, Lobar, crkva Majke Božje Gorske, Schmidt, 2023.



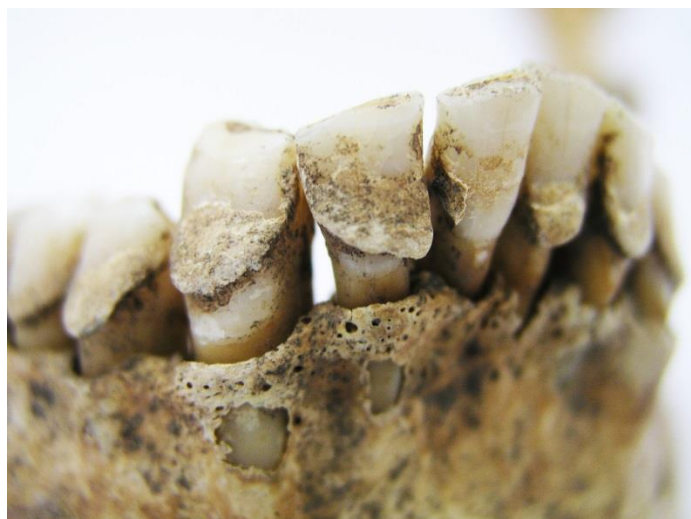Slika 31: *foramen sternalis*, G-992, muška osoba, starosti oko 50-55 godina, Lobar, crkva Majke Božje Gorske, Schmidt, 2023.



Slika 32: nesrašteni S1, G-992, muška osoba, starosti oko 50-55 godina, Lobar, crkva Majke Božje Gorske, Schmidt, 2023.



Slika 33: osteoartrične promjene (erozija) na petom vratnom kralješku C5, G-993, muška osoba, starosti oko 40-50 godina, Lobar, crkva Majke Božje Gorske, Schmidt, 2023.



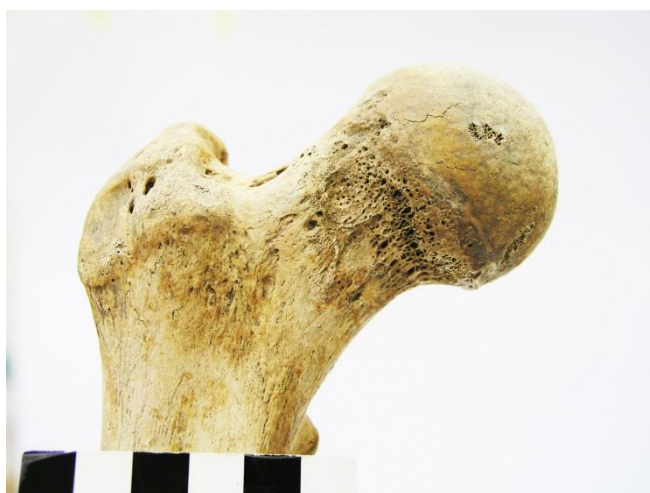Slika 34: naslage zubnog kamenca i fenestracija na očnjaku (C) i drugom sjekutiću (I₂), G-995, muška osoba, starosti oko 30 godina, Lobar, crkva Majke Božje Gorske, Schmidt, 2023.



Slika 35: zaliječeni periostitis na dijafizi goljenične kosti, G-995, muška osoba, starosti oko 30 godina, Lobar, crkva Majke Božje Gorske, Schmidt, 2023.



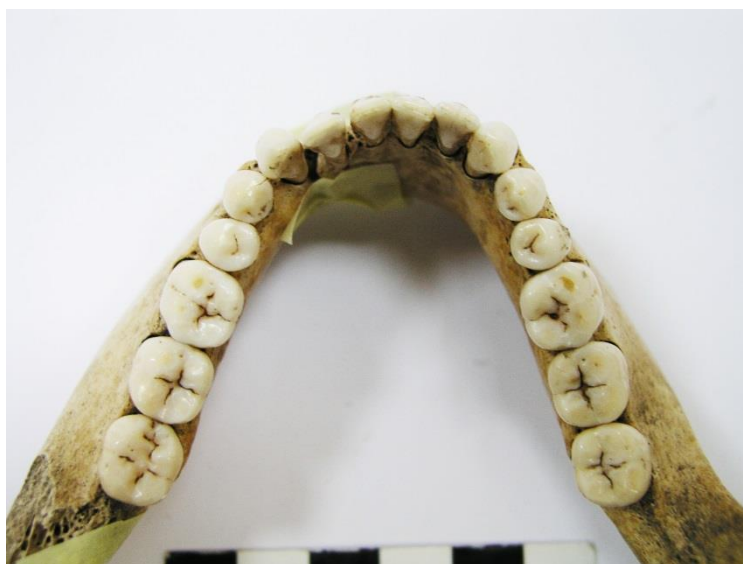Slika 65: nesraštene distalna epifiza natkoljениčne i proksimalna epifiza goljениčne kosti, G-996, muška osoba, *juvenilis*, Lobar, crkva Majke Božje Gorske, Schmidt, 2023.



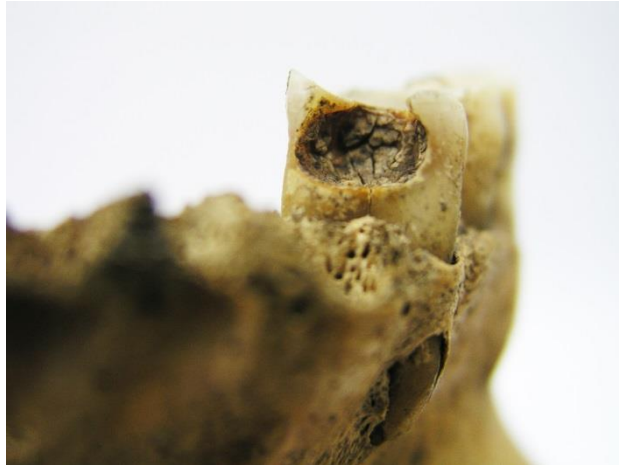Slika 37: Allenova površina, G-998, muška osoba, starosti oko 17-19 godina, Lobar, crkva Majke Božje Gorske, Schmidt, 2023.



Slika 38: hipertrofija mišića pregibača članka, G-999, muška osoba, starosti oko 35-40 godina, Lobar, crkva Majke Božje Gorske, Schmidt, 2023.



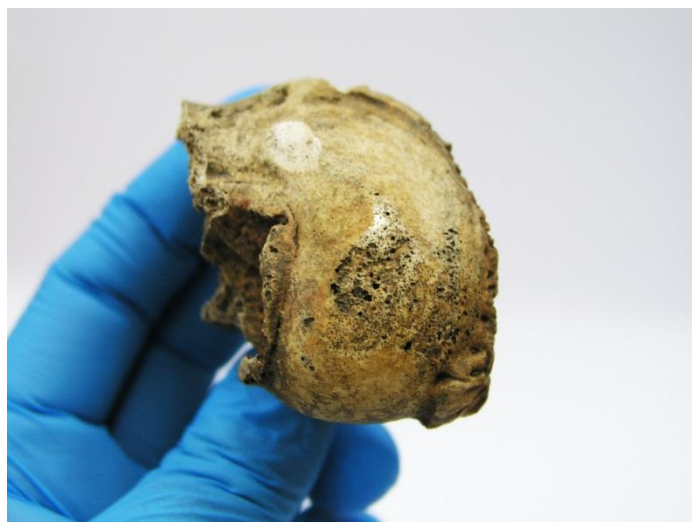Slika 39: u potpunosti očuvani zubni niz donje čeljusti, G-1000, ženska osoba, starosti oko 24 godine, Lobar, crkva Majke Božje Gorske, Schmidt, 2023.



Slika 40: apsces i karijes drugog stupnja na prvom pretkutnjaku (P_1) na desnoj gornjoj čeljusti , G-1001, ženska osoba, starosti oko 50-60 godina, Lobar, crkva Majke Božje Gorske, Schmidt, 2023.



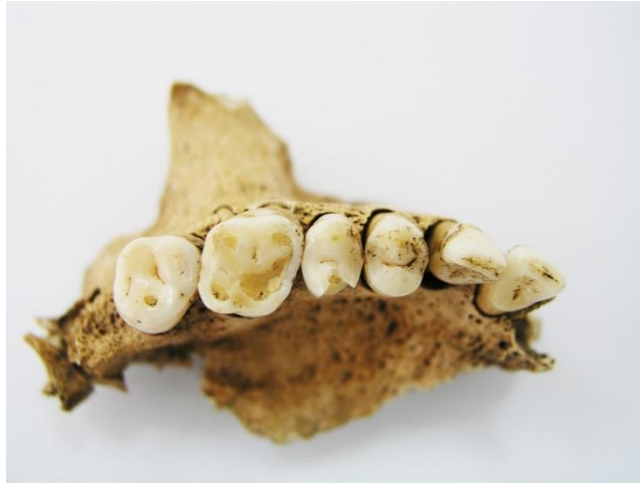Slika 41: zaliječena fraktura i osteofiti na distalnim epifizama desne goljenične i lisne kosti, G-1002, muška osoba, starosti oko 30-40 godina, Lobar, crkva Majke Božje Gorske, Schmidt, 2023.



Slika 42: eburnacija na kondilu lijeve natkoljениčne kosti, G-1003, ženska osoba, starosti oko oko 60 godina, Lobar, crkva Majke Božje Gorske, Schmidt, 2023.



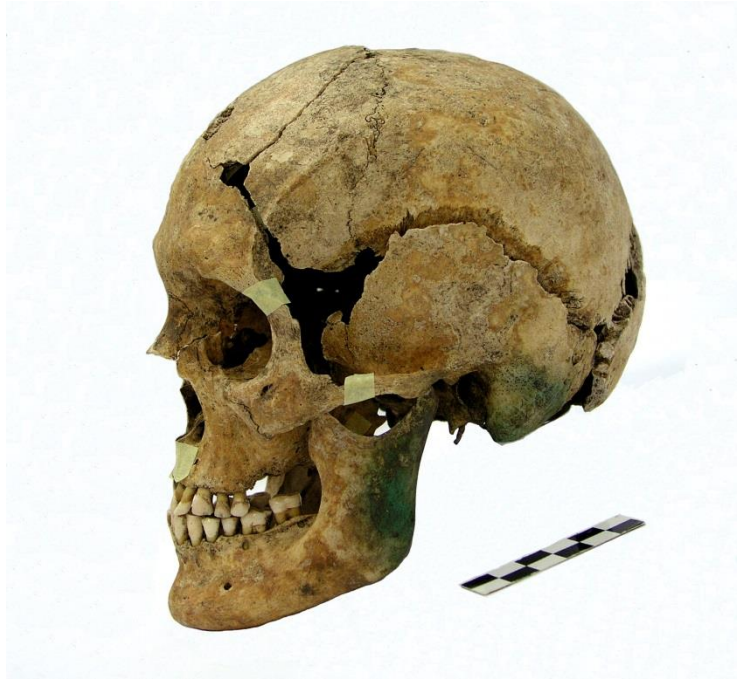Slika 43: aktivni periostitis na dijafizi goljениčne kosti, G-1007, muška osoba, starosti oko 30-35 godina, Lobar, crkva Majke Božje Gorske, Schmidt, 2023.



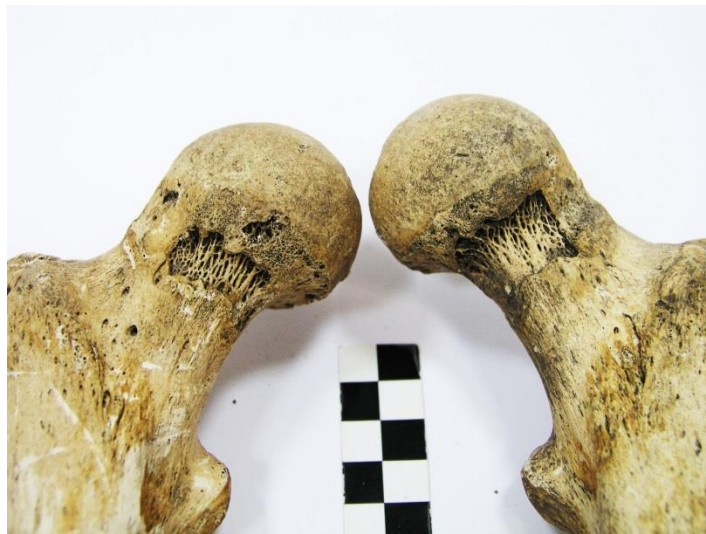Slika 44: abrazija zuba i vidljivi sekundarni dentin na griznoj plohi prvog kutnjaka desne gornje čeljusti, G-1007, muška osoba, starosti oko 30-35 godina, Lobar, crkva Majke Božje Gorske, Schmidt, 2023.



Slika 45: površina čučanja na distalnoj epifizi desne goljenične kosti, G-1008, muška osoba, starosti oko 30-40 godina, Lobar, crkva Majke Božje Gorske, Schmidt, 2023.



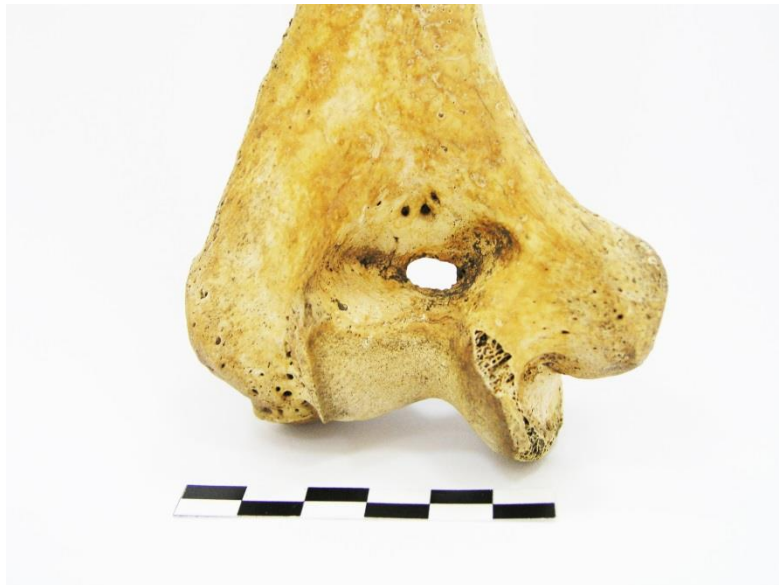Slika 65: dobro sačuvana lubanja, G-1010, ženska osoba, starosti oko 30-40 godina, Lobar, crkva Majke Božje Gorske, Schmidt, 2023.



Slika 47: Allenova površina na vratovima natkoljениčnih kostiju, G-1010, ženska osoba, starosti oko 30-40 godina, Lobar, crkva Majke Božje Gorske, Schmidt, 2023.



Slika 48: porotična hiperostoza na tjemenoj kosti, G-1012, muška osoba, starosti oko 20 godina, Lobar, crkva Majke Božje Gorske, Schmidt, 2023.



Slika 49: septalna apertura (*perforatio fossae olecrani*) lakatne kosti, G-1012, muška osoba, starosti oko 20 godina, Lobar, crkva Majke Božje Gorske, Schmidt, 2023.



Slika 50: hipertrofija trapeznog mišića (*fossa rhomboidea*), G-1012, muška osoba, starosti oko 20 godina, Lobor, crkva Majke Božje Gorske, Schmidt, 2023.



Slika 51: zaživotni gubitak čitavog dentalnog niza donje čeljusti, G-1013, ženska osoba, starosti oko 60 godina, Lobor, crkva Majke Božje Gorske, Schmidt, 2023.



Slika 52: Schmörlova hernija na prsnom kralješku, G-1013, ženska osoba, starosti oko 60 godina, Lobar, crkva Majke Božje Gorske, Schmidt, 2023.



Slika 53: lamboidni šav složene strukture, vidljivi su koštani otočići (*ossiculi suturae lambdaidea*), OM-885, muška osoba, starosti oko 50-59 godina, Lobar, crkva Majke Božje Gorske, Schmidt, 2023.

