Spolni dimorfizam tvrdog tkiva kraniofacijalnog sustava

Buljević, Ivana

Master's thesis / Diplomski rad

2023

Degree Grantor / Ustanova koja je dodijelila akademski / stručni stupanj: **University of Zagreb, Faculty of Humanities and Social Sciences / Sveučilište u Zagrebu, Filozofski fakultet**

Permanent link / Trajna poveznica: https://urn.nsk.hr/urn:nbn:hr:131:635479

Rights / Prava: In copyright / Zaštićeno autorskim pravom.

Download date / Datum preuzimanja: **2025-03-24**

Sveučilište u Zagrebu
Filozofski fakultet
University of Zagreb
Faculty of Humanities
and Social Sciences

Repository / Repozitorij:

ODRAZ - open repository of the University of Zagreb
Faculty of Humanities and Social Sciences

zir.nsk.hr

dabar
DIGITALNI AKADEMSKI ARHIVI I REPOZITORIJI

SVEUČILIŠTE U ZAGREBU
FILOZOFSKI FAKULTET
Odsjek za etnologiju i kulturnu antropologiju

Diplomski rad

SPOLNI DIMORFIZAM TVRDOG TKIVA KRANIOFACIJALNOG SUSTAVA

Ivana Buljević

Mentor: Izv. prof. dr. sc. Tomislav Lauc

ZAGREB, 2023.

Izjavljujem pod punom moralnom odgovornošću da sam diplomski rad Spolni dimorfizam tvrdih tkiva kraniofacijalnog sustava izradila potpuno samostalno uz stručno vodstvo mentora Izv. prof. dr. sc. Tomislava Lauca. Svi podaci navedeni u radu su istiniti i prikupljeni u skladu s etičkim standardom struke. Rad je pisan u duhu dobre akademske prakse koja izričito podržava nepovredivost autorskog prava te ispravno citiranje u referenciranje radova drugih autora.

Ivana Buljević

SADRŽAJ

1. Uvod ... 1

1.1. Tema i cilj rada ... 1

1.2. Metodologija ... 1

1.3. Struktura rada ... 2

2. Spolni dimorfizam ... 2

3. Anatomija kraniofacijalnog sustava ... 3

3.1. Anatomija lubanje ... 3

3.1.1. Kost lubanje (ossa cranii) ... 5

3.1.2. Kosti lica (ossa faciei) ... 8

3.2. Anatomija zuba ... 10

3.2.1. Anatomska i histološka funkcija zuba ... 11

3.2.2. Morfologija zubi ... 12

3.2.3. Označavanje zubi ... 13

4. Spolni dimorfizam tvrdih tkiva kraniofacijalnog sustava ... 15

4.1. Spolni dimorfizam lubanje ... 15

4.2. Spolni dimorfizam u humanoj denticiji ... 23

5. Zaključak ... 26

6. Literatura ... 28

7. Popis priloga ... 29

8. Sažetak ... 30

1. Uvod

1.1. Tema i cilj rada

Tema ovog rada su spolne različitosti na području lica, zubi i čeljusti. Cilj diplomskog rada je predstaviti, analizirati i protumačiti spolni dimorfizam tj. spolne različitosti u karakteristikama lica, čeljusti i zubi. Metodološkom analizom diskursa pokazat će se značaj spolnog dimorfizma u forenzici odnosno u identifikaciji ljudskih ostataka.

Ljudski spolni dimorfizam je složen, s bihevioralnim, fiziološkim i anatomskim dimenzijama, te je cilj ovog rada pobliže objasniti različitosti. Kosturi odraslih ženki i muškaraca razlikuju se po obliku i veličini. Morfološke razlike u građi kostura između spolova razvijaju se prije rođenja, a spolni dimorfizam se povećava tijekom djetinjstva i adolescencije. Nakon puberteta, oko 18. godine, spolne razlike u kosturu su toliko izražene da se spol može odrediti s velikom točnošću. Generalno, ženski kostur je manji i profinjeniji, dok je muški kostur veći i jači. Osim toga, u ovom radu prikazani su primjeri spolnog dimorfizma kod odraslih, djeca nisu bila uključena u analizu. Određivanje spola djeteta je teže jer djeca imaju nižu razinu hormona prije puberteta.

1.2. Metodologija

Prilikom pisanja ovog rada koristila se kvalitativna metoda istraživanja. Ovo istraživanje usmjereno je na razumijevanje fenomena istraživanja in situ. Prilikom istraživanja teme spolnog dimorfizma radilo se na analizi raznih diskursa koji su relevatni za navedenu temu. Autori tih djela najčešće djeluju u području dentalne antropologije ili forenzičke antropologije. Određivanje spola vrlo je bitno u raznim granama kao što su forenzika, antropologija, te arheologija, te se na ovu temu pronalazi velik broj istraživanja i radova. Veliki broj radova na temu spolnog dimorfizma ukazuje na bitnost teme u struci.

1.3. Struktura rada

Kao uvod ovom rad pobliže se objašnjava sam pojam spolnog dimorfizam kako bi se pobliže shvatilo njegovo generalno značenje, pa onda i na suženom području kao što je kraniofacijalni sustav. Daje se kratki pregled anatomije lubanje, pri čemu se obuhvaća kost lubanje i kosti lica. Nakon čega se iznosi anatomija lubanje odnosno funkcija zuba, morfologija zuba, te označavanje zubi. U početnom dijelu rada iznosi se anatomski dio kako bi se upoznalo s pojmovima koji će se koristiti pri obrazloženju spolnog dimorfizma. Na kraju, uvodi se u samu temu spolnog dimorfizma kraniofacijalnog sustava pri čemu se nastoji pokazati koji dijelovi kosti lubanje i lice ukazuju na spolne različitosti, te koji dijelovi sa sigurnošću mogu ukazati na spol osobe.

2. Spolni dimorfizam

Spolni dimorfizam jedna je od metoda identifikacije ostataka čovjeka pri čemu se može odrediti spol osobe. Ova metoda je bitna za pregled rezultata u forenzičko-antropološkom istraživanju. Kada se govori o spolnom dimorfizmu u antropološkom kontekstu tada je bitno razlikovati dva pojma, a to su rod (*eng. gender)* i spol (*eng. sex).* Kada se govori o rodu onda se prvenstveno misli na socijalni identitet, onaj identitet s kojim se ta osoba poistovjećuje. Međutim, kada je riječ o spolu, tada se podrazumijeva biološki identitet osobe. Ovakva odrednica spola i roda bitna je antropologu prilikom bitnih saznanja u forenzičkoj grani. Dakle, u forenzici bitno je znati spol osobe kako bi se mogao izraditi biološki karton osobe.

Spolnim dimorfizmom naziva se tjelesna razlika između mužjaka i ženke iste vrste. Najjasniji znakovi za odredbu spola nalaze se na zdjelici. Zdjelica je dio tijela koji je jedan od najbolji indikatora za određivanje spol. Naime, žene imaju reproduktivnu mogućnost, točnije, rađenje potomaka. Samim time zdjelica žena je puno šira kako bi omogućio prolazak potomka, dok je zdjelica muškarca uža. Dakle, zdjelica kod žena je prostranija. Dio zdjelice tzv. subpubični konkavitet (udubljenje na medijalnom rubu donje grane preponske kosti) kod žena je izražen i jako uočljiv, a kod muškaraca nedostaje ili je slabije izražen. Izraženost zdjelice kod žena omogućava

ženi proces rađanja. Nadalje, spolni dimorfizam može biti prepoznati i na femuru čovjeka, te i na lubanji, o kojoj se temelji ovaj rad. Sekundarne oznake za određivanje spola dobivamo pomoću antropometrijskih metoda na ostalim skeletnim elementima. Početak morfoloških razlika uočava se i prije rođenja, zatim do povećanja dolazi u djetinjstvu i adolescenciji. Razvoj spolnih razlika odražava razvoj spolnih razlika u hormonima. Neke populacije nemaju jako izražen spolni dimorfizam. Prilikom određivanja spola na ljudskim ostacima tj. kostima znaju se pojaviti razne nedoumice. Ponekad postoje poteškoće pri određivanju spola: bilo muškog ili ženskog (White, Black, Folkens 2005).

Ljudski spolni dimorfizam je složen, s bihevioralnim, fiziološkim i anatomskim dimenzijama. Anatomske razlike su izraženije u nekim područjima mekog tkiva, ali mnogo su ograničenije u kosturu. Važno je imati na umu da su određivanja spola za ljudske ostatke skeleta najtočnija nakon što pojedinac dosegne zrelost.

3. Anatomija kraniofacijalnog sustava

Anatomija kraniofacijalnog sustava koja će se u ovom poglavlju obrađivati obuhvaća anatomiju tvrdih tkiva kraniofacijalnog sustva. Pobliže će se objasniti anatomija lubanje, točnije anatomija kosti lubanje, i kosti glave. Nadalje, objasnit će se ukratko i anatomija zuba. Prilikom obrazlaganja anatomije zuba prikazuje se anatomska i histološka funkcija zuba, morfologija zubi, te na kraju označavanje zubi. Daje se kratki pregled označavanja zubi budući da je označavanje zubi bitno prilikom forenzičkog pregleda. Iznosi se anatomija kraniofacijalnog sustava kako bi se pobliže prikazali, te objasnili pojmovi anatomije koji će se u nastavku teksta koristiti pri objašnjenju spolnog dimorfizma.

3.1. Anatomija lubanje

Lubanja dolazi od latinske riječi *cranium,* a definira koštani sustav koji zatvara šupljinu unutar koje je smješten dio živčanog sustava, mozak, te oblikuje koštanu osnovicu nosne i usne šupljine. Prvenstvena uloga lubanje je zaštita mozga od potencijalnih udaraca. Opseg lubanje u prosjeku

seže od 50 do 62 cm, no ovisi o obliku lubanje i spolu osobe. Volumen lubanje muškarca u prosjeku je oko 1500 mL, dok je kod žena 1370 mL (Online hrvatska enciklopedija).

Lubanja je najsloženiji dio kostura i od velike je važnosti za ljudsku osteologiju. To je jedna od ključnih stvari za određivanje starosti, spola i razumijevanje evolucijske povijesti hominida. Složenost ljudske lubanje najbolje se može razumjeti prepoznavanjem vrlo različitih funkcija koje obavlja. Ona čini koštani temelj za osjetila vida, mirisa, okusa i sluha. Osim uloge zaštite mozga, koji je jedan od najbitnijih organa ljudskog tijela, lubanja čini cijeli okvir sustava za žvakanje, stoga se lubanju i naziva složenom strukturom. (White, Folkens 2005: 75). Zbog funkcija koje obavlja, lubanju dijelimo na dva dijela. Prvi dio je svod lubanje tzv. *Neurocranium* služi poput oklopa koji štiti mozak, mozgovo deblo i većinski dio osjetila. Drugi dio lubanje naziva se koštani dio lica ili *viscerocranium*. On čini koštani dio lica pri čemu uključuje nos i usta koji pripadaju probavnim i respiratornim sustavima (Slika 1.)

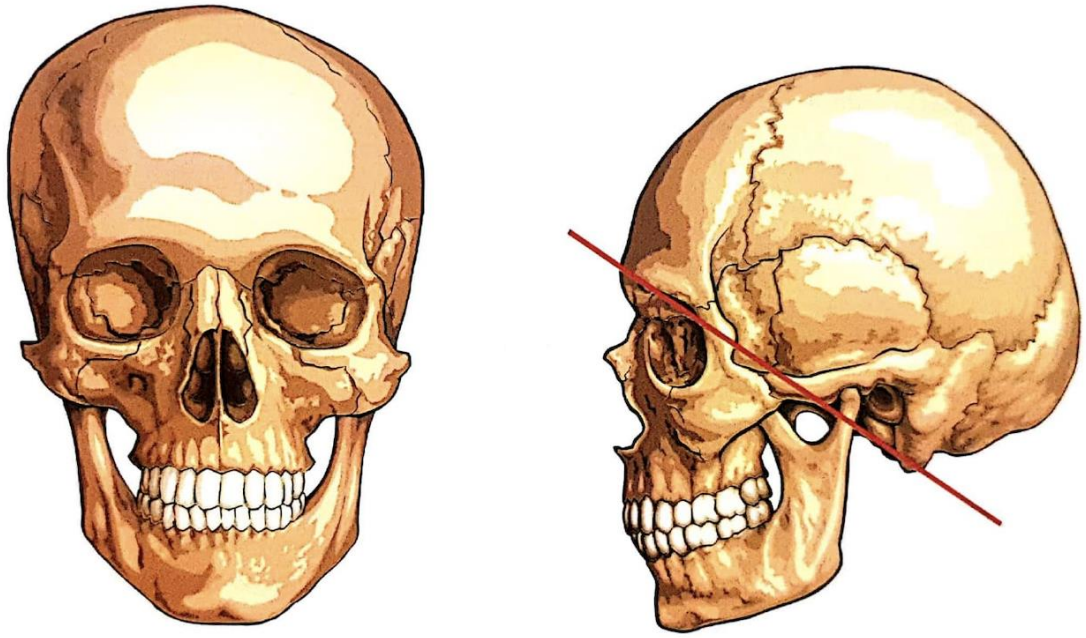

Slika 1. Granica između vicerokranija i neurokranije (Lauc, Čuković-Bagić 2019:71 str.)

Lubanjski svod (kalvariju) sačinjava osam kostiju, a to su: zatiljna kost, čeona kost, dvije tjemene kosti, dvije slijepoočne kosti, klinasta kost i rešetnica (koja čini prijelaz prema kostima lica). Pločaste i zakrivljene kosti daju lubanji tipičan oblik u kojem omjer duljine i širine može varirati. Kosti vrha lubanje ulaze u bazu lubanje, čiji središnji dio čini sfenoidalna kost. Na dnu lubanje postoji mnogo otvora kroz koje prolaze krvne žile i živci, a najveći je veliki otvor na zatiljnoj kosti (*foramen magnum*) kroz koji prolazi leđna moždina. Prednji dio lubanje čine kosti lica: gornja i donja čeljust, nepce, nosna i suzna kost i jagodične kosti. Tijekom evolucije u čovjeka, zbog uspravnog držanja, baza lubanje bila je zakrivljena oko temporalne osi u predjelu sfenoidne kosti, tvoreći "sfenoidni kut" od oko 90°. Time se značajno povećava prostor u neurokraniju, što rezultira snažnijim razvojem mozga (Online hrvatska enciklopedija).

3.1.1. Kost lubanje (ossa cranii)

Lubanja sadrži veliku lubanjsku šupljinu koja sadrži mozak. Odmah ispod čela lubanja nalaze se dva velika udubljenja koja se zovu orbite, u kojima su smještene oči. U području nosa i usta nalaze se otvori koji vode u unutrašnjost lubanje (Slike 2. i 3.).

Lubanja se sastoji od mnogo kostiju koje su čvrsto spojene zajedno. Međutim, lubanju sačinjavaju četiri središnje neparne kosti, te dvije bočne parne kosti. Tako na stražnjoj strani glave, zatiljku, nalazi se zatiljna kost (*lat. os occipitale*). Na predjelu čela nalazi se čeona kost (lat. *os frontale*). Klinasta kost (lat. *os sphenoidale*) je okrenuta prema naprijed, nalazi se ispred temporalne osi i baze okcipitalne kosti. Rešetnica (lat. *os ethmoidale*) je smještena u srednjoj ravnini između nosne i lubanjske šupljine, te između dviju očnih jabučica (Kumar 2019:1-2). Vrh lubanje i dijelovi njezinih bočnih stijenki formiraju uglavnom desna i lijeva tjemena kost (lat. *os parietale*). Područje glave neposredno iznad ušiju je sljepoočnica, a kost ovdje je temporalna kost (lat. *os temporale*). (Bošković 1980:45).

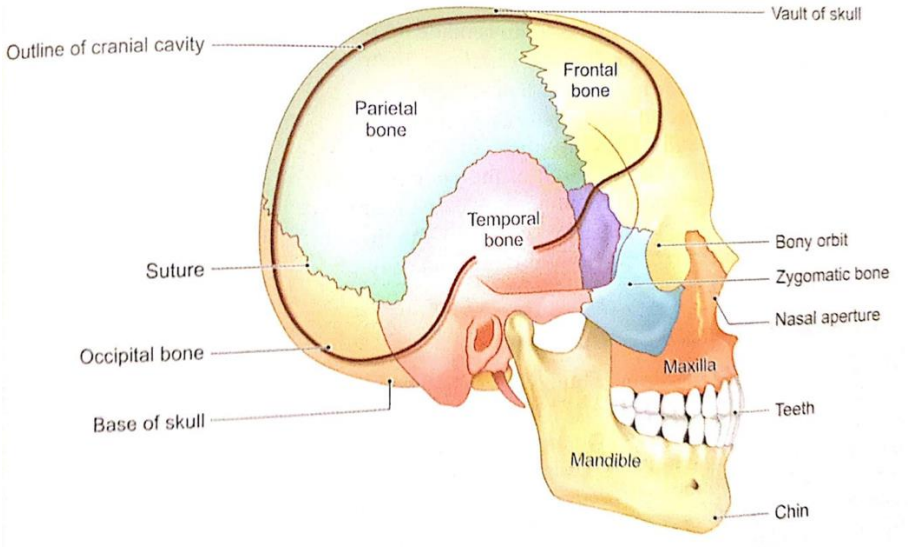

Slika 2. Prikaz lubanje s desne strane (Kumar 2019: 1)

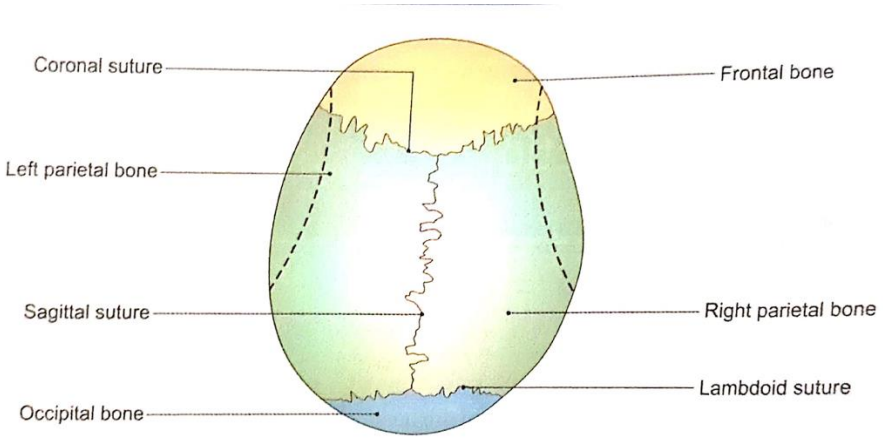

Slika 3. Prikaz lubanje s gornje strane (Kumar 2019: 2)

Pri rođenju lubanja se sastoji od četrdeset pet zasebnih elemenata i velika je u odnosu na druge dijelove tijela. Prednji dio lubanje novorođenčeta je, međutim, relativno malen, što odražava dominaciju razvoja mozga u toj fazi sazrijevanja. Lice "sustiže" neurokranij kako napreduje razvoj, osobito mandibule i maksile. Važne faze u razvoju lubanje uključuju nicanje prvih zuba (između 6. i 24. mjeseca), nicanje trajni zubi (počevši od oko 6 godina) i pubertet (Slika 4) (White, Folkens 2005:84-85).

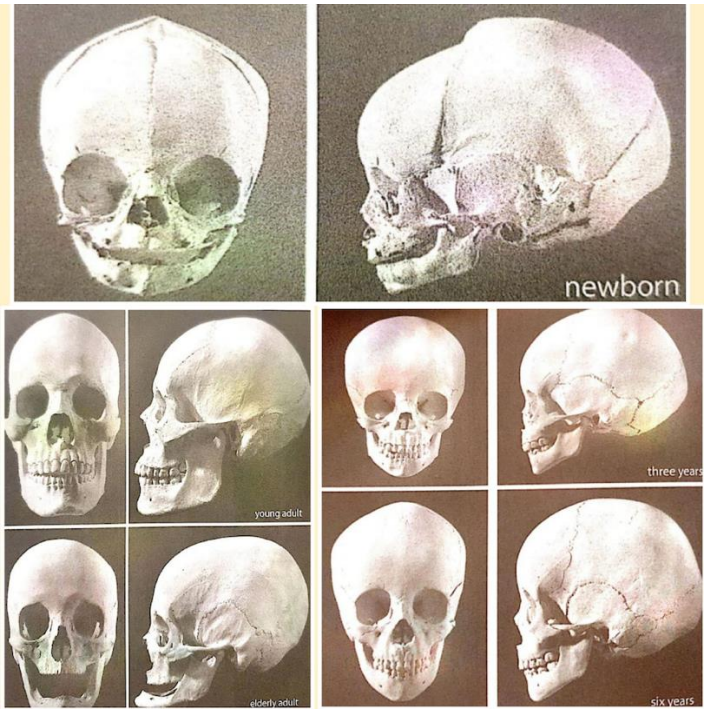

Slika 4. Rast ljudske lubanje. Značajno je usporediti promjenu proporcije lica. (White, Folkens 2005: 84-85 str.)

Čeona kost (lat. *os frontale*) je kost u glavi koja sudjeluje u oblikovanju lubanje. Čeona kost je uključena u formiranje krova očne duplje (geografska širina orbite) i nosne šupljine. Čeona kost sastoji se od tri dijela i spojena je s 12 kostiju. Prvi od tri dijela od koje je sačinjena je ljuska koja zatvara prednji dio lubanjske šupljine (lat. *squama frontalis*). Drugi dio je središnji dio koji čini nosnu osnovu (lat. *pars nasalis*). Zadnji dio je krov očnice (lat. *pars orbitalis*) (White, Folkens 2005; 87-91).

Etmoidna kost (lat. *os ethmoidale*) je neparna kost lubanje, smještena u srednjoj ravnini između nosne i lubanjske šupljine, te između dviju očnih jabučica. Etmoidna kost se sastoji od okomito postavljene koštane ploče (lat. *lamina perpentialis*) i vodoravno postavljene druge rešetkaste ploče (lat. *lamina cribrosa*). Sa svake strane rešetkaste ploče nalazi se etmoidni labirint koji sadrži etmoidne stanice (prednje, srednje i stražnje) (Bošnjak 1980:53).

Sfenoidna kost (lat. *os sphenoidale*) - također poznata kao klinasta kost - je neparna kost u lubanji, smještena u središnjem dijelu lubanje, sprijeda, ispred okcipitalne i temporalne kosti. To je jedna od sedam kostiju koje čine očnu duplju (White, Folkens 2005: 112).

Zatiljna kost (lat. *os occipitale*) je kost glave, smještena na donjoj strani lubanje. Kost je u obliku trapezoidne ploče probušene u središtu velikom kružnom rupom (lat. *fora magnum*). Zatiljna kost sastoji se od četiri dijela: *pars basalis*, dva lateralna dijela (lat. *partes laterales*) i zatiljne ljuske (lat. *squama occipitalis*) (White, Folkens 2005:100).

Slijepoočna kost (lat. *os temporale*) parna je kost koja se nalazi između parietalne, sfenoidalne i okcipitalne kosti.

Tjemena kost (lat. *os parietale*) parna je plosnata kost gornjeg dijela lubanje koja ima izgled četverokutne ploče (Bošnjak 1980: 49-52).

3.1.2. Kosti lica (ossa faciei)

Kosti lica sačinjavaju donji i prednji dio glave kostura. Kao što je kost lubanje sačinjena od parnih i nepranih dijelova kostiju, tako je i kost lica sačinjena od šest parnih kostiju, te tri neparne kosti. Parne kosti čine: donja nosna školjka (lat. *concha nasalis inferior*), nosna kost (lat. *os nasale*), nepčana kost (lat. *os palatinum*), sponična kost (lat. *os zygomaticum*), gornja čeljust (lat. *maxilla*) i suzna kost (lat. *os lacrimale*). Neparne kosti lica su: donja čeljust (lat. *mandibula*), raonik (lat. *vomer*) i podjezična kost (lat. *os hyoideum*) (Slika 5.)

Donja čeljust (*lat. mandibula*) jedina je pomična kost glave. Mandibula je ujedno i najveća kost lica. Sastoji se od tijela *corpus mandibulae* te dvije grane *ramus mandibulae.* Na donjoj čeljusti tamo gdje se spajaju tijelo i grane donje čeljusti nazivaju se *angulus mandibulae*. *Vomer* je neparna kost lica koja sačinjava donji dio koštane nosne pregrade. Stražnji dio vomera je slobodan i zaobljen te vrši podjelu nosne šupljine na dva dijela. Jezična kost tj. *os hyoideum* je također

neparna kost lica te ona nije povezana ostalim kostima glave. Sastoji se od dva parna roga (*cornu major* i *cornu minor)* (Lauc, Čuković-Bagić 2019: 76-77).

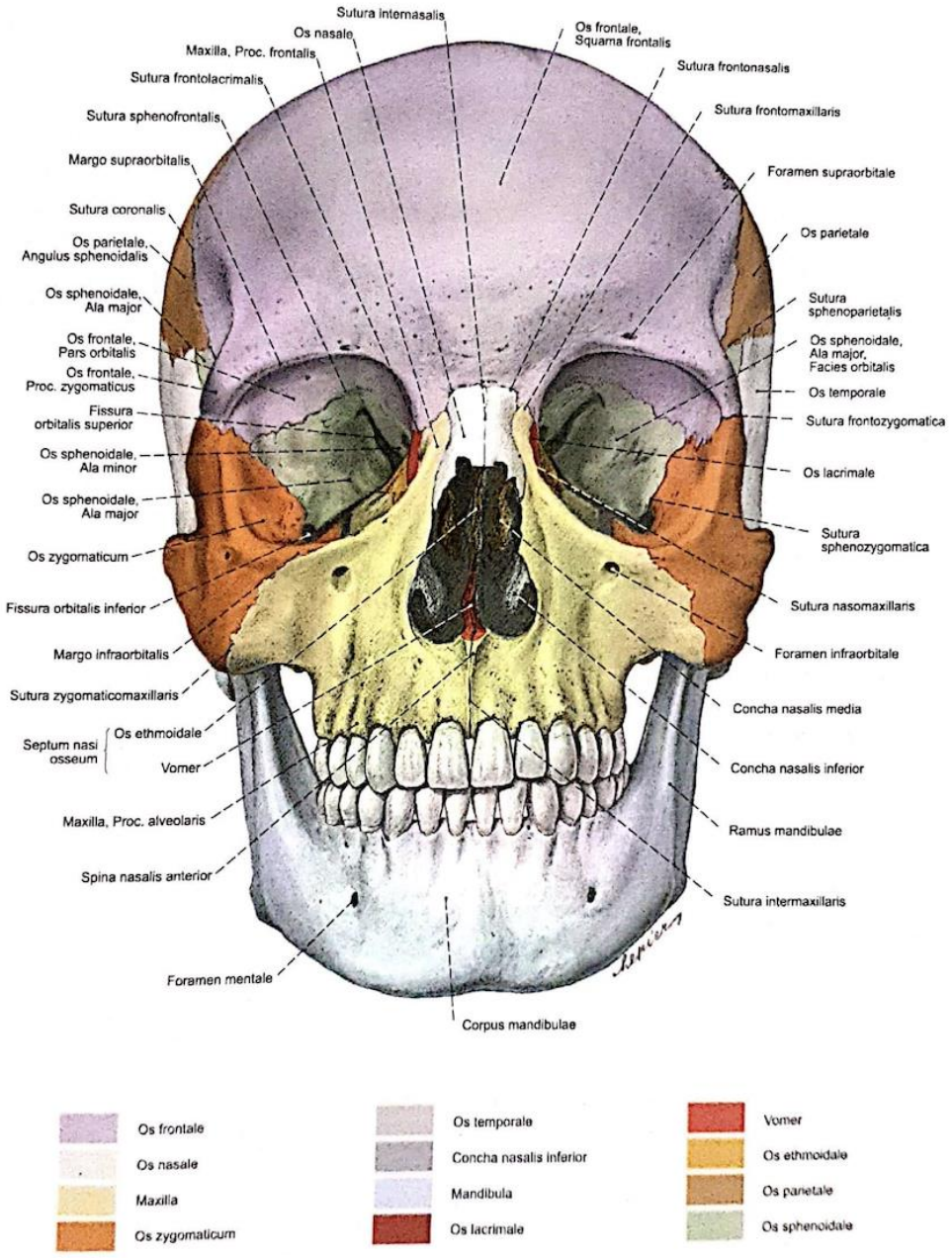

Slika 5. Prikaz lubanje s prednje strane (Sobotta 2003: 33 str.)

Donja nosna školjka, *concha nasalis inferior,* parna je kost koja svojim donjim dijelom podsjeća na zavijenu koštanu pločicu, a gornjim rubnim dijelom povezana je na *maxillu*, a stražnjim dijelom na nepčanu kost, s tim da joj je donji rub slobodan. Nosna kost, *os nasale,* je parna kost koja svojim izgledom podsjeća na pločicu. Čini glavnu podlogu korijena nosa koji se nalazi između čeonog nastavak gornje i donje čeljusti. Nepčana kost, *os palatinum,* također je parna kost lica, te oblikuje dio nepca. Nalazi se u stražnjem dijelu nosne šupljine, točnije između klinaste kosti i gornje čeljusti. Sponična kost još se naziva i jagodična kost (lat. *os zygomaticus*), jagodična kost određuje širinu lica, te stvara bočno izduženje sa strane lica koje nazivamo jagodicom lica. Povezuje *maxillu* i *os temporale*. Gornja čeljust, *maxilla,* najveća je kost lica, te glavna kost lica jer se spaja s velikim brojem kostiju lica. Sudjeluje u nekoliko formiranja što joj daje veliku važnost, jer ima glavnu ulogu u izgradnji i funkciji kostiju lubanje. *Maxilla* sudjeluje u formiranju orbite, nosne šupljine, te krova usne šupljine. Suzna kost, *os lacrimale,* jedna je od najmanjih i najkrhkijih kostiju lica. Kao što joj ime i kaže, suzna kost sudjeluje u procesu lučenja suza (Lauc, Čuković-Bagić 2019: 74-77).

3.2. Anatomija zuba

Gornja i donja čeljust su kosti s fascinantnom evolucijskom poviješću, a zubi gornje i donje čeljusti pretpostavlja se da su evoluirali iz ribljih krljušti. Živa jezgra zuba sisavaca gusta je tvar slična kosti koja se naziva dentin. Zubi se formiraju duboko u čeljusnoj kosti, a zatim izbijaju iz tkiva desni kada su gotovi. Za razliku od promjena oblika ostalih skeletnih elemenata, morfologija krunice može se promijeniti tek nakon izbijanja krunice trošenjem (trošenjem zuba), lomom ili demineralizacijom (White, Folkens 2005: 127).

Morfologija zuba može se koristiti za učinkovito razlikovanje populacija unutar vrste, vrsta unutar roda itd. Stabilnost i adaptivne implikacije oblika zuba čine denticiju središtem mnogih komparativnih populacijskih i evolucijskih studija. Također, načela identifikacije čine osnovu za identifikaciju na čemu se temelje svi ostali aspekti stomatoloških studija (White, Folkens 2005: 127).

3.2.1. Anatomska i histološka funkcija zuba

Kada je u pitanju anatomska građa zuba tada se govori o kruni zuba, vratu zuba, te korijenu zuba. Najtvrđim tkivom u organizmu smatra se caklina, a caklina prekriva krunu zuba. Vrat zuba je dio zuba gdje kruna zuba prelazi u korijen zuba.

Slika 6. Prikaz krune, vrata i korijena zuba. Lijeva slika je prikaz zuba s prednje strane, dok je desna prikaz zuba sa strane (Lauc, Čuković-Bagić 2019: 133 str.).

Trajnu denticiju čini sveukupno 32 zuba, od čega su 12 kutnjaka, 8 pretkutnjaka, 4 očnjaka, te 8 sjekutića. Mliječnu denticiju čine ukupno 20 zubi, a to su 8 sjekutića, 4 očnjaka i 8 kutnjaka. Morfološki zubi se po svojim karakteristikama dijele na nekoliko uloga, a to su žvakanje, govor i estetika lica (Lauc, Čuković-Bagić 2019: 134 str.).

Histološka građa zubi označava građu zuba. Zub je građen od četiriju vezivnih tkiva. Tvrda tkiva koja sačinjavaju zub su caklina, dentin, te cement. Dok je meko tkivo zuba pulpa koja sadrži krvne žile i živce te zub opskrbljava krvlju.

Caklina je najtvrđe mineralizirano tkivo u ljudskom organizmu. Caklina koja je potpuno zrela ne poseduje ni jednu organsku tvar, točnije u caklini se ne nalaze ni krvne žile niti živci. Iz tog razloga caklina nema mogućnost obnavljanja. Najveći dio zuba građen je od tvrdog tkiva dentina. Dentin je nešto mekši od cakline, stoga je i njegov položaj ispod cakline. Caklina se nalazi preko dentina kako bi ga zaštitila od žvačnih procesa. Iako je dentin mekši od cakline, on je i dalje tvrđi od kosti i cementa, te je bijeložute boje. Mineralizirana površina koja prekriva korijen zuba je cement. Cement je vrlo tanak sloj koji se pruža od vratnog ruba krune do vrha korijena. Cement je histološki vrlo sličan kosti, uz znatnu značajku, a to je da ne posjeduje vlastitu vaskularizaciju[1]. Međutim, po svojim fizikalnim svojstvima cement je također sličan kosti. Po tvrdoći je mekši od dentina, a boja mu je svjetložućkasta. U pulpnoj komori i korijenskom kanalu nalazi se pulpa koja je najmekši histološki dio zuba. Pulpa je prhko vezivno tkivo koje sačinjava središnji dio zuba. Funkcija zubne pulpe odvija se kroz cijeli životni vijek čovjeka. Pulpa ima nekoliko funkcija, a to su hranidbena, senzorička, te obrambena funkcija.

3.2.2. Morfologija zubi

Čovjek ima dvije denticije, a to su mliječna denticija i trajna denticija. Kao što je već spomenuto u radu, mliječna denticija ima 20 zubi, dok trajna ima 32 zuba. Mliječnu i trajnu denticiju možemo podijeliti na 4 kvadranta pomoću sagitalne[2] i horizontalne ravnine. Kvadranti su dva gornja, dakle gornji lijevi i gornji desno, te dva donja točnije donji lijevi i donji desni. U svakom kvadranutu prema morfologiji i funkciji razlikujemo nekoliko vrsta zubi, a to su: sjekutici, očnjaci, pretkutnjac, te kutnjaci.

U trajnoj denticiji nalazimo dva sjekutića (*dentes incisivi, I*), jedan očnjak (*dentes canini, C*), dva pretkutnjaka (*dentes premolares, P*) i tri kutnjaka (*dentes molares, M*). Navedene zube možemo iskazati formulom **2I:1C:2P:3M**. Budući da se u mliječnoj denticiji ne nalaze pretkutnjaci formula je malo drugačija **2i:1c:2m** (Lauc, Čuković-Bagić 2019: 145 str.). Također, u formuli trajne denticije slova pišemo velikim slovima, dok u mliječnoj denticiji pišemo malim slovima.

[1] Gustoća krvnih žila, točnije raširenost krvinih žila u određenom dijelu tijela iliti organu. Preuzeto s hrvatskog jezičnog portala < https://hjp.znanje.hr/index.php?show=search_by_id&id=f19hURR6>, pristupljeno 22.08.2022.
[2] središnja (medijalna)

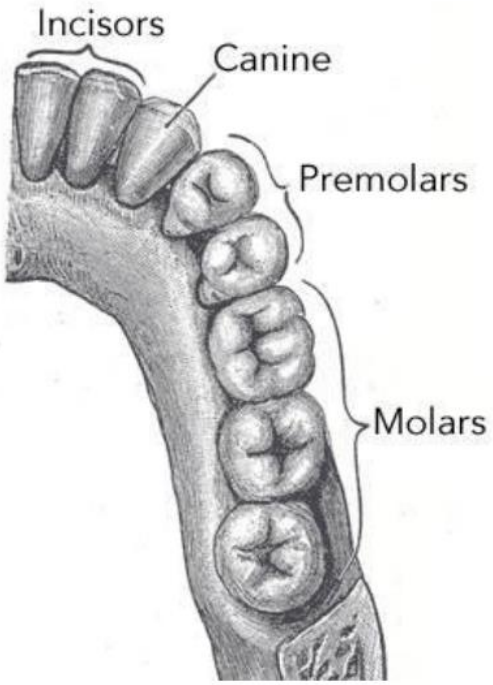

Slika 7. Prikaz kvadranta čeljusti. Preuzeto s <https://www.slideshare.net/UmarUsmanAbubakar2/dental-anatomy-244385703>, pristupljeno 22.08.2022.

3.2.3. Označavanje zubi

Označavanje zubi osim što je bitno u stomatologiji isto tako je bitno i u dentalnoj i antropološkoj forenzici. Sustavi su se kroz povijest mijenjali, a danas poznajemo nekoliko sustava koji se koriste u struci. Unatar sustava zubi se označavaju brojem, slovom ili nekim drugim simbolom, pri čemu svaki od tih sustava ima svoje mane i prednosti.

Jedan od tih sustava je kordinatni Palmer-Zsigmodyjev sustav. Po ovom sustavu zubi se označavaju u koordinatnom sustavu s tim da horizontalna linija razdvaja gornje i donje zube, a

medijalna linija dijeli zube na lijevu i desnu stranu. Time se dobivaju kvadranti koji su prethodno spomenuti. Mliječni zubi se označavaju rimskim brojevima, dok trajni arapskim brojevima. Slijedeći sustav za označavanje je internacionalni FDI sustav u kojem se zubi označavaju brojevim. Dakle, prva arapska brojka sustava je broj kvadranta, dok je druga arapska brojka redni broj zuba unutar zubne šupljine od mediosagitalne linije. U trajnoj denticiji kvadranti se označavaju od 1 do 4, dok se u mliječnoj označavaju od 5 do 8 (Lauc, Čuković-Bagić 2019: 141 str.). Tako naprimjer, za trajni donji desni očnjak oznaka će biti 4.3. Pri čemu se neće izgovarati kao četrdeset i tri, nego kao dvije brojke četiri i tri.

Nadalje, još jedan od sustava je i Haderupov sustav. Ovakav sustav također podrazumijeva četiri kvadranta, te po osam zubi u svakom kvadrantu. Kod trajne denticije stavlja se znak "+" za gornju čeljust, dok se donju čeljust stavlja znak "-". Dakle, u trajno denticiji nalazi se osam zubi u svakom kvadrantu dok se u mliječnoj denticiji nalazi po pet zubi u svakom kvadrantu. Ako se znak nalazi ispred broja tada je riječ o zubima s lijeve strane, a ako je znak iza broja tada je riječ o zubima s desne strane (Lauc, Čuković-Bagić 2019: 141 str.). Primjer za trajne zube, točnije za gornji desni središnji sjekutić bio bi 1+.

Univerzalni sustav koji se još naziva i američki sustav obilježvanja zubi, obilježava zube arapskim brojevima od 1 do 32. Sustav kao broj 1 uzima gornji desni treći molar i od njega u smjeru kazaljke na satu označavaju se ostali zubi denticije s tim da je zadnji zub donji desni treći molar. Gornji desni treći molar označava broj 1 dok donji desni treći molar označava broj 32. Kao zadnji sustav označavanja spomenut će se antropološki sustav. Antropološki sustav zube opisuje u njihovom evolucijskom kontekstu. Prema ovom sustavu označavanja u svakom kvadrantu su bila 4 premolara, pri čemu su dva evolucijski nestala te se u formuli korisit P3 i P4, a ne P1 i P2, formula se vidi na slici 8. (Lauc, Čuković-Bagić 2019:143)

Mliječni zubi $di^2 - dc^1 - dp^2/di_2 - dc_1 - dp_2 \times 2 = 20$

Trajni zubi $I^2 - C^1 - P^2 - M^3/I_2 - C_1 - P_2 - M_3 \times 2 = 32$

Slika 8. Prikaz formule za antropološko označavanje zubi (Lauc, Čuković-Bagić 2019:143 str.)

4. Spolni dimorfizam tvrdih tkiva kraniofacijalnog sustava

Lubanja je uz kost zdjelice u antropologiji bitan koštani element. Ukoliko je lubanja dobro očuvanja s vrlo velikom pouzdanosti se može odrediti dob i spol osobe. Stoga, prilikom pronalaska lubanje (posebice u masovnim grobnicama) antropolozi i arheolozi pristupaju lubanji s velikom mjerom opreza, kako bi se lubanja sačuvala u što boljem stanju. Kosti lubanje u pravilu su čvrste kosti, no postoje dijelovi lubanje koji su krhki te su samim time podložni pucanju. Stoga, prilikom okopavanja i ekshumacije potrebno je jako paziti. Prilikom iskopavanja lubanje potrebno je ukloniti svu zemlju koja se nalazi oko lubanje. Bitno je ne čupati lubanju iz zemlje, nego je s velikom nježnosti izvaditi. Zbog sama anatomije lubanje, i otvora koje lubanja ima, u njenoj unutrašnjosti također bude zemlje, te ta ista zemlja kada se osušila poveća volumen lubanje.

Nakon što se ukloni sva zemlja oko lubanje i kada se lubanja izvadi iz zemlje potrebno je nježno kroz zatiljnu kost izvaditi zemlju koja se nalazi u samoj unutrašnjosti, prilikom čega treba paziti da ne dođe do pucanja lubanje. Osim iskopavanja lubanje jako je bitan i njen transport. U pravilu lubanja se uvijek stavlja na vrh u kutiji, točnije na vrh ostalih kostiju. Kao što je rečeno, lubanja ima svoje krhke dijele stoga kada se ne bi stavila na vrh, pod težinom drugih kostiju došlo bi do njenog oštećenja. Prilikom rukovanja potrebno ju je držati sa obje ruke, a najstabilnija je kada se nalazi na bazi (Banić, Bašić, Anđelinović 2016).

Kako bi se mogao utvrditi spol kod skeletnog ostatka koristeći se lubanjom, potrebno je lubanji pristupiti sa što većom opreznošću kako se ne bi ozlijedili dijelovi koji služe za određivanje spola. Naime, prilikom držanja lubanje, potrebno ja paziti da se lubanja drži sa dvije ruke, a ne da se jednom rukom uhvati za zigomatičnu kost. Ukoliko bi samo s jednom rukom lubanju pridržavali na zigomatičnoj kosti mogli bi oštetiti samu kost i lubanja može izgubiti svoj jedinstvenost.

4.1. Spolni dimorfizam lubanje

Spolne različitosti na licu uzrokovane su spolnim hormonima kod čovjeka. Muški spolni hormon testosteron uzrokuje promijena na licu lubanje. Jagodicama daje robusniju formu, čeljust je snažnija, te su supraorbitalni lukovi naglašeniji. Općenito donji dio lica je puno izraženiji (Lauc, Čuković-Bagić 2019:210 str.). Samim time se može zaključiti da je muška lubanja jače konstrukcijske građe nego lubanja žene (Slika 9).

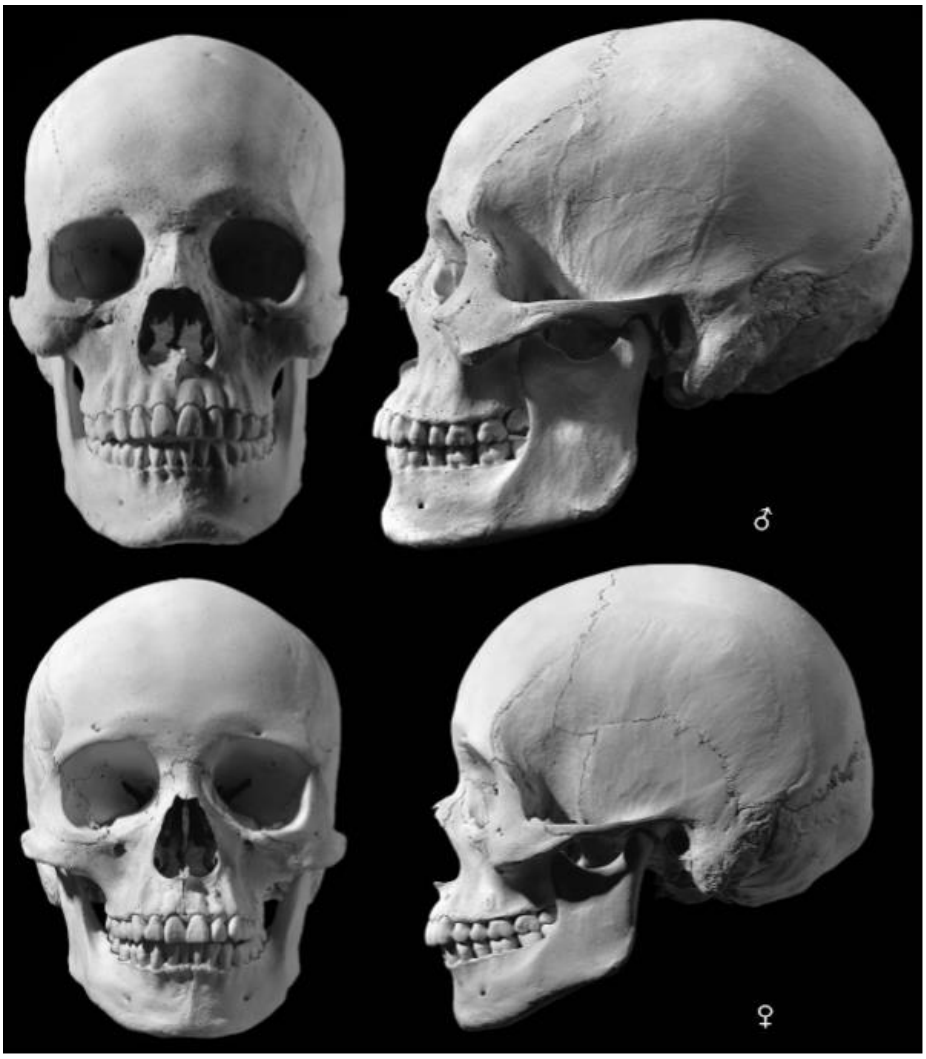

Slika 9. Prikaz muške i ženske lubanje (White, Folkens 2005: 388.-389. str.)

Kao što je već rečeno, ženske lubanje su relativno manje nego muške lubanje koje su karakterizirane većom robusnošću. Muške lubanje pretežito pokazuju više izražene supraorbitalna područja, istaknutija područja glabele, i nuhalna linija (eng. nuchal crest). Muške lubanje obično imaju relativno velika, široka nepca, kvadratnije orbite, veće mastoidne nastavke, veće sinuse i veće okcipitalne kondile od ženki. U usporedbi sa ženskim mandibulama, muške mandibule karakteriziraju četvrtasta brada (White, Folkens 2005: 386-387).

Na samom početku ravoja lica kod čovjeka, sva lica imaju gracilnije karakteristike, do ulaska u puberte kada se testosteron sve više luči i ima sve jači utjeca na promijene u kostruru lica. Nakon puberteta značajne promijene na ženskom licu polako usporavaju dok na muškom licu one traju sve do kasnijih adolescentnih dana.

Spolni dimorfizam na ljudskoj lubanji možemo prepoznati na osnovi nekoliko značajki koje su karakteristične za mušku i ženski spol. Na slici 10. nalazi se primjer spolnih razlika lubanje na primjeru nuhalne linije, mastoidnog procesa, supraorbitalne margine, gabele, te protuberantia mentalisa. Brojevi koji se mogu vidjeti na slici označavaju gradaciju spola: 1-hiperfeminin, 2-feminin, 3-neodređen, 4-muški, 5-hipermaskulin. (White, Black, Folkens 2011:391).

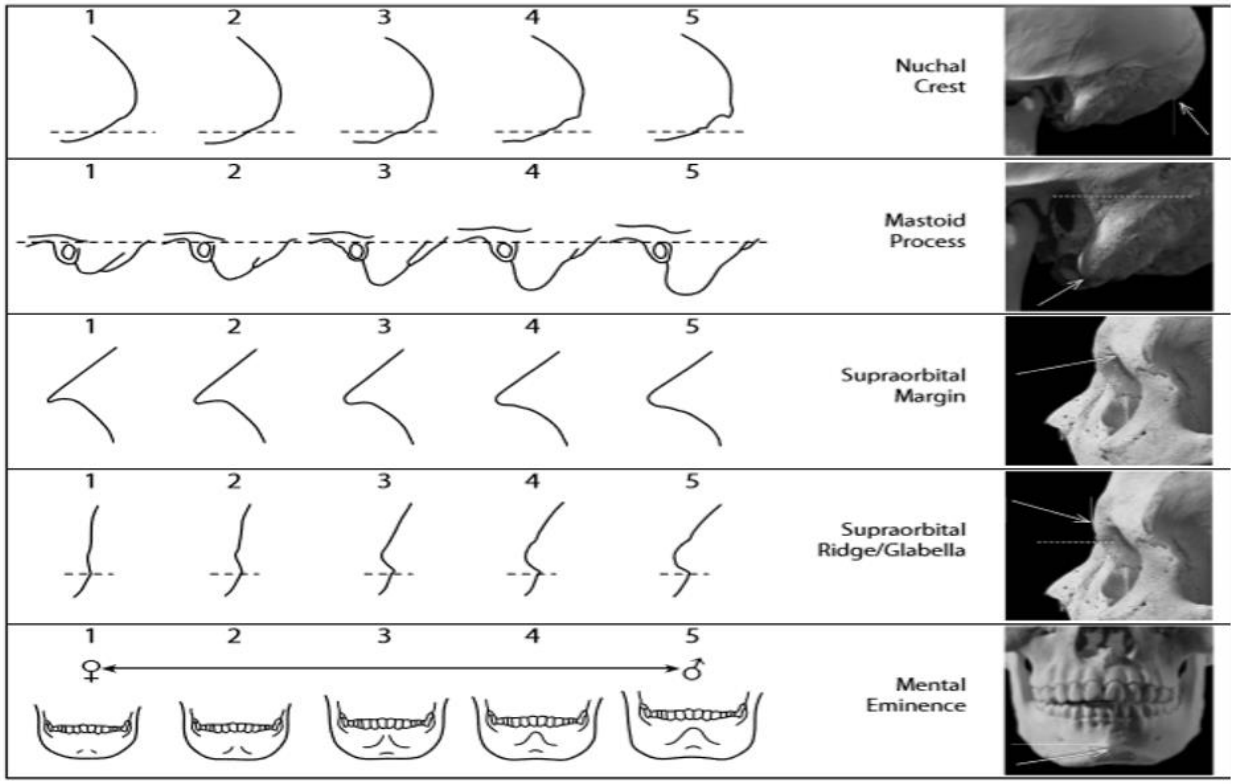

Slika 10. Prikaz spolnih razlika lubanje (preuzeto iz White, Black, Folkens 2005:391)

Nuhalne linije nalaze se na zatiljnoj kosti. Nuhalne linije su spojevi za mišiće vrata na zatiljnoj kosti na stražnjem dijelu lubanje. Najočitija je općenito gornja nuhalna linija, koja može imati veliku oteklinu ili kvrgu u sredini, koja se naziva vanjska okcipitalna izbočina. (Slika 11.). White i Folkens u knjizi *Human bone manual* navode kako važna značajka koju treba uzeti u obzir kod ocjenjivanja ove osobine je razvoj kosti na vanjskoj površini okcipitalnog dijela povezan s vezanjem nuhalnih mišića. Minimalna ekspresija (rezultat = 1) (Slika 10): Vanjska površina okcipitalnog dijela je glatka, bez vidljivih koštanih projekcija kada se gleda bočni profil okcipital. Maksimalna ekspresija (rezultat = 5): Masivni grb nuhala koji projicira znatnu udaljenost od kosti i tvori dobro definiran rub ili kuku od kosti. (White, Black, Folkens 2005:391). Dakle, nuhalni greben je izraženiji i hrapaviji kod muškaraca nego kod žena. Prilikom određivanja spola pomoću nuhalnog grebena uzima se lubanja u ruke i gleda se bočni profil nuhalnog grebena. Tada je potrebno rukom prijeći preko po površini zatiljne kosti (područje nuhalnog grebena). Prilikom prolaska rukom potrebno je procijeniti koliko nuhalni greben istaknut u odnosu na kost koja ga okružuje.

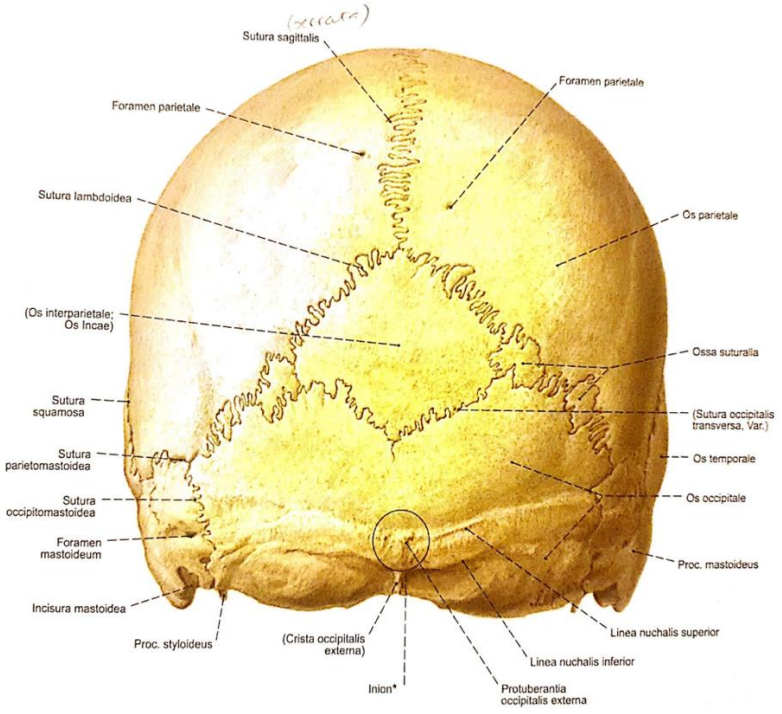

Slika 11. Prikaz nuhalne linije na zatiljnoj kosti (Sobotta 2003: 37. str.)

Mastoidni nastavak je dio sljepoočne kosti, odnosno osi temporale, koja strši ispod lubanje iza uha. Mastoidni nastavak može biti veći ili manji kod različitih ljudi (Slika 12.). White i Folkens navode da se mastoidni nastavci znatno razlikuju u svojim proporcijama. Najvažnija varijabla koju treba uzeti u obzir kod ocjenjivanja ove osobine je volumen mastoidnog nastavka, a ne njegova duljina. Minimalna ekspresija (rezultat = 1): Vrlo mali mastoidni nastavak. Maksimalni izražaj (rezultat = 5): Masivni mastoidni nastavak (Slika 10.) (White, Black, Folkens 2005:391.) Dakle, mastoidni nastavak (koštana projekcija iza uha) duži je i širi u odnosu na vanjski slušni kanal (ušni kanal) kod muškaraca nego kod žena.

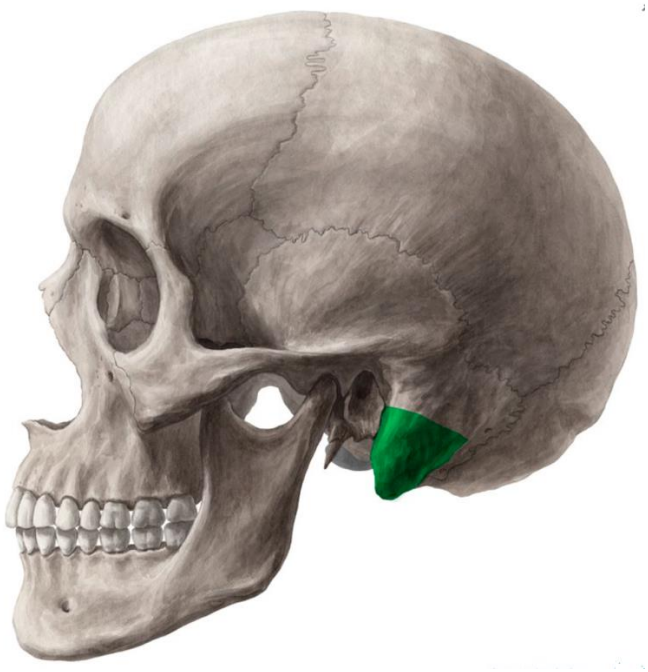

Slika 12. Prikaz mastoidnog nastavka. Preuzeto s <https://www.kenhub.com/en/library/anatomy/mastoid-process>, pristupljeno 29.08.2022.

Supraorbitalni rub čini gornju granicu prednjeg otvorenog kraja (baze) orbite i odvaja ljusku (pars squamosa) od orbitalnog dijela frontalne kosti (Slika 13.). Minimalni izraz (rezultat = 1): Izuzetno oštar, granica se doima poput ruba tupog noža. Maksimalni izraz (rezultat = 5): Debeli zaobljeni rub sa zakrivljenjem (Slika 10.) (White, Black, Folkens 2005:391). Kod muškaraca potrebno je dobro pogledati supraorbitalno područje pa ako je ono više izraženo u obliku lukova tada to upućuje da je lubanja vjerojatno pripadala muškoj osobi. Supraorbitalni prijelaz tj rub orbite je kod muškaraca zaobljen dok je kod žena oštar. Potrebno je lagano prstom proći preko koštanog dijela kako bi se oštrina mogla bolje prosuditi.

Slika 13. Prikaz supraobritalnog područja. Preuzeto s <https://www.kenhub.com/en/library/anatomy/the-frontal-bone>, pristupljeno 29.08.2022.

Glabela je glatka srednja koštana izbočina koja se nalazi na čeonoj kosti. Ako osoba stoji uspravno i gleda ravno ispred sebe tada glabela predstavlja krajnji prednji dio čela. Glabela je obično izraženija kod muškaraca (Slika 14).

Prema Whiteu i Folkensu postoji nekoliko značajki bitnih pri određivanju spola ako se u obzir uzima glabela. Minimalni izraz (rezultat = 1): Kontura frontala je glatka s malo ili bez projekcije u području glabele. Maksimalna ekspresija (rezultat = 5): Glabela i / ili supra-orbitalni greben je masivan i ima oblik zaobljenog štapa (Slika 10) (White, Black, Folkens 2005:391).

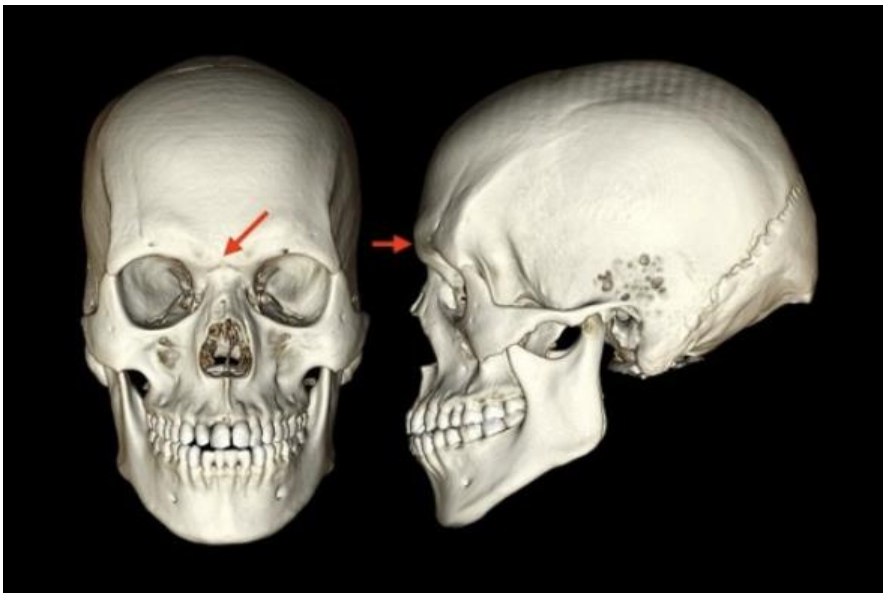

Slika 14. Prikaz glabele. Preuzeto s <https://radiopaedia.org/articles/glabella>, pristupljeno 29.08.2022.

Protuberantia mentalis je koštana izbočina na prednjem dijelu donje čeljusti koja tvori bradu (Slika 15). Prema Whiteu i Folkensu bitne značajke pri određivanju spola ako se u obzir uzima protuberantia mentalis su: minimalni izraz (rezultat = 1): Područje je glatko. Malo je ili uopće nema projekcije protuberantia mentalis iznad okolne kosti. Maksimalni izraz (rezultat = 5): Masivna protuberantia mentalis koja zauzima najveći dio prednjeg dijela donje čeljusti (Slika 10.) (White, Black, Folkens 2005:391). Kod muškaraca protubentia mentalis snažno je izražena i brada je kvadratična, tj. oblikuje kvadrat. Kod žena protubentia mentalis blago je izražena, te se brada spaja u točci. Što rezultira time, da žene imaju šiljatiju bradu.

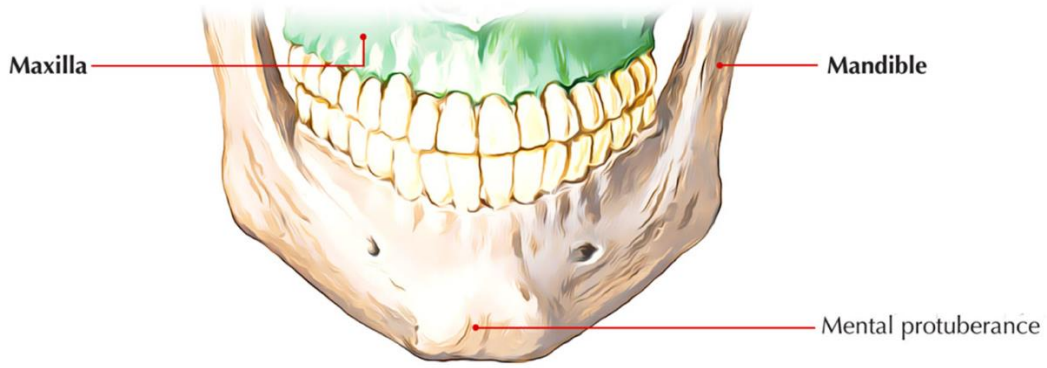

Slika 15. Prikaz protuberantia mentalis. Preuzeto s <https://www.earthslab.com/anatomy/mental-protuberance/>, pristupljeno 30.08.2022.

Osim gore spomenute robusnosti protubernatia mentalis, postoje i druge spolno dimorfne osobine koje se mogu koristiti za određivanje spola izolirane mandibule. Muškarci često imaju mandibularne kutove koji su veći kao posljedica većeg mišićnog tkiva. Žene uglavnom imaju više gracilne kutove. (White, Black, Folkens 2005:391-392). Razlika u veličini između muške i ženske donje čeljusti (mandibulae) je da je muška veća i deblja, dok je ženska manja i tanja. Veličina tijela mandibule je kod muškarca veća, dok je kod žena manje. Grane donje čeljusti (lat. *ramus mandibulae*) šire su kod muškaraca. Kutovi mandibule su kod muškarca izbočeni dok su kod žena uvučeni. Kut koji grana zatvara s trupom donje čeljusti iznosi između 90 i 120 stupnjeva, a kod žena između 110 i 140 stupnjeva. Brada je kod muškarac četvrtastija, a kod žena je zaobljena.

Donja granica tijela mandibule je kod muškarca nepravilna, dok je kod žena glatka. I na kraju, kondili mandibule su kod muškarac veći dok su kod žena manji (Šlaus 2006).

Promatrajući karakteristike lubanje, indikatori često odražavaju "snagu" pojedinca, uz pretpostavku da veća veličina i istaknutije crte lubanje ukazuju na muškost, što naravno ne mora uvijek biti slučaj. U nekim dijelovima svijeta i danas se kod žena mogu vidjeti vrlo istaknute lubanje i vrlo čvrste kosti, što može odražavati aktivan način života koji je uključivao težak fizički rad. Osim toga, kosti mlađih muškaraca mogu izgledati ženstvenije i vitkije, dok se kosti starije žene mogu činiti muževnijima i čvršćima (Roberts, Manchester 2010: 32-33). Stoga je vrlo bitno pri određivanju spola osobe uzeti u obzir više obilježja, a ne se fokusirati samo na jedno. Npr. ako određujemo spol osobe koristeći se pritom kraniofacilanim sustavom tada u obzir trebamo uzeti sve navedene sastavnice, mandibulu, glabelu, mastodini proces, nuhalnu liniju, te protuberantia mentalis. Još jedna jako bitna sastavnica koja bi se trebala uzeti u obzir pri određivanu spolnog dimorfizma kraiofacijalnog sustava, a to su zubi.

4.2. Spolni dimorfizam u humanoj denticiji

Zubi su zahvaljujući građi dentina i cakline, čija suha tvar sadrži velike udjele kalcijevih soli, vrlo otporni i često najbolje sačuvan nalaz. Kao i pomoću kostiju, tako se i pomoću zubi mogu dobiti podaci o spolu ili o dob.

Spolni se dimorfizam u humanoj denticiji očituje prema morfologiji i dimenziji zuba, kornologiji i razvoju nicanja zuba, ekspresiji proteina amelogenima u caklini zuba, te anomalijama broja zuba (Lauc, Čuković-Bagić 2019:207).

Morfologija zuba obuhvaća kvantitativna i kvalitativna zubna obilježja, to jest veličinu zuba i varijacije oblika. Najveći stupanj spolnog dimorfizma u humanoj denticiji pokazuje mandibularni očnjak. (Kallay 1974:136) Očnjaci su zubi koji su rjeđe zahvaćeni parodontnim bolestima, točnije smatraju se „izdržljiviji" zubima, te su to zubi koji se, s obzirom na dob, gotovo uvijek posljednji ekstrahiraju. Ova svojstva očnjaka pripisuju se njihovoj funkciji tijekom evolucije. Kod mesoždera

i većine primata, očnjaci su izražavali agresiju i prijetnju, a imali su manju funkciju žvakanja kao ostali zubi frontalnog segmenta čeljusti. U muškaraca očnjaci imaju veće dimenzije u odnosu na ženske očnjake. (Staka et al. 2013: 39-41)

Razlika u dimenzijama zubne krune kod muškaraca i žena pripisuje se utjecaju kromosoma Y, što se očituje većim dimenzijama pulpne komore i dentina u muškaraca, dok je debljina cakline koja je pod utjecajem ekspresije gena na kromosomu X u oba spola približno jednaka. Dimenzije zubnog korijena također pokazuju određeni stupanj spolnog dimorfizma. Muškarci uobičajeno imaju oko 5% dulje zubne korjenove od žena. Za razliku od dimenzija zubne krune, dimenzije zubnog korijena pod većim su utjecajem gena smještenih na kromosomu Y, nego onih na kromosomu X. (Irish, Scott 2016:365-367)

Kao obilježje koje pokazuje najveći stupanj spolnog dimorfizma pokazao se prekobrojni distalni greben očnjaka. Ovo morfološko obilježje može se pronaći na očnjacima obiju čeljusti, a očituje se na oralnoj plohi kao dodatni greben smješten između vrška krune i distolingvalnog marginalnog grebena očnjaka. Kod muškaraca je zabilježena veća učestalost pojavljivanja te jača naglašenost prekobrojnog distalnog grebena očnjaka. S obzirom na to da je građen od cakline, trošenjem zubnog tkiva tijekom života se gubi pa se može ispitivati samo u mlađim dobnim skupinama. (Irish, Scott 2016:365-367)

Određivanje spolnog dimorfizma od velikog je značaja u forenzičkoj antroplogiji, kao i u dentalnoj antroplogiji. Stoga, od ostatka kraniofacijalnog sustava, prednost zubi je u tome što spolni dimorfizam nastaje već u vrijeme razvoju zuba, dok se na skeletu kraniofacijalnog sustava spolni dimorfizam očituje tek kada osoba dosegne razvoj puberteta (Lauc, Čuković-Bagić 2019:209).

Spol se najčešće određuje samo kod odraslih osoba, dok je kod djece puno teže odrediti spol budući da se sekundarne spolne karakteristike u cijelosti razvijaju tek nakon puberteta. Međutim, određivanja spol kod djece najsigurnije je preko zubi jer zubi imaju točno određeni razvojni put koji je pod snažnim utjecajem gena. Pri čemu razvoj zuba obuhvaća stvaranje, klasifikaciju i nicanje krune, rast i razvoj trajnih i mliječnih zubi (Premužić, Šikanjić 2018:70-71).

Anomalija zubi može upućivati na spolni dimorfizam. Ako osoba ima prekomjeran broj zubi tada se upućuje na mušku osobu jer je kod žena češći oblik prirođenog nedostatka zubi. Smatra se da

je uzrok tome diferencijalni učinak kromosoma X i Y na razvoj zuba. Smatra se da Y kromosom povećava mitotsku aktivnost u zubnom grebenu iz kojeg se razvijaju zubi. Ovakve promijene njačešće pogađaju genetski labilne zube, točnije one koji su posljednji u razvojnom polju: gornji bočni sjekutići, drugi pretkutnjaci, treći kutnjaci, te donji središnji sjekutići (Lauc, Čuković-Bagić 2019:208).

U kasnoj fazi razvoja zametka zuba stanice unutarnjeg caklinskog epitela diferenciraju se u ameloblaste koji počinju odlagati proteinski matriks cakline. Odlažu se dvije vrste proteina, a to su amelogenini i enamelini (Lauc, Čuković-Bagić 2019:207). *Amelogenini čine veći dio proteinskog matriksa sve do faze maturacije cakline tijekom koje se amelogenini metaboliziraju, a caklina dosiže maksimalni udio anorganske komponente-kristala hidroksiapatita* (Lauc, Čuković-Bagić 2019:207). Dvije kopije amelogenin gena pronađene su u ljudskom genomu, jedan smješten na distalnom kraju kratkog kraka kromosoma X (AMGX lokus), a drugi blizu centromere kromosoma Y (AMGY lokus). Dakle, žene imaju dva identična alela, a muškarci dva različita alela (Lauc, Čuković-Bagić 2019:207).

Trajna i mliječna humana denticija ima svoj razvoj koja se razlikuje od populacije do populacije. Razvoj i nicanje zubi pod genetskom je kontrolom, te je ponekad bolji pokazatelj zrelosti djeteta nego kronološka dob. Određivanje spola uočava se tek u trajnoj humanoj denticiji. Naime, mliječna humana denticija razvija se u periodu od 6. mjeseca do 30. mjeseca, te nije zabilježena razlika u nicanju i razvoju zuba između dječaka i djevojčica. Dok je u trajnoj humanoj denticiji razvoj zuba naprednije kod djevojčica. Razlika je približno u rasponu od 0,3 godine do 1,7 godina. Najmanja razlika u vremenu nicanja trajnih zuba nalazimo na sjekutićima i prvim kutnjacima, dok je najveća na očnjacima (Lauc, Čuković-Bagić 2019:207).

5. Zaključak

Pri određivanju spola putem koštanih ostataka imamo nekoliko ključnih struktura. To je prvenstveno zdjelica, zatim femur (bedrena kost), te lubanja i zubi. Pri forenzičkom utvrđivanju spola u obzir se uzima više varijabli, kako bi se dobila što točnija stvarnost.

Godine 2019. u sklopu Filozofskog fakulteta u Zagrebu, odrađivala se stručna praksa koja je uključivala rad na masovnim grobnicama na području Gračana. Određivanje spolnog dimorfizma bilo je bitno pri slaganju biološkog kartona skeletnog ostatka. Nakon pripremanja lubanje (uklanjanja tragova zemlje, pranje lubanje) lubanja se suši, te je određivanje spola temeljem više dijelova kosti lubanje i lica, bio primarni postupak analize skeletnih ostataka.

Prilikom određivanja spola lubanje u obzir uzima se više sastavnica lubanje. Dakle, gleda se sam oblik lubanje, zatim nuhalna linija, mastoidni proces, zigomatična kost, mandibula, glabela, supraorbitale, te protuberantia mentalis. Nakon svakog popisivanja i provjeravanja metrike može se doći do zaključka je li lubanja muškog ili ženskog spola. U slučaj da forenzičar radi na masovnim grobnicama nakon popisivanja lubanji, zdjelica, femura dolazi se okvirnog broja skeleta koji se nalaze u masovnoj grobnici. Stoga, pri određivanu spola na kraniofacijalnom sustavu jako je bitno u obzir uzeti što više dijelova kosti lubanje i lica kako bi se dobio što točniji preglede skeletnih ostataka. Dakako, uvijek postoje iznimke kod određenih lubanja pri čemu se ne može sa sigurnošću reći kojem spolu pripada skeletni ostatak. U takvom slučaju, takve lubanje idu na detaljniju analizu. U forenzici u većini slučajeva moguće je s visokom točnošću odrediti spol skeleta.

Određivanja spola bitan je segment u forenzičkoj antropologiji, pa je potrebno imati što više pouzdanijih rezultata. Podatak o spolu također je bitan ukoliko se nastoji napraviti rekonstrukcija biološkog profila. Jednom kada se utvrdi spol osobe, mogu se povući i zaključiti ostale informacije kao što je procjena dobi ili npr. tjelesna težina. Ovakve informacije su od velikog značenja pri provođenju istraživanja iz forenzike, antropologije ili arheologije. Točnost informacija o spolu osobe znatno doprinosi individualizaciji osobe kao i sužavanju izbora prilikom drugih procjena. Npr. određivanje spola se u arheologiji koristi kao metoda identificiranja demografskih varijabli

koje mogu rekonstruirati životne uvjete, a iz toga se mogu identificirati spolne razlike u smrtnosti, načinima pokopa, prehrani, količini fizičkog rada itd. Forenzičarima je utvrđivanje spola ključno prilikom izrade biološkog kartona i pomoć pri identifikaciji skeleta. Tim više je važna točnost i pouzdanost procjene jer su podaci koje forenzičari dobiju na osnovu skeleta validne informacije koje se koriste na suđenjima ukoliko su u pitanju kaznena djela.

6. Literatura

1. BANIĆ, Magda, BAŠIĆ Željana i ANĐELINOVIĆ Šimun. 2016. *Vrednovanje morfoloških metoda za određivanje spola na lubanji*. Split. Hrčak https://hrcak.srce.hr/file/271597 (Pristup 19.10.2022).
2. BOŠKOVIĆ, Marijan. 1980. *Anatomija čoveka.* Beograd: Medicinska Knjiga.
3. LAUC, Tomislav i ČUKOVIĆ-BAGIĆ, Ivana. 2019. *Dentalna i kraniofacijalna antropologija*. Zagreb:Alfa.
4. IRISH, Joel i SCOTT, Richard. 2016. *A Companion to Dental Anthropology*. West Sussex: Wiley Blackwell. *Hrčak.* http://www.softouch.on.ca/kb/data/A%20Companion%20to%20Dental%20Anthropology.pdf (Pristup 18.09.2022).
5. KALLAY, Juraj. 1974. *Dentalna antropologija.* Zagreb: Izdavački zavod Jugoslavenske akademije.
6. KUMAR, Sushil. 2019. *Inderbir Singh's Textbook of Human Osteology.* New Delhi: Jaypee Brothers Medical Publishers (P) Ltd.
7. RAJIĆ-ŠIKANJIĆ, Petra i Premužić, Zrinka. 2018. *Vatra i smrt-Spaljivanje u arheologiji i antropologiji.* Zagreb: Medicinska naklada.
8. ROBERTS, Charlotte i MANCHESTER, Keith. 2010. *The Archaeology of Disease*. Brimscombe Port, UK: The History Press.
9. SOBOTTA, Johannes. 2003. *Atlas anatomije čovjeka.* Zagreb: Naklada Slap.
10. STAKA, Gloria, BIMBASHI, Venera i DRAGIDELLA, Fatmir. 2013. „Sexual Dimorphism in the Permanent Mandibular Canines: A study in Albanian Population of Kosovo". *Acta stomatologica Croatica : International journal of oral sciences and dental medicine 47/1:39-44.* https://hrcak.srce.hr/clanak/145256 (pristup 19.09.2022).
11. ŠLAUS, Mario. 2006. *Bioarheologija: Demografija, zdravlje,treume i prehrana starohrvatskih populacija.* Zagreb: Školska knjiga.
12. WHITE, Tim, FOLKENS, Pieter. 2005. *The Human Bone Manual.* San Diego: Elsevier Academic Press.

Internet izvori

1. Dental Anatomy. https://www.slideshare.net/UmarUsmanAbubakar2/dental-anatomy-244385703 (pristup 29.08.2022).
2. Earth's Lab. https://www.earthslab.com/anatomy/mental-protuberance/ (pristup 30.08.2022.).
3. Hrvatska enciklopedija. https://enciklopedija.hr/natuknica.aspx?ID=37343 (pristup 29.06.2022).
4. Hrvatski jezični portal. https://hjp.znanje.hr/index.php?show=search_by_id&id=f19hURR6 (pristup 22.08.2022).
5. KenHub Learn Anatomy. https://www.kenhub.com/en/library/anatomy/mastoid-process (pristup 29.08.2022.).
6. Radiopaedia. https://radiopaedia.org/articles/glabella (pristup 29.08.2022.) (22.08.2022.).

7. Popis priloga

Slika 1. Granica između vicerokranija i neurokranije (Lauc, Čuković-Bagić 2019:71 str.)

Slika 2. Prikaz lubanje s desne strane (Kumar 2019: 1)

Slika 3. Prikaz lubanje s gornje strane (Kumar 2019: 2)

Slika 4. Rast ljudske lubanje. Značajno je usporediti promjenu proporcije lica. (White, Folkens 2005: 84-85 str.)

Slika 5. Prikaz lubanje s prednje strane (Sobotta 2003: 33 str.)

Slika 6. Prikaz krune, vrata i korijena zuba. Lijeva slika je prikaz zuba s prednje strane, dok je desna prikaz zuba sa strane (Lauc, Čuković-Bagić 2019: 133 str.)

Slika 7. Prikaz kvadranta čeljusti. Preuzeto s <https://www.slideshare.net/UmarUsmanAbubakar2/dental-anatomy-244385703>, pristupljeno 22.08.2022.

Slika 8. Prikaz formule za antropološko označavanje zubi (Lauc, Čuković-Bagić 2019:143 str.)
Slika 9. Prikaz muške i ženske lubanje (White, Folkens 2005: 388.-389. str.)
Slika 10. Prikaz spolnih razlika lubanje (preuzeto iz White, Black, Folkens 2005:391)
Slika 11. Prikaz nuhalne linije na zatiljnoj kosti (Sobotta 2003: 37. str.)
Slika 12. Prikaz mastoidnog proces. Preuzeto s <https://www.kenhub.com/en/library/anatomy/mastoid-process>, pristupljeno 29.08.2022.
Slika 13. Prikaz supraobritale na lubanji. Preuzeto s <https://www.kenhub.com/en/library/anatomy/the-frontal-bone>, pristupljeno 29.08.2022.
Slika 14. Prikaz glabele. Preuzeto s <https://radiopaedia.org/articles/glabella>, pristupljeno 29.08.2022.
Slika 15. Prikaz protuberantia mentalis. Preuzeto s <https://www.earthslab.com/anatomy/mental-protuberance/>, pristupljeno 30.08.2022.

8. Sažetak

U ovom radu riječ je o spolnom dimorfizmu tvrdih tkiva kraniofacijalnog sustava. Određivanje dobi na skeletnim ostacima od velike je važnosti u forenzici, antropologiji, te arheologiji. Prilikom

određivanja spolnog dimorfizam potrebno je napraviti razliku između spola i roda. Određivanje spolnog dimorfizam isključivo se odnosi na spol koji je biološki određen, dok je rod sociološki određen. Kost lubanje, nakon zdjelice, smatra se najboljim čimbenikom za određivanje spola radi boljeg zadržavanja morfoloških obilježja. Različite populacije imaju različite karakteristike kostura, zbog čega je analiza specifične populacije za određivanje spola neophodna. Određivanje spola promatrajući lubanju može dovesti do 90% sigurnosti kojeg spola je osoba. Postoji nekoliko područja na lubanji koja su ključna kada se određuje spola. Ključna područja su nuhalna linija, mastoidni proces, supraorbitale, mandibula, glabela, te protuberantia mentalis. Nakon što se odredi spol osobe, proces određivanja dobi i tjelesne visine lakši je za odrediti. Također, područje koje doprinosi određivanje spola na lubanji je humana denticija. U humanoj denticiji spolni dimorfizam očituje se u dimenzijama i morfologiji zubi, obrascima razvoja i nicanja zubi, te ekspresiji proteina amelogenina u caklini zuba. Također, spolni dimorfizam može se očitati i u anomaliji broja zuba.

Ključne riječi: spolni dimorfizam, lubanja, spol

Abstract

This research paper analyzes the sexual dimorphism of the hard tissues in the craniofacial system. The accurate determination of the age of skeletal remains is crucial in fields such as forensic science, anthropology, and archaeology. When determining sexual dimorphism, it is necessary to make a distinction between sex and gender. Determination of sexual dimorphism exclusively refers to sex, which is biologically determined, while gender is sociologically determined. The skull, after the pelvis, is considered to be the best indicator of the sex of the remains due to the preservation of morphological characteristics. It is important to study a specific population to determine the sex of an individual, as different populations have varying skeletal characteristics. The determination of sex through examination of the skull can result in a 90% certainty of the results. Several key areas of the skull play a crucial role in determining the gender, including the nuchal line, mastoid process, supraorbitals, mandible, glabella, and mental protuberance. Once the sex of an individual is established, it becomes easier to determine their age and height. Also, the area of the skull that contributes to gender determination is the human dentition. In human dentition, sexual dimorphism is manifested in the dimensions and morphology of teeth, patterns

of tooth development and eruption, and expression of the protein amelogenin in tooth enamel. Also, sexual dimorphism can be read in the anomaly of the number of teeth.

Revised keywords: sexual dimorphism, skull, sex